Guide pratique de l'échographie obstétricale et gynécologique

Chez le même éditeur

Collection Pratique en gynécologie-obstétrique

La colposcopie, par J. Marchetta, 3e édition. 2012. 180 pages.

Le retard de croissance intra-utérin, par V. Tsatsaris. 2012. 320 pages.

Médicaments et grossesse. Prescrire et évaluer le risque, coordonné par A.-P. Jonville-Bera, T. Vial. 2012. 296 pages.

Endocrinologie en gynécologie et obstétrique, par B. Letombe, S. Catteau-Jonard, G. Robin. 2012. 296 pages.

Maladies du sein, coordonné par H. Mignotte, 2e édition. 2011. 216 pages.

Conduites pratiques en médecine fœtale, coordonné par A. Benachi. 2010. 336 pages.

Manuel pratique d'urogynécologie, coordonné par X. Deffieux. 2010. 168 pages.

Divers

Gynécologie pour le praticien, coordonné par Jacques Lansac, Pierre Lecomte, Henri Marret, 8e édition, 2013, 632, pages.

La pratique de l'accouchement, coordonné par J. Lansac, P. Descamps, J.-F. Oury, 5e édition, (compléments vidéos). 2011. 624 pages.

La pratique chirurgicale en gynécologie et obstétrique, coordonné par J. Lansac, G. Body, G. Magnin, 3e édition, (compléments vidéos). 2011. 560 pages.

Le diagnostic prénatal en pratique, L. Sentilhes, D. Bonneau, coordonné par Ph. Descamps. 2011. 528 pages.

Traité d'obstétrique, coordonné par L. Marpeau, avec la collaboration du Collège national des sages-femmes et de l'Association française des sages-femmes enseignantes, 2010. 700 pages.

Échographie en pratique obstétricale, par B. Guérin du Masgênet, Y. Robert, P. Bourgeot, P. Coquel, 4e édition, collection Imagerie médicale : précis. 2009. 512 pages.

Échocardiographie fœtale, par N. David, 3e édition, collection «Abrégés de médecine». 2009, 136 pages.

Hystéroscopie et fertiloscopie, coordonné par Hervé Fernandez, Olivier Garbin, Amélie Gervaise, 2013, 264, pages.

Obstétrique pour le praticien, coordonné par Jacques Lansac, Guillaume Magnin, Loïc Sentilhès, 6e édition, 2013, 584 pages.

Sous l'égide du Collège national des gynécologues et obstétriciens français

C N G O F

Conseillers éditoriaux
Philippe Descamps, François Goffinet, Brigitte Raccah-Tebeka

Guide pratique de l'échographie obstétricale et gynécologique

Gilles Grangé
Dessins : Frédéric Bargy, Carole Fumat

2e édition

ELSEVIER
MASSON



Ce logo a pour objet d'alerter le lecteur sur la menace que représente pour l'avenir de l'écrit, tout particulièrement dans le domaine universitaire, le développement massif du « photocopillage ». Cette pratique qui s'est généralisée, notamment dans les établissements d'enseignement, provoque une baisse brutale des achats de livres, au point que la possibilité même pour les auteurs de créer des œuvres nouvelles et de les faire éditer correctement est aujourd'hui menacée.
Nous rappelons donc que la reproduction et la vente sans autorisation, ainsi que le recel, sont passibles de poursuites. Les demandes d'autorisation de photocopier doivent être adressées à l'éditeur ou au Centre français d'exploitation du droit de copie : 20, rue des Grands-Augustins, 75006 Paris. Tél. 01 44 07 47 70.

Toute reproduction ou représentation intégrale ou partielle, par quelque procédé que ce soit, des pages publiées dans le présent ouvrage, faite sans l'autorisation de l'éditeur est illicite et constitue une contrefaçon. Seules sont autorisées, d'une part, les reproductions strictement réservées à l'usage privé du copiste et non destinées à une utilisation collective et, d'autre part, les courtes citations justifiées par le caractère scientifique ou d'information de l'œuvre dans laquelle elles sont incorporées (art. L. 122-4, L. 122-5 et L. 335-2 du Code de la propriété intellectuelle).

© 2016, Elsevier Masson SAS. Tous droits réservés.
ISBN : 978-2-294-74891-2
ISBN e-book : 978-2-294-74975-9

Elsevier Masson SAS, 62, rue Camille-Desmoulins, 92442 Issy-les-Moulineaux cedex
www.elsevier-masson.fr

Remerciements

Contributeur

Beaudoin Sylvie, maître de conférences, praticien hospitalier, chirurgie pédiatrique, hôpital Necker Enfants-Malades, Paris

Relecteurs de la deuxième édition

Anselem Olivia, gynécologue-obstétricien, Maternité Port-Royal, Paris.
Aubry Marie-Cécile, gynécologue-obstétricien, échographiste, Maternité Port-Royal, Paris.
Bargy Frédéric, professeur des universités, hôpital Necker Enfants-Malades, Paris.
Beaudoin Sylvie, maître de conférences, praticien hospitalier, chirurgie pédiatrique, hôpital Necker Enfants-Malades, Paris.
Goffinet François, professeur des universités, praticien hospitalier, service de gynécologie-obstétrique, Maternité Port-Royal, Paris.
Guibaud Laurent, professeur des universités, praticien hospitalier, hôpital Femme-Mère-Enfant, Radio-diagnostic et imagerie médicale, Lyon.
Jouannic Jean-Marie, professeur des universités, praticien hospitalier, gynécologue-obstétricien, hôpital Armand-Trousseau, Paris.
Edouard Lecarpentier, chef de clinique - assistant, gynécologue-obstétricien, Maternité Port-Royal, Paris.
Leray Camille, maître de conférences, praticien hospitalier, gynécologue-obstétricien, Maternité Port-Royal, Paris.
Malhaire Caroline, radiologue, praticien spécialiste, Institut Curie, Paris.
Millischer Anne-Élodie, radiologue, praticien hospitalier, hôpital Necker Enfants-Malades, Paris.
Pannier Emmanuelle, praticien hospitalier, service de gynécologie-obstétrique, Maternité Port-Royal, Paris.
Picone Olivier, praticien hospitalier, service de gynécologie-obstétrique, hôpital Foch, Suresnes.
Rosenblatt Jonathan, gynécologue-obstétricien, service de gynécologie-obstétrique, hôpital Robert Debré, Paris.
Sénat Marie-Victoire, professeur des universités, praticien hospitalier, service de gynécologie-obstétrique, hôpital Bicêtre, Le Kremlin-Bicêtre.
Tsatsaris Vassilis, professeur des universités, praticien hospitalier, service de gynécologie-obstétrique, Maternité Port-Royal, Paris.

Autres relecteurs de la première édition

Bazot Marc, radiologue, professeur des universités, praticien hospitalier, hôpital Tenon.
Faivre Erika, gynécologue-obstétricien, hôpital Antoine-Béclère, Clamart.
Mezzetta Lise, radiologue, Centre d'imagerie médicale de la Clinique du Val d'Ouest, Ecully.
Nguyen Françoise, ancienne présidente de l'Association nationale des sages-femmes enseignantes françaises (ASFEF) et ancienne directrice de l'école Baudelocque-Port-Royal, Paris.

Préface

La première édition de cet ouvrage a été un succès dépassant les prévisions les plus optimistes. Les raisons sont compréhensibles. En effet, l'esprit de cet ouvrage ne pouvait que séduire les étudiants et les utilisateurs quotidiens de l'échographie obstétricale et gynécologique.

Pour les étudiants, le style simple et didactique voulu par Gilles Grangé permet une excellente compréhension des questions traitées. Pour les échographistes aguerris, il est une mine de références et de rappels utiles.

Cette manière de transmettre vient de l'expérience pédagogique considérable de l'auteur dans le domaine de l'échographie acquise au cours des vingt-cinq dernières années au sein de ce qui est aujourd'hui le DIU d'échographie obstétricale et gynécologique.

Si ce contenu pédagogique est tant apprécié c'est qu'il est sous-tendu par le « terrain », la pratique clinique, le vécu d'un médecin confronté à des situations très diverses. En effet, Gilles Grangé « fait » beaucoup, beaucoup d'échographies. Des échographies de dépistage, des échographies de diagnostic au CPDPN, mais aussi des échographies dans le cadre des grossesses à risque maternel et fœtal au sein de la maternité Port-Royal. Enfin et surtout, cette activité « d'imageur » est associée à une activité quotidienne de praticien en gynécologie obstétrique : les consultations, les gestes invasifs prénataux, les staffs, les gardes et l'organisation des soins de la maternité dans son ensemble. Cette expertise clinique lui confère ainsi un recul sur la pratique échographique qui aboutit à une transmission du savoir d'une pertinence rare dans ce domaine.

François Goffinet

Chef de service de la Maternité Port-Royal,
Université Paris Descartes, Groupe hospitalier Cochin
Broca Hôtel-Dieu, Assistance Publique-Hôpitaux
de Paris, Paris.

Préface à la première édition

C'est un truisme de dire que l'échographie a profondément bouleversé la pratique médicale en obstétrique.

Cette évidence ne peut être réellement appréciée que par ceux qui, comme moi, ont connu les temps où l'échographie n'existait pas ou était balbutiante.

Il est inutile, ici, d'épiloguer sur l'intérêt de ce moyen d'investigation dans la surveillance fœtale et le diagnostic prénatal ; c'est tout l'objet de ce livre.

Cet ouvrage, simple et clair, est d'un grand intérêt didactique. Il est l'œuvre d'un seul auteur, ce qui assure son homogénéité.

Gilles Grangé a su s'entourer des avis et des critiques de collègues enseignants du diplôme d'échographie, qu'ils soient ici remerciés de leur contribution.

Le talent de Fréderic Bargy s'est exprimé pleinement par son iconographie adaptée et en particulier ses dessins très explicites.

Depuis de nombreuses années, j'ai la chance de travailler quotidiennement avec Gilles Grangé, professeur associé du Collège de Médecine des Hôpitaux de Paris. Il n'est pas seulement un excellent échographiste et un pédagogue apprécié, responsable de nombreuses formations, mais il est aussi un vrai clinicien sensible aux interrogations bioéthiques. C'est ce qui explique la qualité de ses avis.

Il a produit ici un ouvrage remarquable dont la qualité n'est due qu'à ses compétences et à son énergie.

Compte tenu de l'évolution rapide des connaissances et de la remarquable capacité des cliniciens à les adapter à leur pratique, je ne puis qu'inciter Gilles Grangé à réfléchir et prévoir dès maintenant une seconde édition de ce livre, tant je suis sûr que la première rencontrera un succès mérité et sera donc vite épuisée.

Professeur Dominique Cabrol
Chef de Pôle

Chef de service des maternités Port-Royal et
Saint-Vincent-de-Paul

Abréviations

ACR	*American College of Radiology*
AINS	anti-inflammatoire non stéroïdien
AMP	assistance médicale à la procréation
AOU	artère ombilicale unique
AP	artère pulmonaire
APSI	atrésie pulmonaire à septum intact
ASSEDEA	Association d'étude et d'aide aux enfants amputés
BAV	bloc auriculo-ventriculaire
BIP	diamètre bipariétal
BI-RADS	*Breast Imaging Reporting and Data System*
CAV	canal atrioventriculaire
CFA	compte des follicules antraux
CGH	*Comparative Genomic Hybridization* ou hybridation génomique comparative
CHAOS	*Congenital High Airway Obstruction*
CI	cadence image
CIA	communication interauriculaire
CIV	communication interventriculaire
CIVD	coagulation intravasculaire disséminée
CMV	cytomégalovirus
CN	clarté nucale
CNGOF	Collège des gynécologues et obstétriciens français
CPDPN	centre pluridisciplinaire de diagnostic prénatal
CTE	Comité technique pour l'échographie
dB	décibel
DC	Doppler cérébral
DDR	date de dernières règles
DFO	diamètre fronto-occipital
DIU	dispositif intra-utérin
DO	Doppler ombilical
DPNI	dépistage prénatal non invasif
DS	déviation standard
DV	ductus venosus
EEC	ectrodactylie, dysplasie ectodermique et fentes orofaciales (*Cleft*)
EPF	estimation du poids fœtal
EPP	évaluation des pratiques professionnelles
ESA	extrasystole auriculaire
EXIT	*EX-utero Intra-partum Treatment*
FI	fréquence incidente
FIV	fécondation *in vitro*
FN	faux négatif
FP	faux positif
Fr	fréquence réfléchie
FSH	*Follicle-stimulating Hormone*
GEU	grossesse extra-utérine
GG	grossesse gémellaire
GRIT	*Growth Restriction Intervention Trial*
HAS	Haute Autorité de santé
HC	hypoxie chronique
HCD	hernie de coupole diaphragmatique
HCG	hormone chorionique gonadotrope
IA	index amniotique
IEC	inhibiteur de l'enzyme de conversion
IIU	insémination intra-utérine
IM	index mécanique
IMC	indice de masse corporelle
IMG	interruption médicale de grossesse
IP	indice de pulsatilité
IR	index de résistance
IRM	imagerie par résonance magnétique
IST	infection sexuellement transmise
IT	index thermique
JPU	jonction haute ou pyélo-urétérale
JUV	jonction basse ou urétéro-vésicale
LA	liquide amniotique
LBWC	*Limb Body Wall Complex*
LCC	longueur cranio-caudale
LHR	*Lung to Head Ratio*
LR	*Likelihood Ratio*
MAKP	maladie adénomatoïde kystique pulmonaire
MAP	menace d'accouchement prématuré
MAV	malformations artérioveineuses
MFIU	mort fœtale *in utero*
MHC	môle hydatiforme complète
MHP	môle hydatiforme partielle
MKR	multikystose rénale
MOC	maladie osseuse constitutionnelle
MTG	maladie trophoblastique gestationnelle
NFTN	non-fermeture du tube neural

OGE organes génitaux externes
OI orifice interne
OIGT occipito-iliaque gauche transverse
OPN os propres du nez
PA périmètre abdominal
PAG petit pour l'âge gestationnel
PAPP-A *Pregnancy Associated Plasma Protein-A*
PC périmètre crânien
PCR *Polymerase Chain Reaction*
PGC plus grande citerne
PKR polykystose rénale
PRF *Pulse Repetition Frequency* ou fréquence de répétition des pulses
PTU propylthiouracile
RADIUS *Routine Antenatal Diagnosis Imaging with UltraSound*
RAM rupture artificielle des membranes
RCF rythme cardiaque fœtal
RCIU retard de croissance intra-utérin
RPC recommandations pour la pratique clinique
RPM rupture prématurée des membranes
RU révision utérine
RV+ rapport de vraisemblance positif
SA semaine d'aménorrhée
SG semaines de grossesse
SLO (syndrome de) : Smith-Lemli-Opitz
Sn sensibilité
SOPK syndrome des ovaires polykystiques
Sp spécificité
SPTA *Spatial Pic Temporal Average intensity*
STB sclérose tubéreuse de Bourneville
STIC *Spatio-temporal Image Correlation*
STT syndrome transfuseur-transfusé
T21 trisomie 21
TABC tronc artériel brachio-céphalique
TAPS *Twin Anemia-Polycythemia Sequence*
TAR thrombopénie-aplasie radiale
TGC *Time Gain Compensation*
TGV transposition des gros vaisseaux
THM traitement hormonal de la ménopause
TRAP *Twin Reversed Arterial Perfusion*
US ultrason
VACTERL Vertèbres, Anus, Cœur, Trachée, Œsophage, Reins, *Limbs*
VCI *Volume Contrast Imaging*
VCS veine cave supérieure
VCT variabilité à court terme
VL ventricule latéral
VME version par manœuvre externe
VP veine pulmonaire
VPN valeur prédictive négative
VPP valeur prédictive positive
VUP valve de l'urètre postérieur
VZV virus de la varicelle zona

Définitions

Association malformative : malformations concomitantes sans lien causal avéré en dehors du moment de leur survenue.

Agénésie (aplasie) : absence complète d'un organe, liée à l'absence de son ébauche embryonnaire.

Atrésie : fermeture congénitale complète ou non d'un orifice ou d'un tube.

Ectopie : anomalie de situation d'un organe.

Fibrome : tumeur bénigne conjonctive, constituée d'une prolifération de fibroblastes qui produisent du collagène. Les « fibromes » utérins ne répondent pas à cette définition : ce sont des léiomyomes.

Hétérotopie : anomalie de situation d'un organe ou d'un tissu.

Hypertrophie : augmentation du volume d'un tissu ou d'un organe

Hypoplasie (hypotrophie) : développement anormal d'un organe ou d'une partie du corps aboutissant à un trop petit volume mais gardant le plus souvent une activité fonctionnelle.

Léiomyome : tumeur bénigne constituée de cellules musculaires lisses prolifératives. Le plus fréquent est le léiomyome utérin (myome), appelé à tort fibrome.

Séquence malformative : combinaison de malformations, conséquence secondaire d'une anomalie primaire unique.

Sténose : rétrécissement d'une structure.

Stroma : contingent conjonctivo-vasculaire constituant la charpente et le tissu nourricier d'un tissu ou d'une tumeur.

Tératome (dysembryome) : tumeur bénigne ou maligne, constituée de tissus dont l'aspect rappelle les différents stades du développement embryonnaire.

Uniloculaire : ce dit d'un kyste qui n'a pas de cloison ; biloculaire : une cloison, etc.

Quelques conseils à ceux qui commencent en échographie…

Ou mon stage en échographie…

N'hésitez pas à arriver en stage avant l'heure prévue, c'est-à-dire avant les patientes. Le bouton « Power » appelé aussi « On-Off » ne donne pas d'électrocution ! Il permet, une fois activé, de prendre en main l'appareil d'échographie. Les différents réglages peuvent tous être modifiés sans crainte de dérégler l'appareil car il existe des remises à l'état initial. Il convient de « toucher à tout » pour voir ce que « ça fait ». Après une première prise de contact, il faut chercher à connaître et à apprivoiser les réglages décrits dans le chapitre Questions de biophysique et de technologie (chapitre 3).

Si vous croyez avoir bloqué l'appareil :

- appuyez sur le dernier bouton qui a tout « planté » ;
- ou sur le bouton qui reste illuminé ;
- vous pouvez aussi recommencer un nouvel examen en appuyant sur le bouton « nouvelle patiente », ce qui a l'avantage de réinitialiser les réglages ;
- il faut parfois sortir des archives si vous y êtes rentré « par hasard » ;
- la dernière solution reste d'éteindre pour rallumer, mais les appareils doivent pour la plupart fermer Windows pour le rouvrir ensuite, ce qui peut prendre beaucoup de temps.

Pour se faire apprécier, le stagiaire doit être **discret** au cours de l'examen échographique. Si vous voulez préserver le climat serein de la consultation, évitez d'exprimer votre avis ou votre impression auprès des patientes : les interférences sont mal perçues, qu'elles soient positives ou négatives.

N'hésitez pas à poser toutes vos questions à l'échographiste au moment de la rédaction du compte rendu.

Il faut commencer avec des **objectifs simples**. Le chapitre « Lieu et temps de l'échographie obstétricale » (chapitre 2) donne les clés pour évoluer à son rythme et par étapes.

Chapitre 1

Bon sens et responsabilité – Dépistage et diagnostic

En France, l'enquête périnatale montre que la quasi-totalité des femmes a eu ses trois échographies en cours de grossesse. **L'échographie est le moment le plus important de la grossesse**.

C'est un constat vérifié tous les jours ; tellement vrai que l'échographiste ne peut pas se permettre d'avoir de l'humour en cours d'examen. En effet, tout ce qu'il dit se grave dans la mémoire de la patiente avec des répercussions qui sont parfois profondes. Ce moment particulier s'accompagne de prises de conscience et de questions souvent sous-tendues par des angoisses. Faire attention à son discours en cours d'examen ne veut pas dire mutisme total mais plutôt souci d'explications sur ce qui peut être vu par les parents, même s'il existe des temps plus silencieux.

Il existe un décalage entre l'attente des couples et les objectifs du corps médical. Ce décalage peut donner lieu à un quiproquo, un malentendu. Les familles vivent souvent cet examen comme la première rencontre avec leur enfant alors que le corps médical fait d'abord son travail de dépistage.

Et pour le corps médical, comment différencier dépistage et diagnostic alors que notre pratique échographique est entachée d'une confusion fréquente entre l'amélioration des diagnostics et l'amélioration de la santé ? Le dépistage doit remplir un protocole minimum défini par la profession, mais la déontologie permet d'aller au-delà. Le risque est de multiplier les fausses inquiétudes si les **compétences** de l'échographiste ne s'associent pas à un solide **bon sens**.

À l'heure du développement personnel continu, il faut envisager une auto-évaluation des pratiques professionnelles (EPP) tant sur l'écriture du compte rendu que sur l'analyse des clichés et de l'examen dynamique. La France a aujourd'hui décidé de focaliser cette EPP sur les examens du 1er trimestre mesurant la clarté nucale. Ceci évoluera.

Histoire

L'échographie a provoqué il y a 30 ans une révolution profonde des pratiques médicales. Il est devenu impensable de suivre une grossesse sans faire d'échographie. Ce fut en une dizaine d'années que les pionniers de l'échographie ont dessiné les grandes lignes de cet examen. Médicalement, toutes les questions échographiques fondamentales ont été posées et bien traitées il y a 20 ans. Depuis, les grands journaux généralistes ne diffusent plus guère de publication majeure en échographie obstétricale. Même si le *Lancet*, le *New England Journal of Medicine* ou le *JAMA* se sont intéressés à la biométrie fœtale, au placenta en mode volumique, à la mesure du col de l'utérus et à l'anémie fœtale, l'innovation en imagerie ultrasonographique semble quitter peu à peu l'obstétrique. Quelques notions sont précisées, mais surtout, aujourd'hui,

© 2016, Elsevier Masson SAS. Tous droits réservés

la recherche se porte sur des **bilans de pratique** en incluant parfois des **notions économiques**. En gynécologie, plusieurs technologies restent en cours d'évaluation : l'échographie de contraste, l'élastographie, la très haute cadence image et la fusion.

Les industriels se sont tournés vers le **tout-numérique** pour quitter l'analogique trop coûteux. Leur souci a été de ne pas perdre en qualité essentiellement grâce à trois moyens :

- la très haute complexité technologique des sondes et des éléments piézo-électriques évoluant vers une qualité de signal toujours plus pure ;
- le recueil des données enrichi par la possibilité d'utiliser des tirs croisés multipliant les informations reçues (*compound*) ;
- la diminution du bruit de fond et le renforcement des contours par des logiciels issus des traitements d'images propres aux jeux vidéo.

Ceci s'accompagne d'un **changement d'acteurs**. Les pionniers de l'échographie quittent petit à petit la pratique quotidienne de cet examen pour laisser place à une nouvelle génération qui n'a pas les mêmes motivations ni les mêmes notions de base.

Dépistage et diagnostic

Aujourd'hui, pour bien comprendre la pratique échographique, il faut savoir différencier un examen de dépistage d'un examen de seconde intention, également appelé examen diagnostique.

L'examen de dépistage concerne l'immense majorité des patientes alors que l'examen diagnostique s'adresse aux patientes présentant un antécédent particulier ou bien celles qui, issues du dépistage, ont un risque accru ou une suspicion d'anomalie. Cet examen diagnostique a ses propres enjeux sur lesquels nous reviendrons tout au long de ce livre. Il est effectué par des échographistes référents souvent en lien avec un centre pluridisciplinaire de diagnostic prénatal (CPDPN).

L'examen de dépistage a des objectifs différents. Nous reviendrons dans le sixième chapitre sur les différents aspects de celui-ci avec des notions épidémiologiques et statistiques. Comme tout test de dépistage, il doit être simple, reproductible, avec des objectifs limités répondant à un cahier des charges consensuel. Il comporte des objectifs maternels et fœtaux.

L'échographie a des **objectifs maternels**, notamment dans la prévention des hémorragies par le diagnostic des placentas recouvrant le col et les possibles placentas accretas. Certaines pathologies sont indispensables à connaître pour ne pas mettre en danger la mère, comme par exemple une môle hydatiforme qui se comporte comme une tumeur maligne, des fœtus siamois ou une ventriculomégalie majeure (hydrocéphalie) qui sont source de graves dystocies. Tous les pays du monde peuvent se retrouver dans ces objectifs simples.

La liste des **pathologies fœtales** nécessitant une **prise en charge périnatale adaptée** est longue. Leur diagnostic permet d'orienter la patiente vers le lieu d'accouchement le plus approprié. La surveillance échographique permet une extraction au moment le plus opportun. Parmi ces pathologies, citons le retard de croissance intra-utérin (RCIU), les malformations de la paroi digestive ou les malformations cardiaques.

Toute la grandeur de notre métier est d'avoir largement contribué à faire advenir le fœtus au rang de patient.

Pour aller plus loin

Différencier le dépistage du diagnostic permet d'y voir plus clair sur les fonctions de la sage-femme dédiée aux patientes à bas risque. Mais comment définir cette population ? Il n'y a pas de réponse univoque, peut-être le plus simple est de considérer qu'il s'agit des patientes n'ayant pas besoin de plus des trois échographies habituelles, sans le Doppler. Bien sûr, les sages-femmes vont souvent étendre leur compétence au cas par cas à la demande de l'obstétricien. Cette situation est fréquente dans les centres hospitaliers où la prise en charge est collaborative.

L'échographie anténatale remise en cause ?

Certains échographistes, à l'image d'une partie de notre société, font de l'échographie de dépistage un examen très complet, poussé dans les plus petits détails. Les deux arguments avancés sont immanquablement la nécessité de ne pas retenir des informations accessibles, et la liberté de chaque femme par rapport à cette information.

Quant à nous, nous pensons, avec René Amalberti, médecin expert en gestion des risques et chargé de mission à la Haute Autorité de santé (HAS), que la question doit être vue sous un autre angle. Il note que, sur les vingt dernières années, le taux de dépistage des malformations fœtales est passé de 20 à 70 % sur le territoire français, **ouvrant trois pièges**.

Quelques pièges

Piège du droit au diagnostic

Le premier est de **laisser penser à la population que le diagnostic est fiable et qu'il devient un droit**. Le public considérant que l'échographie est arrivée à maturation, les échecs sont considérés comme des erreurs et le système devient justiciable. La publication des cas les plus difficiles avec les meilleurs professionnels pousse aussi dans ce sens et contribue à une offre instable de la technique. La promesse des champions de toujours mieux faire donne un sentiment d'insécurité à l'ensemble de la profession.

Piège d'une échographie à plusieurs vitesses

Le deuxième piège est celui de glisser toujours plus vers une **offre inégale sur le territoire**. La profession a organisé un système de référents en échographie, qui ne peuvent pas vivre eux-mêmes de cette activité ; ils sont donc appelés à faire des échographies de dépistage en traitant leurs patientes comme s'il s'agissait d'une expertise ; ils entérinent donc le fait qu'il existe des acteurs non équivalents dans cette activité de dépistage. L'utilisation par certains des meilleurs appareils du marché renforce cette inégalité. Il est difficile de recruter de jeunes collègues médecins ou sages-femmes sur un **système** aussi **instable et fragile**. Il ne s'agit pas ici de niveler par le bas le niveau d'échographie français mais plutôt de définir les buts et les limites de l'examen et de recruter des médecins et des sages-femmes qui puissent y répondre. Au-delà de la simple survie de notre belle spécialité, il est des **interrogations bioéthiques** que nous ne manquerons pas d'évoquer tout au long de ce livre. Les députés se sont saisis de la question en 2011 lors du vote de la loi de bioéthique (*cf.* chapitre 37) ; leurs discussions, et le texte qui en est issu, méritent d'être lus. Il ne s'agit pas de retourner dans une médecine paternaliste, mais plutôt de **sauver l'échographie de dépistage** avec deux objectifs simples : un discours cohérent, limité et reconnu sur l'usage et les résultats de l'échographie et la mise en place d'acteurs ayant une pratique équivalente sur le territoire. L'obstacle pour cette évolution est lié à la difficulté d'admettre l'absence de dépistage de ce qui aurait pu être vu en dehors d'un cadre défini, non seulement pour des parents non informés mais aussi pour la communauté médicale.

Piège du choix parental

Le troisième, enfin, est le risque d'offrir complètement le choix aux parents quant aux conséquences d'un résultat échographique. Ceci pose de lourdes questions psychologiques et éthiques, même si l'on met de côté les questions économiques.

Pour aller plus loin

Les moyens d'investigation se multipliant, comme l'IRM ou l'amniocentèse, médecins et patients tendent à les utiliser, avec un bilan faible en termes de gain sur la prévention, mais avec des effets pervers en cascade comme l'inquiétude générée chez les parents ou des fausses couches liées aux gestes invasifs. La prescription de ces examens constitue trop souvent une porte de sortie d'une réunion de staff de CPDPN trop impersonnelle.

Aspects financiers

Au niveau de la couverture sociale, la Caisse nationale d'assurance maladie est claire sur sa politique : le budget investi dans l'échographie anténatale n'augmentera pas. Quand on sait, d'après l'enquête périnatale, que les femmes ont en moyenne cinq échographies par grossesse, il est très probable que cette inflation du nombre des examens diminuera leur rémunération.

Pourtant, collectivement, nous pouvons nous tourner vers l'avenir et espérer construire des limites pour nous permettre de travailler sereinement. Ceci ne peut se faire que par un dialogue avec la société tout entière. Les discussions au Parlement lors de l'élaboration de la loi de bioéthique de 2011 sont les signes de cette prise de conscience en société.

Individuellement, nous sommes appelés à mobiliser notre énergie morale pour que chacun de nos actes, en conscience, soit responsable. Ne voir sa pratique qu'au travers des risques médico-légaux serait un piège. Car ce serait passer à côté de notre responsabilité médicale et humaine, qui est bien plus profonde, et qui nous engage bien plus.

Éthique

Que penser de l'utilisation qui est faite d'une échographie dans des pays comme l'Inde, la Chine, le Népal ou le Vietnam, où une sélection prénatale se fait au détriment des filles ? Malgré les restrictions légales d'accès à cet examen, il peut exister jusqu'à 20 ou 30 % de déficit de filles dans certaines régions. Il faut comprendre que la naissance d'une fille peut représenter une charge ressentie comme insurmontable par certaines familles. Ces choix individuels mettent en péril l'équilibre même de leur société tout entière. Cette question nous renvoie à notre propre pratique : si, par une sommation de choix individuels, nous évoluons vers la généralisation des interruptions de grossesse en cas d'anomalie grave, nous modifions profondément la société. Que penser d'une société qui n'arriverait plus à protéger un tant soit peu les plus vulnérables ? Pour que chaque individu trouve sa place dans notre société, il est important qu'il se sente en sécurité même s'il présente une quelconque faiblesse. Le jour où un individu se sent inutile ou faible, sa dignité doit être reconnue par le groupe entier, sans hésitation. **Se donner la possibilité de protéger l'enfant à naître, c'est refuser une société dépressive**.

Il ne faut donc pas écarter du revers de la main la question de l'eugénisme. Même si le mot est piégé. Il se définit selon le Code civil par une pratique médicale tendant à la sélection des personnes. Si un échographiste avait pour seul but de proposer l'interruption de grossesse en cas de maladie grave et incurable, il serait au-delà de la limite légale de l'acceptable.

Le principe moral de notre pratique ne peut donc pas reposer sur la seule volonté de donner toutes les informations et toute la liberté aux femmes et aux couples. Ces valeurs sont très importantes mais insuffisantes.

Faut-il respecter le protocole ou faut-il rechercher un maximum d'images inhabituelles ?

La société doit mieux définir les buts de notre activité, non seulement par des textes réglementaires mais aussi par des décisions qui prennent sens, notamment **en faveur des personnes handicapées**. Il nous faut, nous aussi, nous sentir responsables et impliqués dans les histoires humaines qui nous sont temporairement confiées. Cela nécessite un colloque singulier basé sur la confiance et le respect car, malgré la « protocolisation », chaque cas est particulier. Prendre ses responsabilités, c'est souvent simplement faire preuve de bon sens pour rassurer, mais parfois, au contraire, c'est

soumettre les familles à la moulinette de nos examens et de nos inquiétudes.

Pour que l'échographie de dépistage puisse continuer à être accessible à l'ensemble des femmes enceintes dans notre pays, des jeunes médecins et des jeunes sages-femmes doivent s'impliquer dans cette pratique. Cela ne sera possible que s'ils y sont heureux, qu'ils en éprouvent du plaisir, et que leurs responsabilités humaines et médicales restent éveillées. L'objectif de ce livre est d'y contribuer.

Références

Amalberti R. Risque et dépistage. 15e Journée de Médecine Fœtale. Morzine. mars 2010.

Amalberti R. La conduite de systèmes à risques. 2e éd Paris : PUF ; 2001.

Article 16–4 du Code civil (http://www.assemblee-nationale.fr/11/dossiers/bioethique-2.asp).

Blondel B, Lelong N, Kermarrec M, et al. à 2010. Résultats des enquêtes nationales périnatales. J Gynecol Obstet Biol Reprod 1995 ; 41(2) : 151–66 (Paris) 2012.

Campbell S. A short history of sonography in obstetrics and gynaecology. Facts Views Vis Obgyn 2013 ; 5(3) : 213–29.

Chapitre 2

Lieu et temps de l'échographie obstétricale

De l'importance de l'ergonomie

Vidéo introductive

L'examen échographique est un exercice physique, que l'on peut donc voir comme une performance à atteindre. Il implique immanquablement une fatigue de fin de journée. C'est pourquoi l'ergonomie est très importante afin de pouvoir rester efficace à chaque examen. Il faut toujours être attentif à son dos, son bras, son poignet et ses yeux.

L'échographiste en son lieu

La **pièce** doit être fraîche, autour de 20–21 °C, et la **lumière** diffuse, latérale et constante. Il ne doit pas y avoir de reflet dans l'écran. Le **niveau sonore** devant être bas, il convient d'éviter les appareils d'air conditionné dans la pièce elle-même.

Le siège, la table et l'écran sont réglables en hauteur. Les **yeux** de l'opérateur doivent être à la hauteur de la partie supérieure de l'image.

L'opérateur doit penser à sa **position**, la maîtriser ! Le dos est droit, la tête dans son axe. Grâce à son bras articulé, l'écran doit être positionné exactement devant l'opérateur. La patiente dispose de son propre écran pour éviter des concessions sur le confort de l'opérateur.

L'épaule devant être peu sollicitée, il faut une abduction minimum du bras, obtenue en diminuant la distance entre l'opérateur et la patiente.

La main peut ainsi être détendue et, idéalement, les extrémités de l'auriculaire et de l'annulaire touchent la peau maternelle pour parfaitement stabiliser la sonde (figure 2.1). Enfin, pour la main et le coude, il est essentiel de démêler les câbles de l'échographe. En effet, il est trop fréquent de voir les câbles emmêlés et entraînés près de la sonde obligeant l'opérateur à déplacer un poids total important.

Chacune des deux mains a son rôle : la main droite manie la sonde, elle doit être rapide et précise. Tout geste inutile augmente la fatigue et diminue la performance. La main gauche doit connaître le clavier parfaitement afin de minimiser le nombre d'allers et retours des yeux entre l'écran et le clavier. Idéalement, l'écran tactile n'est pas utile en cours d'examen.

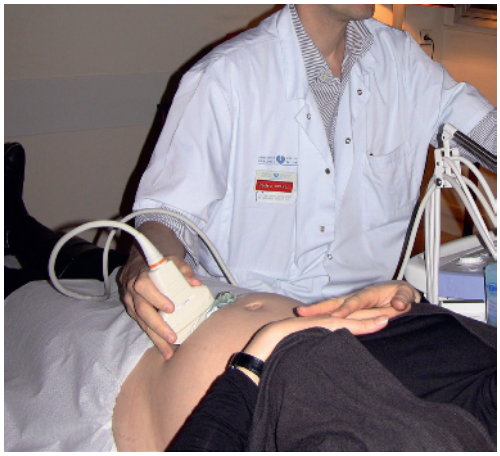

Figure 2.1. Position de l'échographiste.
Le membre inférieur de la patiente est contre l'opérateur. L'examen commence par le balayage de l'utérus par des coupes axiales de bas en haut.

© 2016, Elsevier Masson SAS. Tous droits réservés

Les réglages fondamentaux de l'image et les mesures effectuées en cours d'examen devraient pouvoir se faire sans que les yeux ne quittent l'écran. Astucieusement, certains appareils permettent d'utiliser le *trackball* (boule de commande) comme une souris d'ordinateur pour aller chercher sur l'écran les fonctions nécessaires. Pour les opérateurs gauchers travaillant en équipe, il est préférable qu'ils apprennent à manier la sonde de la main droite. Ils auront, eux, plus de facilité pour le trackball et le clavier avec la main gauche. Au moment où la main gauche est active sur le clavier, le bras droit repose sur les membres inférieurs de la patiente pour se détendre.

Temps de l'examen

Le déroulement de l'examen est précis, codifié. Chacun doit établir le sien. Certains appareils simplifient la tâche en incluant un protocole à valider au cours de l'examen.

Cadre de l'examen

Les personnes accompagnantes doivent être identifiées. Le plus souvent, la présence d'enfants est inappropriée, elle est source d'inconfort tant pour les parents, pour l'échographiste que pour les enfants eux-mêmes. En cas d'annonce d'anomalie, leur présence devient franchement inopportune. Il peut donc être parfois proposé de les faire entrer dans un deuxième temps. L'opérateur consulte, préalablement à l'examen, le dossier médical pour **rechercher un facteur de risque**, quel qu'il soit. Théoriquement, les limites et les buts de l'échographie doivent être rappelés (*cf.* chapitre 37), mais ils figurent le plus souvent en quelques lignes écrites sur le compte rendu final. L'examen ne doit pas faire l'objet d'un enregistrement vidéo car ces enregistrements créent des inégalités entre les échographistes et fragilisent donc tout le système de dépistage (*cf.* chapitre 1).

Premier temps

L'utérus est palpé à deux mains, afin de connaître son volume, d'estimer la croissance fœtale et de connaître les limites des mouvements de la sonde.

Idéalement, l'échographie est un temps silencieux. Ceci permet de ne pas s'imposer une triple tâche : le positionnement de la sonde, l'analyse de l'image et le dialogue avec les parents. Les coupes se font dans un ordre prédéfini (*cf.* § Déroulement de l'examen échographique). Ce **temps silencieux** permet alors un examen complet, mais il peut être une épreuve pour les parents. Il faut alors savoir les rassurer avec des paroles simples, puis redemander le silence. Bien évidemment, chaque échographiste étant différent, il existe des pratiques variées sur ce point (figure 2.2).

Deuxième temps

Tandis que l'échographiste revient sur certaines images, il **explique** ce qu'il a vu. Il est conseillé d'exprimer d'une manière ou d'une autre qu'il s'agit d'un beau bébé, même si une malformation a été mise en évidence, afin de restituer à la mère sa fonction maternelle. S'il existe une malformation, il faut la décrire succinctement sans se laisser envahir par un discours faisant appel à toutes les connaissances médicales possibles. De manière générale, il est préférable de décrire une anomalie par des termes échographiques plutôt que par un diagnostic précis. Ce choix permet d'une part de laisser le champ libre à l'équipe qui prendra en charge la patiente par la suite et, d'autre part,

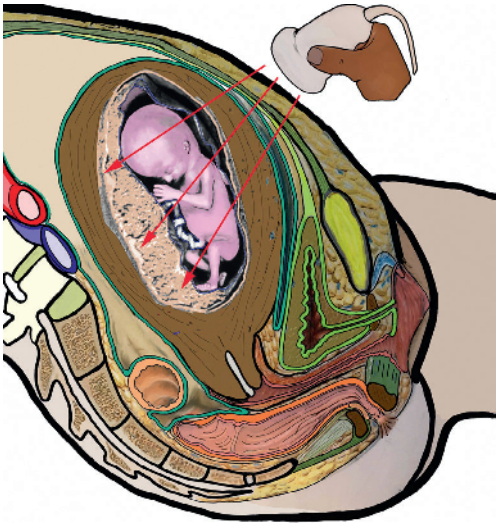

Figure 2.2. Coupes cérébrale, thoracique et abdominale. Fœtus de 14 SA, tête en haut, dos en avant, placenta postérieur.

d'éviter la confusion entre une échographie de dépistage et une échographie diagnostique.

L'échographiste et le couple

Les attentes des couples sont très différentes. Il convient donc d'être attentif à chacun. Demander ce qu'il souhaite voir et demander l'autorisation d'arrêter l'examen peuvent être de bonnes habitudes.

Compte rendu

Le compte rendu d'échographie doit se faire en s'inspirant largement du document publié par le Comité technique d'échographie de 2005 détaillant les trois trimestres (*cf.* chapitre 37). Le texte de chaque compte rendu est consensuel ; il pourrait être à la fois minimum et maximum. Tous les professionnels sont d'accord pour accompagner ce texte des images les plus importantes. Comme le souligne le rapport à sa page 20 : « le choix d'une liste de clichés comporte une part d'arbitraire ». Au 2e trimestre, une dizaine de clichés est le maximum requis. Ceci permet en effet d'illustrer les principaux points étudiés. Il ne s'agit pas de remplir une obligation de résultat mais bien plutôt une obligation de moyens permettant un dialogue entre les professionnels.

Pour aller plus loin

En suivant strictement les recommandations du CTE, il est possible, par exemple, de ne pas dépister une agénésie de l'oreille externe, d'une absence d'un ou plusieurs doigts ou encore d'une agénésie partielle du corps calleux. Peut-on être condamné en cas de procès ?

Nous ne sommes pas magistrats et il faut bien que nous soyons soumis à la justice. Mais le CTE a élaboré ces recommandations justement pour nous faciliter la tâche et nous tranquilliser sur ces points. Les recommandations donnent des limites au dépistage qui reste aujourd'hui équilibré ; elles peuvent nous paraître trop restrictives, mais elles nous protègent. De plus les magistrats s'appuient sur des rapports d'experts qui argumentent sur ces recommandations. Enfin ils jugent plus de la forme que du fond : en cas de problème avons-nous travaillé de façon consciencieuse et adaptée aux données acquise de la science, dans le cadre de ce qui est raisonnable ?

Déroulement de l'examen échographique

Afin d'optimiser le déroulement de l'examen échographique, le **repérage dans l'espace** est indispensable pour que la main aille chercher rapidement chaque **coupe** nécessaire (figure 2.3). L'objectif de cette partie est de décrire ces mouvements.

Définitions

Coupes

Coupe sagittale

Se dit d'une coupe médiane longitudinale ; en échographie fœtale, elle concerne le tronc ou la tête. Elle sépare le corps en un côté droit et un côté gauche.

Coupes parasagittales

Ce sont toutes les coupes parallèles à la coupe sagittale : elles sont donc droites ou gauches.

Coupes axiales ou transversales

Elles coupent le fœtus transversalement (horizontalement), de façon perpendiculaire au plan

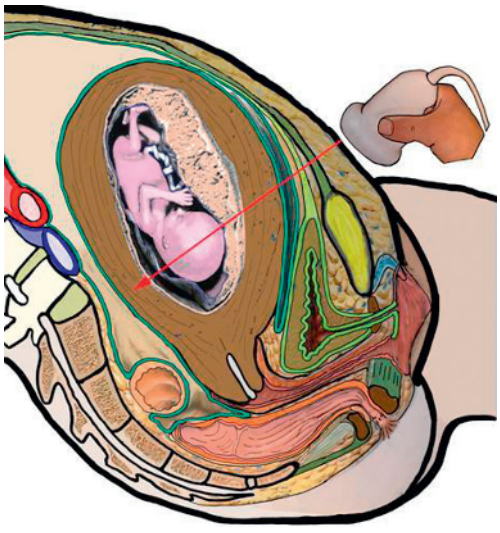

Figure 2.3. Coupe du périmètre crânien. Fœtus de 14 SA tête en bas, dos postérieur, placenta antérieur.

sagittal, en une partie supérieure, crâniale, et une inférieure, caudale. Les coupes obtenues sont globalement rondes. Les coupes axiales peuvent être étagées du haut de la tête jusqu'en bas du tronc. En réalité, ces coupes sont souvent obliques ; la description anatomique peut donc diverger d'un atlas d'anatomie.

Coupes frontales ou coronales

Elles sont perpendiculaires aux deux précédentes. Elles séparent une partie antérieure d'une partie postérieure (figure 2.4).

Mouvements

Pour décrire les mouvements de la sonde, il serait bénéfique d'employer les termes suivants.

- *Glisser* : consiste à mobiliser la sonde dans un même plan ; l'image obtenue sur l'écran ne change pas mais elle tourne ou part dans un sens (figure 2.5A).
- *Décaler ou balayer* : consiste à déplacer la sonde de façon à obtenir des plans successifs parallèles (figure 2.5B).

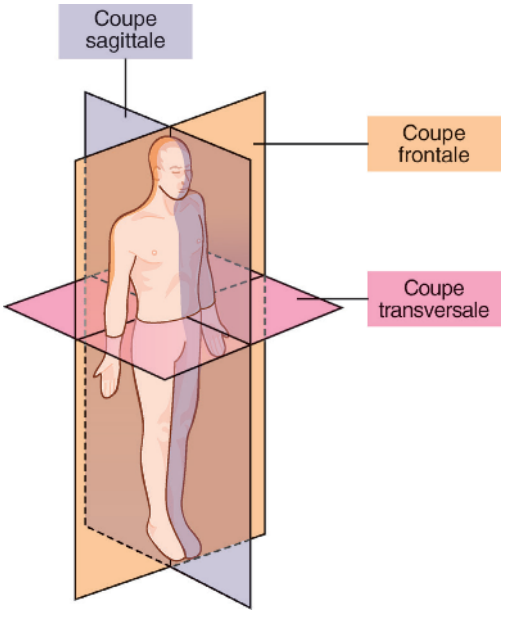

Figure 2.4. Les trois plans : sagittal, frontal et transversal.

- *Rouler* : consiste à changer l'axe du manche dans un même plan sans mobiliser la sonde par rapport à la surface cutanée maternelle. La convexité de la sonde roule sur la peau maternelle (figure 2.5C).
- *Tourner* : consiste à pivoter la sonde autour de son axe représenté par le manche : c'est une *rotation* (figure 2.5D).
- *Basculer ou incliner* : consiste à pencher la sonde dans une direction perpendiculaire au plan de coupe (figure 2.5E).

À l'expérience, le mouvement le plus **difficile** à effectuer est la **rotation** car les débutants ont tendance à associer un mouvement de bascule et/ou de balayage.

Afin de bien maîtriser tous ces mouvements, il est conseillé de garder le contact de la peau maternelle avec les 4e et 5e doigts (l'annulaire et l'auriculaire) de la main droite en les positionnant au bord des cristaux (figure 2.6).

Description des mouvements de l'examen

Dans le but de décrire les mouvements de l'opérateur, considérons maintenant que le fœtus est positionné tête en bas, dos à gauche avec une variété occipito-iliaque gauche transverse (OIGT) (*cf.* figure 2.3).

Une fois que l'opérateur est bien installé devant son échographe, il palpe l'utérus maternel avec ses deux mains pour évaluer le volume utérin total, ce qui permettra d'inscrire dans l'espace les limites de ses mouvements (*cf.* figure 2.1).

La partie droite de la patiente apparaît sur l'écran du côté de la main gauche de l'opérateur. La sonde doit être retournée si ce n'est pas le cas. De façon pratique, un doigt touche les cristaux latéraux pour voir de quel côté de l'écran apparaissent les échos. La sonde est orientée avant de débuter l'examen.

Premier temps : coupes axiales du contenu utérin

L'examen commence par une coupe axiale sus-pubienne, manche vertical, qui permet d'explorer

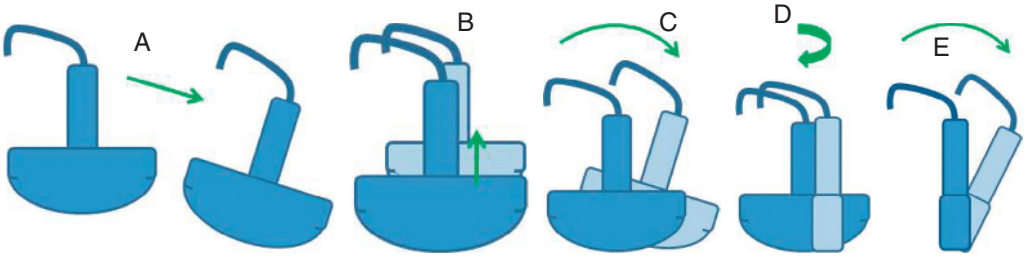

Figure 2.5. Les mouvements de la sonde.
A : glisser ; B : décaler ou balayer ; C : rouler ; D : tourner ; E : basculer ou incliner.

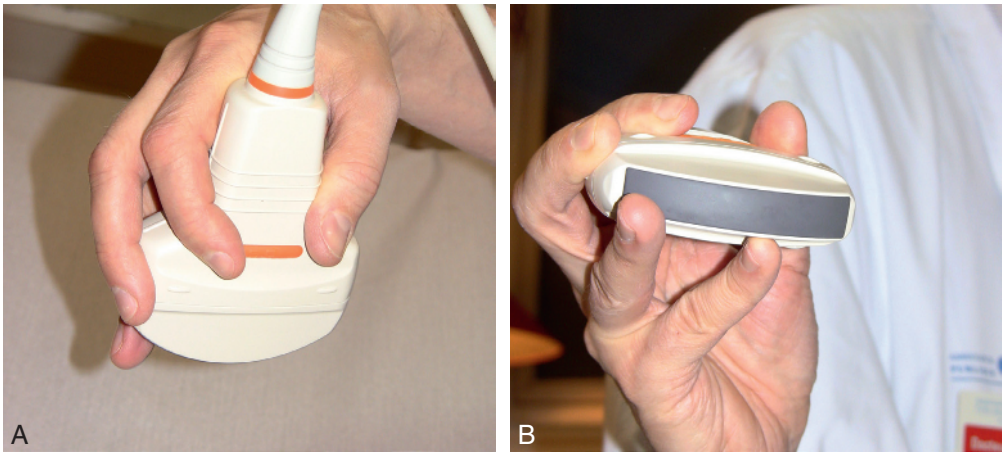

Figure 2.6.
A, B. Position idéale des doigts sur la sonde.

le petit bassin maternel. Ensuite, un balayage de haut en bas de l'utérus s'effectue par des coupes axiales successives. Il convient en haut et en bas de prolonger son mouvement jusqu'à l'extrémité de l'utérus. Ces coupes doivent être parallèles et donc le manche vertical (figure 2.7A et B).

Ce simple mouvement permet cinq observations précieuses :
- compter le nombre d'embryons ;
- évaluer leur vitalité ;
- connaître la quantité de liquide amniotique ;
- localiser le placenta ;
- et donner la position fœtale.

Il est parfois nécessaire, dans la zone ombilicale maternelle, d'avoir un mouvement de roulement à droite et à gauche pour bien explorer l'ensemble de la cavité utérine.

Pour ce premier temps d'examen, il est fortement déconseillé d'utiliser des coupes longitudinales qui ne donnent qu'une visualisation partielle de l'utérus et sont consommatrices de temps et d'attention.

Le côté du dos est objectivé par la visualisation des vertèbres sur ces coupes axiales.

Deuxième temps : examen biométrique

L'examen biométrique est ensuite effectué (figure 2.8A et B). La coupe du **périmètre crânien** (PC) s'obtient par une coupe sus-pubienne maternelle (figure 2.9A). Le fœtus ayant la tête

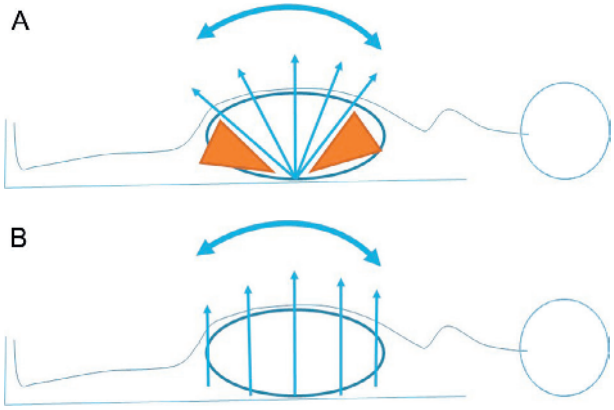

Figure 2.7.
A. Si la sonde est positionnée sur des coupes successives perpendiculaires à la paroi cutanée, deux zones du contenu utérin resteront inexplorées (représentées en orange sur le schéma). B. Si le manche reste bien vertical, tout le contenu utérin est exploré.

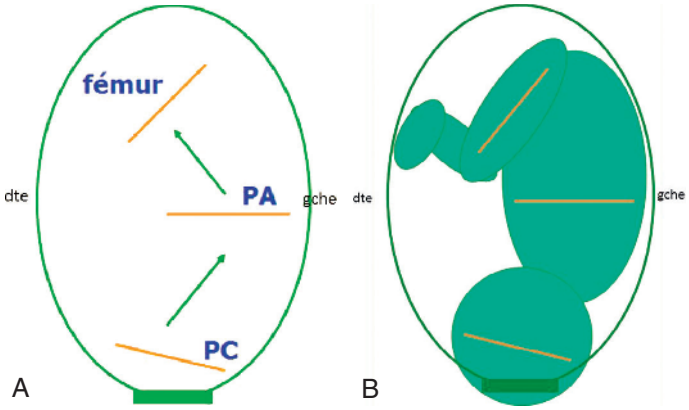

Figure 2.8.
A, B. Les différents plans de coupe pour la biométrie fœtale.

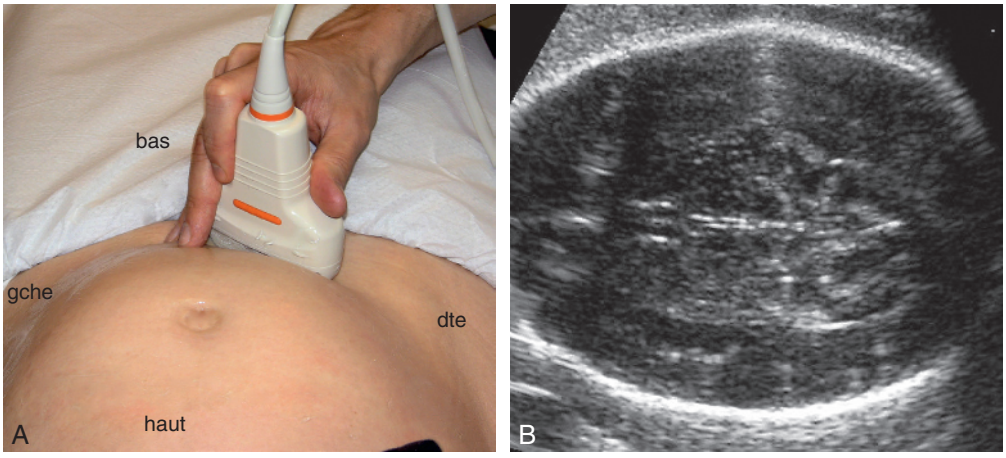

Figure 2.9.
A. Coupe du périmètre crânien au 2e trimestre. B. Périmètre crânien à 34 SA.

fléchie, il convient d'effectuer avec la sonde une rotation d'environ 30° ; l'extrémité de la sonde située à gauche de la patiente ne bouge pas, c'est l'extrémité droite qui monte. Si le fœtus n'est pas exactement en OIGT, il convient de glisser la sonde vers la droite ou vers la gauche (plus un léger roulement) pour obtenir une ligne médiane bien horizontale sur l'écran (figure 2.9A et B).

Le **périmètre abdominal** (PA) est un périmètre thoracique bas. Il s'agit d'une coupe axiale fœtale mais également d'une coupe axiale maternelle située dans la région ombilicale (figure 2.10A et B).

La coupe du **fémur** est latéro-ombilicale droite avec un angle d'environ 45° par rapport à la coupe du périmètre abdominale (figure 2.11A et B).

La recherche du fémur est souvent laborieuse pour un débutant. En fait, dès qu'un segment est visualisé sur l'écran, il convient de le centrer sur l'image par un mouvement de roulement ou de glissement. Il faut donc rester dans le même plan. Une fois au centre de l'image, la rotation de la sonde permet de le visualiser dans son ensemble. Pour l'horizontaliser, il suffit de glisser la sonde en gardant le même plan.

Troisième temps : système nerveux central

L'examen morphologique du **système nerveux central** comporte l'analyse de la coupe du périmètre crânien, complétée par une coupe de la fosse postérieure. Celle-ci est parallèle à l'os pubien et un peu plus haut sur l'abdomen maternel que la coupe du PC (figure 2.12A et B).

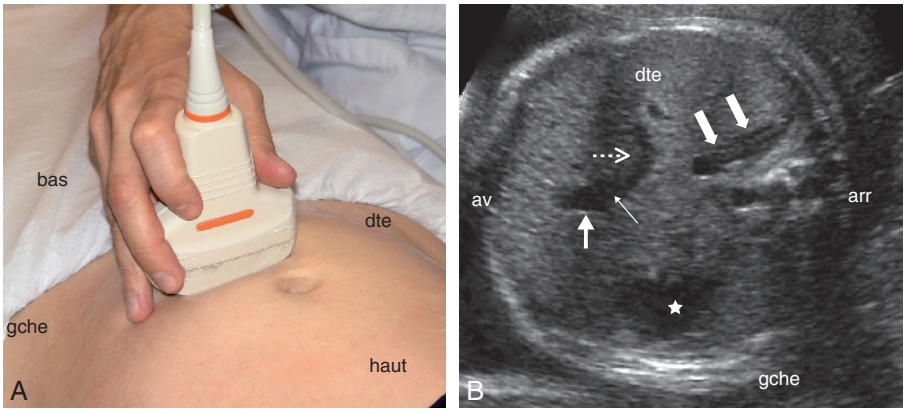

Figure 2.10.
A. Position de la sonde pour la mesure du périmètre abdominal. B. Coupe axiale du périmètre abdominal au 3e trimestre. Surrénale (➡); veine ombilicale (⟶); veine porte (⇢); sinus porte (⟶); estomac (★).

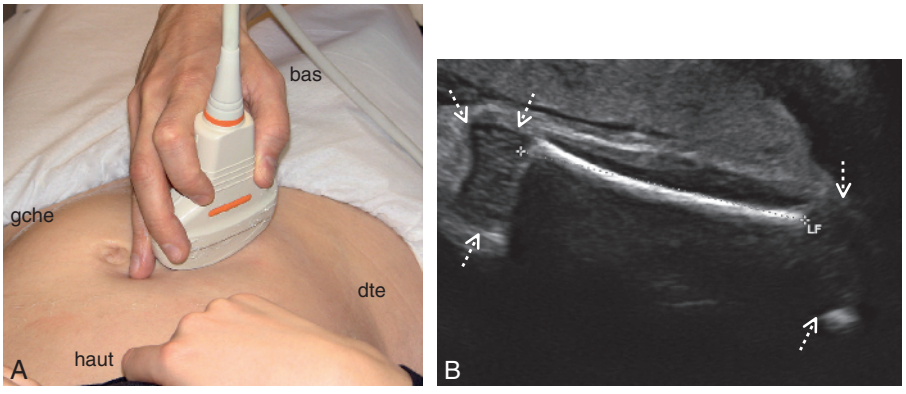

Figure 2.11.
A. Mesure du fémur. B. Mesure de la surface de la diaphyse fémorale appelée fémur en clinique. Le cartilage épiphysaire est individualisable (⇢).

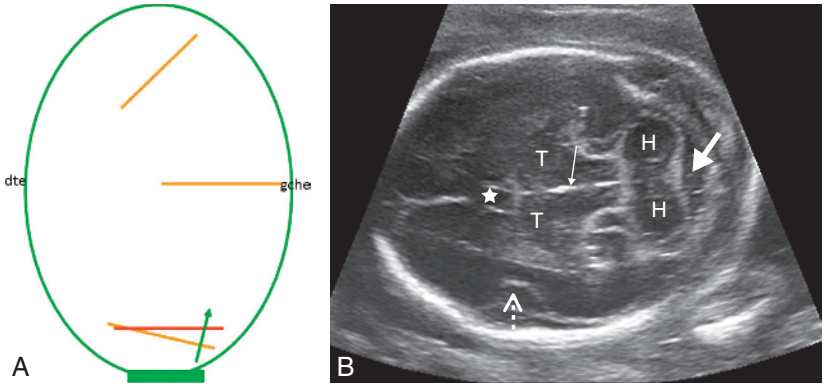

Figure 2.12.
A, B. Coupe axiale basse. Cavité du septum pellucidum (★) ; H : hémisphères cérébelleux ; vallée sylvienne (⋯➢) ; T : thalamus et 3e ventricule (⟶) ; citerne postérieure (➡).

Quatrième temps : profil fœtal

Le **profil fœtal** est étudié sur une coupe longitudinale frontale maternelle. Il convient alors de positionner la sonde dans le flanc maternel droit au-dessus de l'os iliaque, le manche étant parallèle au plancher de la salle d'examen, l'axe du manche passant par l'os pubien maternel (figure 2.13A à C).

Cette coupe peut être complétée par une coupe des deux yeux qui lui est perpendiculaire. Sur la coupe du profil, la racine du nez est positionnée au centre de l'écran puis la sonde est tournée de 90° (figure 2.14A et B).

Cinquième temps : coupe nez-bouche-menton

L'examen de la face est complété par une **coupe nez-bouche-menton** permettant d'analyser la **lèvre supérieure** dans son entier. Pour effectuer cette coupe, il faut revenir sur celle du périmètre crânien ; il faut associer un mouvement de rotation de 80° environ avec un décalage de quelques centimètres permettant à l'extrémité gauche de la sonde de se diriger vers l'épaule droite de la mère. L'extrémité droite de la sonde ne bouge pas. Ainsi, l'extrémité de la sonde en regard du front fœtal n'a pas bougé alors que l'autre extrémité s'est déplacée de plusieurs centimètres (figure 2.15A et B).

Sixième temps : colonne vertébrale

La **colonne vertébrale** est étudiée par une coupe longitudinale frontale maternelle dans un mouvement symétrique à celui qui a permis l'analyse du profil fœtal. La sonde est donc mise sur le flanc gauche avec un manche orienté vers le petit bassin maternel par un mouvement de roulement. La sonde peut glisser le long du dos fœtal, permettant l'analyse complète du rachis (figure 2.16A et B).

Septième temps : thorax et abdomen

Le **thorax** et l'**abdomen** sont étudiés par des coupes axiales successives de haut en bas et de bas en haut. Idéalement, une première série de coupes axiales effectuées au-dessus et en dessous de l'ombilic maternel est complétée par une série de coupes dans le flanc droit et une série de coupes dans le flanc gauche permettant de visualiser dans le thorax les deux poumons de façon simultanée et symétrique, et, dans l'abdomen, les deux reins de la même manière (figures 2.17 et 2.18).

Ces coupes axiales peuvent être complétées par deux coupes longitudinales parasagittales droite et gauche permettant de visualiser la différence d'échogénicité entre le thorax et l'abdomen.

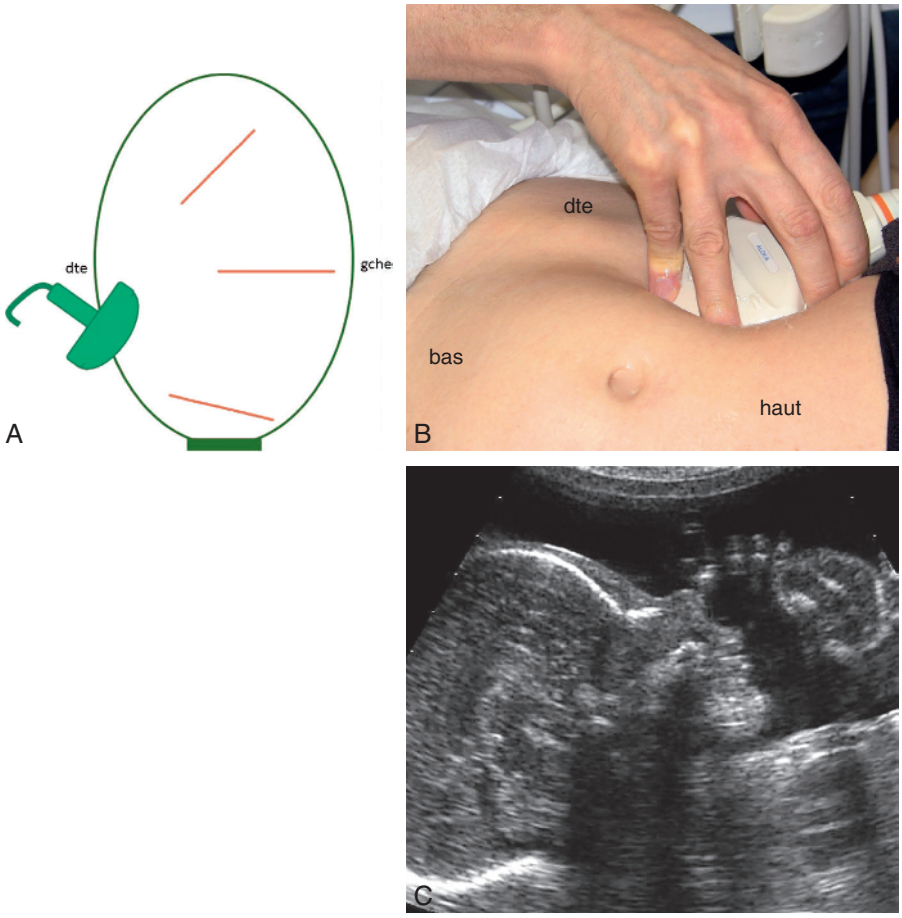

Figure 2.13.
A, B. Position de la sonde pour le profil fœtal. L'opérateur ne laisse aucun doigt sous la sonde. C. Profil fœtal sur une coupe sagittale au 2e trimestre.

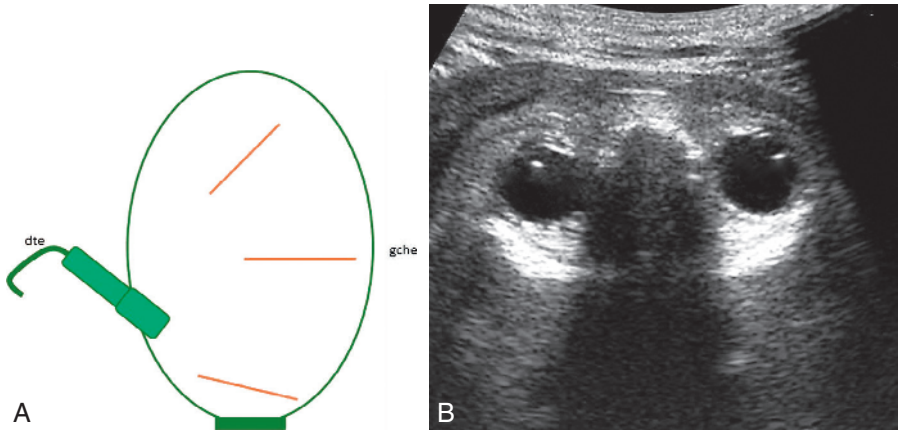

Figure 2.14.
A, B. Visualisation des deux globes oculaires sur une coupe axiale perpendiculaire au profil.

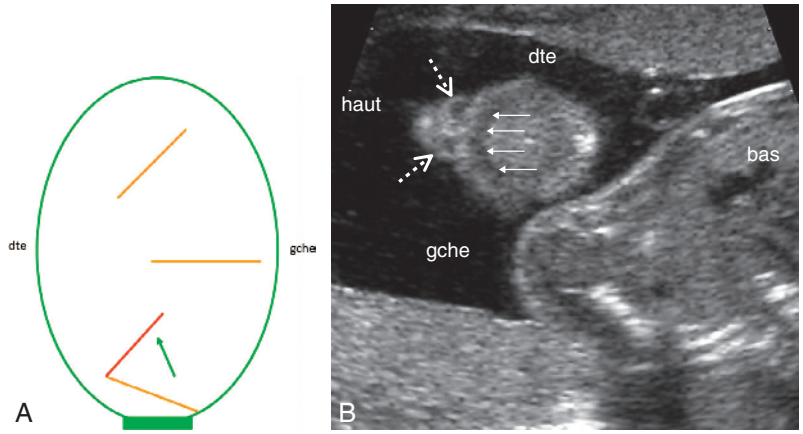

Figure 2.15.
A, B. Coupe de la face ou nez-bouche. Les narines sont visibles (⋯➢) et la lèvre supérieure est intègre (⟶).

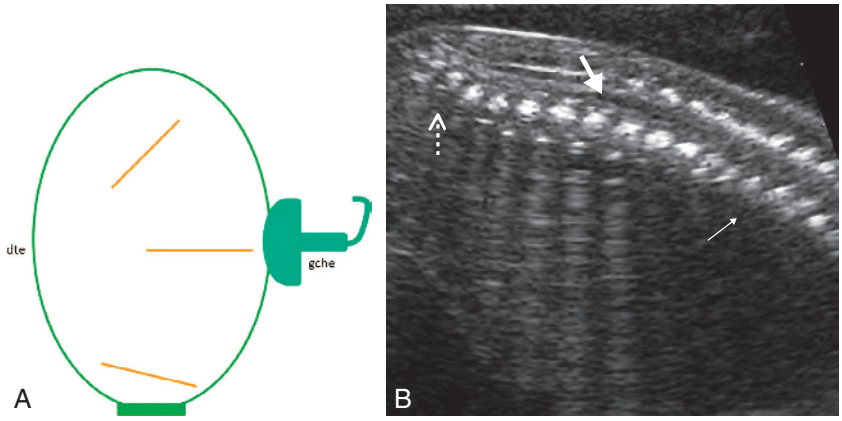

Figure 2.16.
A, B. Aspect rachidien sur une coupe sagittale au 2e trimestre. Cône terminal de la moelle (➞); sacrum (⋯➢); rachis dorsal (⟶).

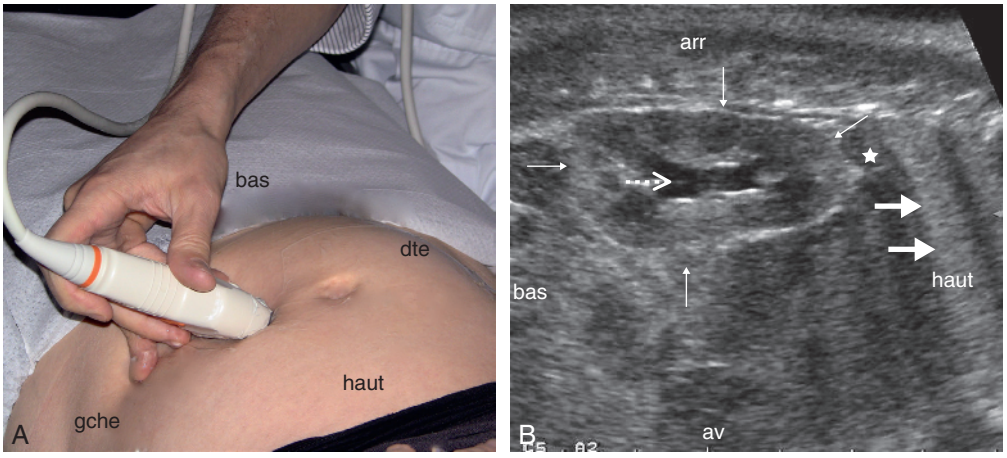

Figure 2.17.
A. Exploration du rein droit sur une coupe parasagittale. B. Rein droit sur une coupe longitudinale (⟶) bassinet (⋯➢); diaphragme (➞); surrénale (★).

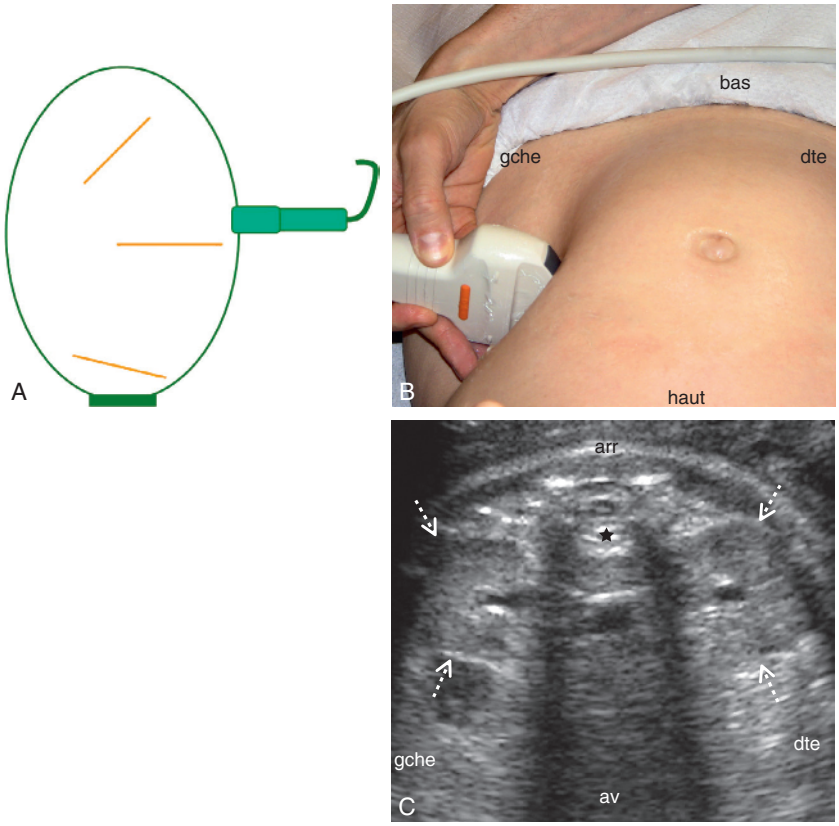

Figure 2.18.
A, B. Position de la sonde pour visualiser les deux reins sur une coupe axiale. C. Coupe axiale pour l'étude des deux reins. Corps vertébral (★); rein (⋯≫).

Les différentes **coupes cardiaques** sont décrites au chapitre dédié (*cf.* chapitre 17).

Huitième temps : les membres

Pour rechercher les **pieds**, il convient de partir de la coupe du fémur et de décaler la sonde vers le pied; on suit ainsi la jambe sur des coupes axiales successives pour arriver sur un pied dont la plante visible est parallèle au fémur. Quand le genou est en extension, il suffit de glisser la sonde vers la jambe pour aller vers le pied dont on verra le talon bien orienté. Les membres supérieurs sont suivis à partir de l'épaule.

Faut-il utiliser la sonde endovaginale ?

Dans la pratique du dépistage en cours de grossesse, la sonde vaginale n'est habituellement pas nécessaire. Elle peut être nécessaire pour une échographie diagnostique au 1er trimestre, par exemple pour une malformation cardiaque. Elle peut être utile aux 2e et 3e trimestres de la grossesse en cas de suspicion d'anomalies cérébrales chez un fœtus ayant la tête en bas. Mais, même dans ce cas, l'échographie endovaginale n'est pas indispensable puisque l'échographie mène ici souvent à l'IRM, notamment pour la pathologie infectieuse à la recherche de petites hyperéchogénicités intraparenchymateuses.
Dans le cadre du dépistage chez la patiente obèse, l'échographie transombilicale par la sonde vaginale permet souvent une meilleure approche de l'imagerie cardiaque ou cérébrale (*cf.* chapitre 30).

Doppler

Doppler ombilical

Le Doppler ombilical est recherché avec une fenêtre couleur. En effet, le cordon, quoique qu'aisément visible à l'imagerie B, ne l'est pas

suffisamment pour ses trois vaisseaux. Les vaisseaux verticaux sur l'écran, ayant une paroi parallèle aux ultrasons, ne renvoient donc pas d'écho et sont ainsi peu visibles. Les vaisseaux horizontaux sur l'écran sont plus visibles mais la vitesse relative est quasiment nulle au Doppler pulsé en raison de l'angle entre le déplacement des cellules sanguines et la direction des ultrasons. En revanche, l'activation du Doppler couleur permet de visualiser les vaisseaux les plus verticaux sur l'écran, permettant d'avoir la meilleure qualité de Doppler pulsé. La fenêtre est positionnée à l'endroit où l'*aliasing* est le plus vif, signant la vitesse la plus élevée (figure 2.19).

Doppler utérin

La sonde d'échographie est positionnée en dedans et un petit peu en dessous de l'aile iliaque antéro-supérieure avec un manche bien vertical. Il faut ensuite pousser l'utérus avec la sonde pour emmener la sonde en dedans en laissant le manche bien vertical. La fenêtre couleur est positionnée vers le haut de l'image : on croise alors les vaisseaux iliaques externes. L'artère utérine qui provient de l'artère hypogastrique croise les vaisseaux iliaques externes en dedans pour rejoindre le myomètre au-dessus du col utérin (vidéo 2.1). Idéalement, la fenêtre Doppler est positionnée en dessous et en arrière des vaisseaux iliaques. Ceci n'étant pas toujours possible, il convient alors de la positionner juste au-dessus et en avant même si parfois une bifurcation utérine a déjà eu lieu.

Le secret de la réussite réside en deux points :
– toujours laisser le manche de la sonde bien vertical ;
– rechercher le côté le plus facile pour commencer.

Les artères utérines étant globalement symétriques, le côté le plus difficile ne fera pas échec très longtemps avec les repères controlatéraux acquis. Il faut noter ici, qu'une des deux artères a pu être liée lors d'une précédente césarienne. Elle n'est alors plus visible (figure 2.20A à C).

Artère cérébrale moyenne

Elle est issue du cercle artériel de la base du crâne (souvent appelé polygone de Willis en clinique). Il faut donc décaler sa sonde légèrement à partir de la coupe axiale vers la base du crâne fœtal. Avec la fenêtre couleur, l'artère cérébrale moyenne (souvent appelée artère sylvienne en clinique) est recherchée

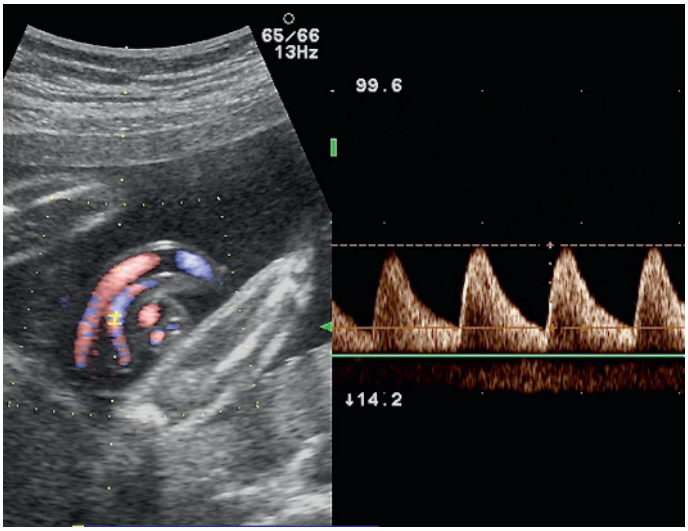

Figure 2.19. Doppler ombilical sur une anse libre.
La fenêtre de tir est positionnée là où le vaisseau est vertical.

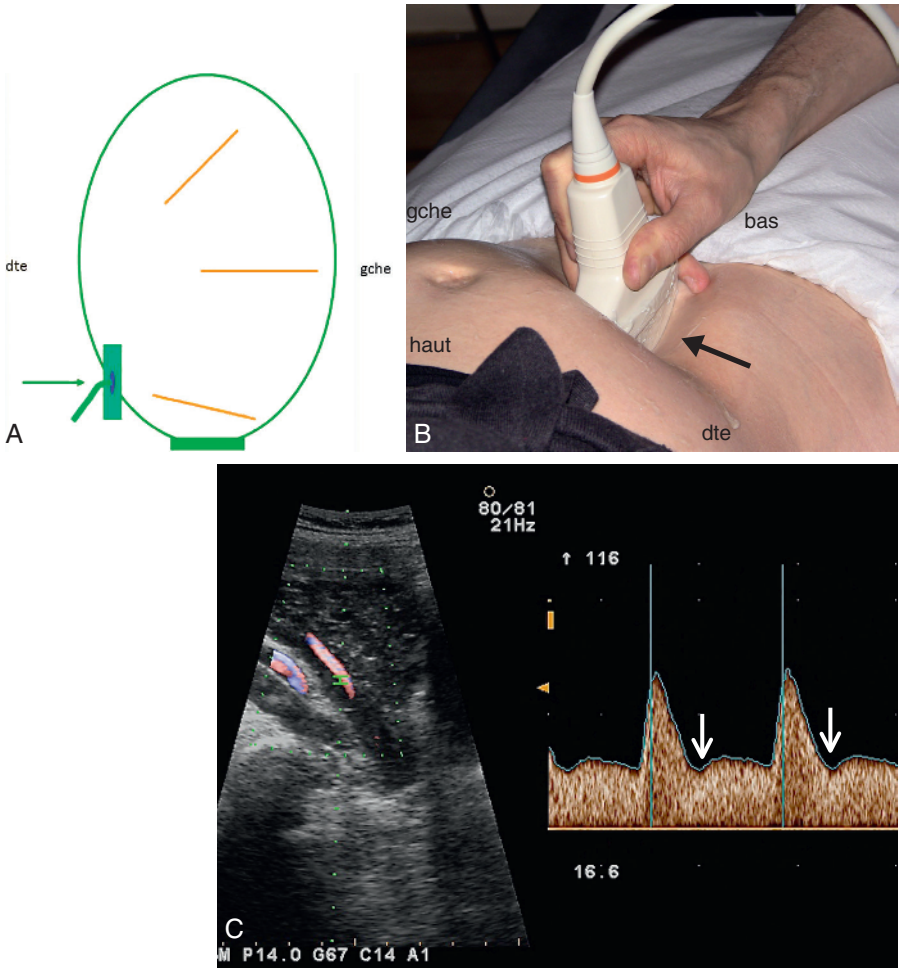

Figure 2.20.
A, B. Positionnement de la sonde pour visualiser l'artère utérine droite. Le manche de la sonde est vertical sur une coupe longitudinale. L'opérateur emmène la sonde en dedans. C. Artère utérine. Le spectre présente un notch (→) ou incisure protodiastolique.

en glissant la sonde vers l'os frontal afin que sa visualisation se fasse par la suture temporo-frontale. L'artère est ainsi bien verticale sur l'écran. La fenêtre Doppler est positionnée à proximité de l'émergence de l'artère cérébrale (figure 2.21). En cas de mesure du pic systolique de vélocité au niveau de ces artères (ou cérébrales antérieures), la fenêtre d'analyse doit être positionnée avec un angle de moins de 30°.

Doppler veineux et isthme aortique

Il n'existe pas d'étude sur l'utilité clinique de tels Doppler. L'analyse des flux veineux se fait en positionnant la fenêtre Doppler pulsé sur une cartographie couleur. Le Doppler veineux cérébral des sinus droits (souvent appelé sinus latéraux en clinique) et le Doppler veineux ombilical ne présentent pas de difficulté particulière. Pour le ductus venosus (souvent appelé canal d'Arantius en clinique), il convient de positionner la fenêtre sur la zone d'*aliasing* du vaisseau qui relie la veine ombilicale à la veine cave inférieure sur une coupe axiale ou une coupe longitudinale.

Pour l'isthme aortique, l'arche aortique est déroulée et la fenêtre Doppler est positionnée entre l'artère sous-clavière gauche et le canal artériel, où elle trouve juste sa place.

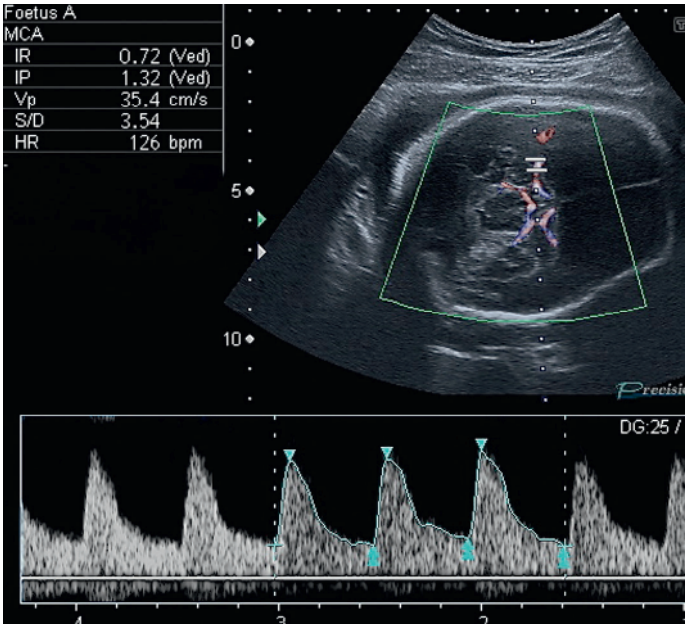

Figure 2.21. Doppler de l'artère cérébrale moyenne sur une coupe axiale. Elle est verticale sur l'écran.

Pour rappel, ce sont les vaisseaux (veines ou artères) ayant un flux se dirigeant vers la sonde qui présentent une couleur rouge ; ceux qui s'éloignent sont traduits en bleu.

Encadré 2.1

Question d'évaluation et de synthèse

À quel moment de la grossesse l'examen morphologique est-il le plus facile ?

Au 2e trimestre, entre 18 et 22 semaines, l'examen échographique est assez aisé. Le rapport entre le volume fœtal et la quantité de liquide amniotique est optimal. Les structures fœtales sont suffisamment volumineuses pour être bien analysées par voie abdominale. La tête fœtale n'est pas encore positionnée dans le bassin maternel. Les mouvements fœtaux sont nombreux permettant de multiplier les coupes.

Il s'agit donc de l'échographie la plus facile pour un étudiant.

Complément en ligne

Un complément numérique est associé à ce chapitre (vidéo). Il est signalé dans le texte par un picto .

Pour voir ce complément, connectez-vous sur http://www.em-consulte/e-complement/474891 et suivez les instructions.

Vidéo 2.1. L'artère utérine croise les vaisseaux iliaques.

Références

Rousseau T, Mottet N, Mace G, Franceschini C, Sagot P. Practice guidelines for prevention of musculoskeletal disorders in obstetric sonography. J Ultrasound Med 2013 ; 32(1) : 157–64.

Schoenfeld A. Ultrasonographer's wrist-an occupational hazard. Ultrasound Obstet Gynecol 1998 ; 11 : 313–6.

Srour F, Barette G, Cynober E. Douleurs cervico-scapulaires de l'échographiste. Analyse ergonomique et propositions. Rev Prat Gynecol Obstet 2008 ; 123 : 21–5.

Sureau C, Henrion R. Rapport du Comité national technique de l'échographie de dépistage prénatal. Ministère des solidarités, de la santé et de la famille ; Juin 2005. (http://www.ladocumentationfrancaise.fr/rapports-publics/054000356-rapport-du-comite-national-technique-de-l-echographie-de-depistage-prenatal).

Chapitre 3

Questions de biophysique et de technologie

Vidéo introductive

Biophysique

De la nécessité pour l'échographiste de définitions claires sur un sujet qui peut être simplifié pour aider dans la pratique.

Premières définitions

Imagerie B

L'imagerie B est une **coupe anatomique** représentant les **tissus** et les **limites des organes** traversés par les **ultrasons** (US). Elle est construite à partir des échos générés par les interfaces des tissus. Chaque écho est positionné sur l'écran grâce à la mesure du temps entre l'émission et la réception. Sa **luminosité** (*Brightness* pour B mode) dépend de son amplitude, c'est-à-dire son énergie. L'énergie est proportionnelle au carré de l'amplitude. (L'unité de l'énergie acoustique est le décibel : dB.)

Élément piézo-électrique

L'élément piézo-électrique est la céramique qui a la propriété de transformer un signal électrique en onde de pression ultrasonore et inversement. Il sert donc d'émetteur et de récepteur. Aujourd'hui, les nouveaux matériaux composites permettent de faire évoluer cette technologie vers un signal ultrasonore et électrique de meilleure qualité.

Sonde multifréquence ou large bande

Anciennement, une sonde ne pouvait travailler qu'à une fréquence donnée. Aujourd'hui, les sondes utilisent des fréquences variables, on dit qu'elles sont « large bande ». Certaines peuvent gérer des fréquences composites (plusieurs fréquences associées). Pour les sondes abdominales, ces fréquences varient de 3 à 10 MHz environ ; de 5 à 20 MHz pour les sondes endocavitaires.

Énergie ou puissance

Il s'agit de **décibels** en ultrason. L'énergie, proportionnelle à l'amplitude du signal, n'a rien à voir avec la fréquence. Analogiquement, une petite fille peut chantonner avec un son aigu (énergie faible, fréquence élevée), et Pavarotti, avec une voix grave, pouvait chanter avec beaucoup de force (énergie élevée, fréquence basse).

Intensité

En échographie, ce mot est utilisé pour désigner la **luminosité du blanc** sur le moniteur (écran). Plus un point est blanc et plus le signal reçu a une forte amplitude (*cf.* « Courbe gamma », figure 3.1A et B).

© 2016, Elsevier Masson SAS. Tous droits réservés

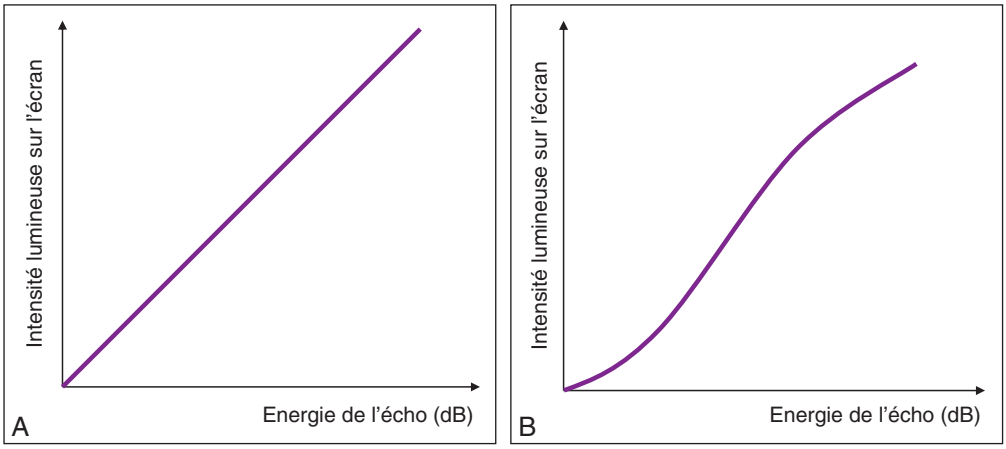

Figure 3.1. La courbe gamma exprime l'intensité lumineuse sur l'écran en fonction de l'énergie (amplitude) de l'écho. A. Courbe gamma linéaire. B. Courbe gamma habituelle.

Imagerie B

Quels réglages de l'échographe modifient l'échelle visuelle des gris, c'est-à-dire l'intensité des blancs et des noirs ?

Ces réglages doivent être adaptés à chaque patiente (figure 3.2A à C) :

- contraste et brillance du moniteur ;
- gain (post-traitement) et réglage TGC (*Time Gain Compensation* : la dizaine de petits curseurs qui se déplacent parallèlement les uns aux autres et qui permettent de modifier le gain à chaque étage de l'image) ;
- puissance acoustique, ou énergie d'émission ;
- contraste ou dynamique (compression de l'échelle) ;
- courbe gamma (rend compte de la courbe générale de l'intensité des points en fonction de l'amplitude des échos ; il n'est pas conseillé d'y toucher) ;
- *reject* ou filtre (il supprime les faibles échos, c'est-à-dire ceux ayant peu d'énergie).

Quels réglages de l'échographe modifient la cadence image en imagerie B ?

La cadence image (CI) est le nombre d'images générées par l'échographe à la seconde. Unité : Hz, ordre de grandeur : autour de 25 Hz (de 10 à 200 Hz) (vidéo 3.1).

Jouent sur la cadence image :

- la profondeur : quand elle augmente, la CI diminue ;
- la largeur de la fenêtre : quand elle augmente, la CI diminue ;
- le zoom (à l'écriture) : quand il augmente, la CI augmente ;
- les tirs croisés (*compound*) : quand il est activé, la CI diminue ;
- la densité de ligne (ou *Beam process*) : quand elle augmente, la CI diminue ;
- les focales : plus elles sont nombreuses plus la CI diminue ;
- le Doppler couleur : plus la fenêtre est grande plus la CI est faible ;
- le duplex (imagerie B et spectre Doppler actifs) : il ralentit la CI, le triplex (imagerie B,

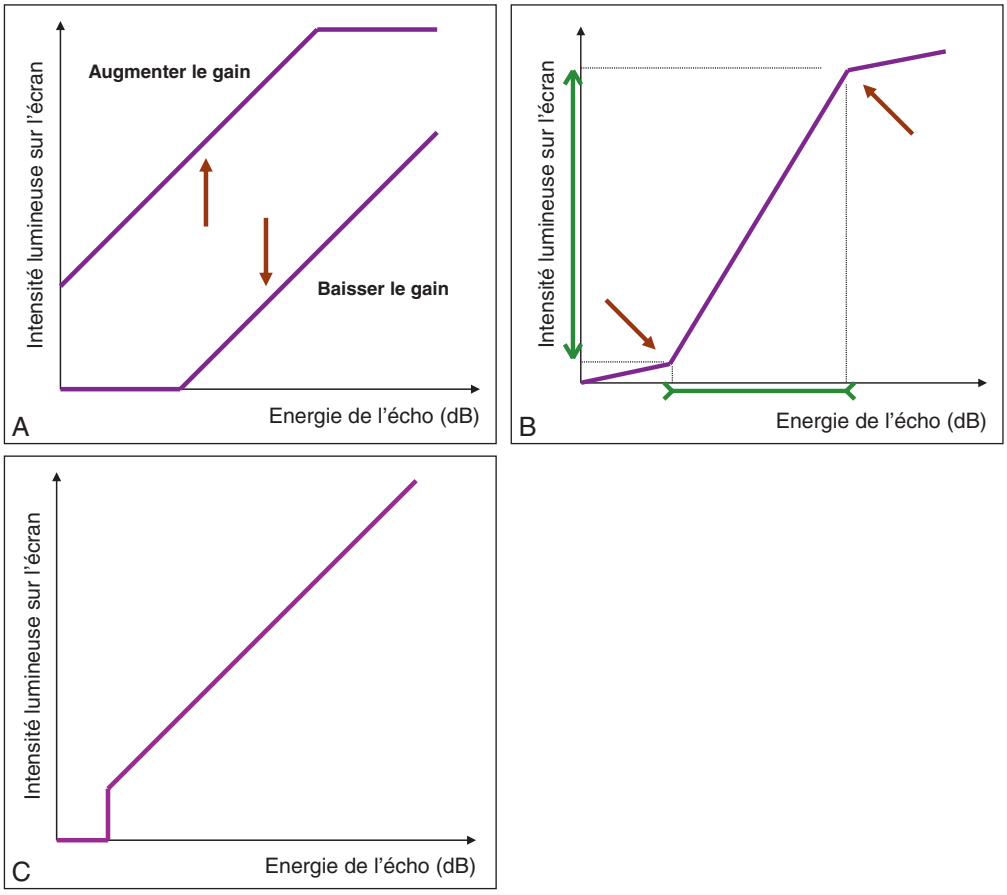

Figure 3.2. A. Courbe gamma linéaire : réglage du gain. B. Augmentation du contraste (dynamique). C. Courbe gamma linéaire avec filtre (*reject*). Les éléments peu échogènes ne sont pas codés.

Doppler couleur et spectre Doppler actifs) plus encore.

Ne jouent pas sur la cadence image :

- le gain ;
- le contraste ;
- la courbe des gris ;
- les filtres ;
- l'énergie à l'émission ;
- la fréquence des US ;
- l'harmonique ;
- les effets image (AIP, SRI, Précision,…) ;
- le lissage temporel ou spatial.

Qu'est-ce que le rapport signal/bruit ?

C'est le rapport entre la puissance du signal (l'écho) et celle des bruits parasites (bruit de fond). Le bruit de fond est essentiellement lié à la diffusion. Si le signal est faible, il se confond avec le bruit de fond : le rapport signal/bruit est insuffisant. Pour améliorer ce rapport, il faut, en obstétrique, augmenter la puissance d'émission au maximum, permettant ainsi de rehausser le signal plus que le bruit de fond.

Comment j'explique la formation d'un point sur une image – localisation et intensité du blanc

(*Remarque :* ne sont pas évoqués dans ce paragraphe les lissages et les autres réglages possibles, qui sont abordés par la suite.)

Un **point sur l'écran** (ou **pixel**) représente un écho de l'ultrason émis (on parle d'onde incidente et d'onde réfléchie). Il se forme quand il rencontre une interface entre deux éléments de structure mécanique différente. Son amplitude est proportionnelle à la **différence d'impédance**. Quand les deux structures sont très différentes (par exemple muscle-os), l'énergie (ou amplitude) de l'onde réfléchie est forte ; quand la différence d'impédance est petite, l'amplitude de l'onde réfléchie est faible. L'énergie de l'onde réfléchie se traduit sur l'écran par l'intensité du blanc (*Brightness,* luminosité, en mode B). Le point est positionné sur l'écran par la simple **mesure du temps t entre l'émission et la réception**. En effet, $D = c \cdot t$; la distance entre la sonde représentée par le haut de l'image et le point étudié est la mesure d. La distance d doit être parcourue deux fois : aller (d) + retour (d) ; $D = 2d$; c = la vitesse moyenne des ultrasons dans le corps humain (1 540 m/s). Chaque ligne étant construite l'une après l'autre, l'image se forme grâce à la succession de lignes (figure 3.3).

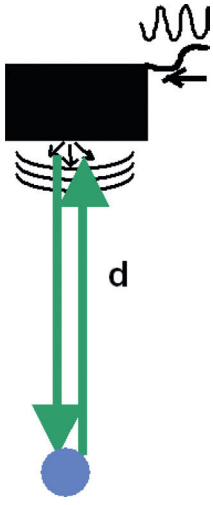

Figure 3.3. L'image se forme grâce à une succession de lignes.

Comment j'explique la différence entre lissage temporel et lissage spatial

- Le **lissage temporel** consiste à superposer des images successives pour rendre l'aspect plus riche en informations et diminuer le bruit (c'est-à-dire les échos liés au hasard). Il peut s'appeler aussi **rémanence**. Au niveau du réglage, le chiffre indiqué est proportionnel au nombre d'images ajoutées. Plus elles sont anciennes ; plus elles deviennent transparentes.
- Le **lissage spatial** consiste essentiellement à combler en profondeur le vide laissé entre deux lignes d'analyse. En effet, les lignes de tir étant divergentes, puisque les sondes sont convexes, des points ou pixels sont créés entre deux lignes. L'intensité du point est calculée en prenant en compte les points environnants. C'est l'**interpolation**. Il est associé à un **effet de flou** consistant à morceler les pixels (c'est-à-dire à diviser chaque pixel en une multitude de pixels plus petits) et atténuer ou renforcer l'intensité du blanc de chacun en fonction du voisinage. L'image apparaît plus fine et semble de meilleure résolution. Pour limiter l'effet visuel de flou, un traitement de renforcement des contours est associé comme dans les jeux vidéo.

Comment j'explique les différences entre les résolutions spatiales et la résolution de contraste

La résolution spatiale est **la plus petite distance entre deux points que l'échographe est capable de différencier**. En dessous de cette limite biophysique, les deux points apparaîtront comme un seul. La résolution axiale (dans le sens des ultrasons, c'est-à-dire verticale) est meilleure (donc plus petite) que la résolution latérale (perpendiculaire à la précédente, ou horizontale) (figure 3.4).

La résolution de contraste est la plus petite différence de niveau de gris que l'échographe est capable de traduire à l'écran.

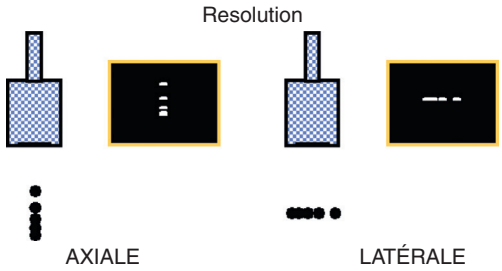

Figure 3.4. Résolution axiale et latérale : les points sont mieux distingués les uns des autres dans l'axe des ultrasons (résolution axiale).

Comment j'explique et j'illustre les limites de la résolution axiale en faisant appel aux connaissances sur la longueur d'onde

La résolution axiale est limitée par la longueur de l'onde λ. Celle-ci se calcule comme suit :

$\lambda = c/f$

Où c = 1 540 m/s ; c'est la vitesse moyenne des ultrasons dans le corps humain, et f la fréquence de la sonde en MHz.

Ainsi, λ = 1 540 000 (mm/s)/6 000 000 (Hz) pour une sonde de 6 MHz.

C'est-à-dire λ = 1,5/6 (en mm) = 0,25 mm.

La résolution axiale la meilleure pouvant être obtenue par un appareil d'échographie est donc de l'ordre de 0,25 mm pour une fréquence de 6 MHz.

De façon simple, λ (mm) = 1,5/fr ; fr étant la fréquence de la sonde exprimée en MHz.

La mesure de la clarté nucale s'exprime au 10e de millimètre ; faire une différence aussi petite entre deux mesures est donc un non-sens biophysique. La variabilité inter-observateur de ± 0,6 mm au 95e percentile se comprend aisément.

Pour aller plus loin

Comment j'explique l'atténuation de la pixellisation par anticrénelage et son inconvénient sur les toutes petites mesures

Les informations brutes obtenues par l'échographe sont des pixels dont la taille est liée à la longueur d'onde. La hauteur est plus fine que la largeur. Ainsi, pour une sonde de 6 MHz, le pixel le plus petit est au mieux de l'ordre de 0,25 × 0,50 mm. À l'écran, l'image est bien plus fine et la résolution semble meilleure. En effet, il existe une démultiplication des pixels avec un traitement spatial et temporel tel que l'image reste vraisemblable et riche. Chaque pixel est morcelé. Le nombre de pixels est donc multiplié. Le traitement spatial de l'image comporte un anticrénelage afin d'éviter l'effet visuel de marche d'escalier. Il consiste entre autres à rendre l'image légèrement floue (en fractionnant chaque pixel, et en étalant ces points en gradient de gris), puis à renforcer les contours par affûtage. Comme sur un logiciel de traitement d'image (type Photoshop®), l'affûtage consiste à détecter les contours pour renforcer l'intensité du blanc et du noir sur deux lignes parallèles, améliorant le confort visuel. L'impression subjective de l'opérateur est à l'amélioration de la résolution. Il n'en est objectivement rien, c'est la netteté globale qui a été artificiellement améliorée. C'est le SRI de GE® ou l'AIP d'Hitachi-Aloka®, la Precision de Toshiba® par exemple.

Ceci aboutit à un léger épaississement des parois. Les petites mesures d'anéchogénicité, comme la mesure de la clarté nucale, sont donc diminuées d'autant.

Sur la ligne A figurant une mesure de clarté nucale (figure 3.5), les flèches sont positionnées sur la marche d'escalier entre le blanc et le noir. La limite est nette. Sur la ligne B qui a subi le traitement par anticrénelage, la partie blanche apparaît plus large, l'image est plus agréable, mais la mesure de la clarté nucale est diminuée.

Comment j'explique la résolution transversale

C'est la largeur du faisceau ultrasonore, ou « largeur de la tranche », dans l'axe perpendiculaire au plan de coupe. Il a un point focal qui est invariable, car il dépend de la lentille située entre le cristal et la membrane de la sonde. La largeur du faisceau est de l'ordre de 3 à 6 mm en fonction de la profondeur. Il explique la superposition d'images d'éléments proches sur des plans de coupe parallèles.

Ainsi, une tranche de saucisson (figure 3.6) vue à l'échographie correspondra à la superposition des deux faces de la tranche coupée correspondante. Sur la coupe échographique, on voit plusieurs plans

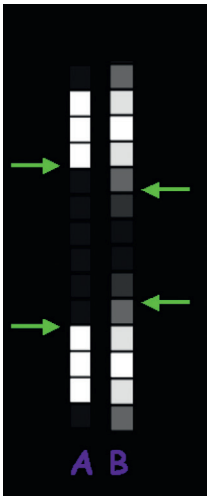

Figure 3.5. Comment atténuer la pixellisation par anticrénelage : un flou est créé avec épaississement de l'hyperéchogénicité.

parallèles qui se superposent sur l'image. Si la coupe était plus fine, on ne verrait pas autant d'éléments. Les structures se superposent sur l'image : c'est une coupe épaisse.

Comment je définis la pénétration

La pénétration est la profondeur maximale à laquelle l'image est correctement analysable : le rapport signal/bruit est suffisant. C'est l'atténuation qui limite la pénétration.

Comment j'explique les différents phénomènes intervenant dans l'atténuation

L'atténuation associe la réflexion, la diffusion et l'absorption. La diffusion est constituée des ondes réfléchies (échos) et transmises dans une direction oblique (diffraction) ; suivant la surface rencontrée, celles-ci auront des directions variables. Usuellement, la seule onde réfléchie analysée est celle qui revient au cristal émetteur, les autres sont perdues. L'absorption est le phénomène de perte calorique : on peut estimer l'index thermique (IT) et l'index mécanique (IM) par unité de volume ; ces deux index apparaissent sur l'écran. Plus la fréquence est élevée, plus l'absorption est importante. De la même façon, et par analogie, seuls les sons graves d'une fête au lointain parviennent à l'oreille (figure 3.7).

Comment j'explique le conflit entre résolution et pénétration

Plus la fréquence est élevée, plus l'absorption est importante et la pénétration faible. Mais, plus la fréquence est élevée, meilleure est la résolution axiale. Plus la fréquence est basse, plus la pénétration est importante mais plus la résolution est grossière.

Pour aller plus loin

Comment j'explique la focalisation par décalage de phase

L'échographe construit chaque ligne en stimulant un groupe de cristaux (correspondant au nombre de canaux) ; mais, pour un point donné, sa distance d'avec les cristaux n'est pas constante. Pour que les ondes émises arrivent en même temps à ce point, elles doivent partir de façon décalée. Il existe donc un retardateur électronique. À la réception, les échos provenant de ce point sollicitent les cristaux à des temps différents. Pour l'analyse, le retardateur électronique doit faire la manipulation inverse, afin d'obtenir la synchronisation (figure 3.8).

Comment j'explique le conflit entre la finesse générale de l'image (ou résolution de l'ensemble de l'image), la cadence image et la pénétration

La cadence image est le nombre d'images apparaissant à l'écran par seconde. Le nombre d'échos étudiés par l'échographe est limité par unité de temps. Pour améliorer la qualité de l'image, il faut multiplier les informations recherchées et donc

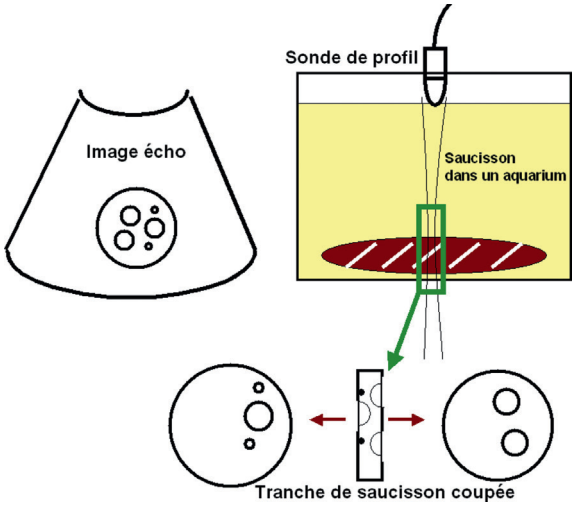

Figure 3.6. Comment expliquer la résolution transversale.

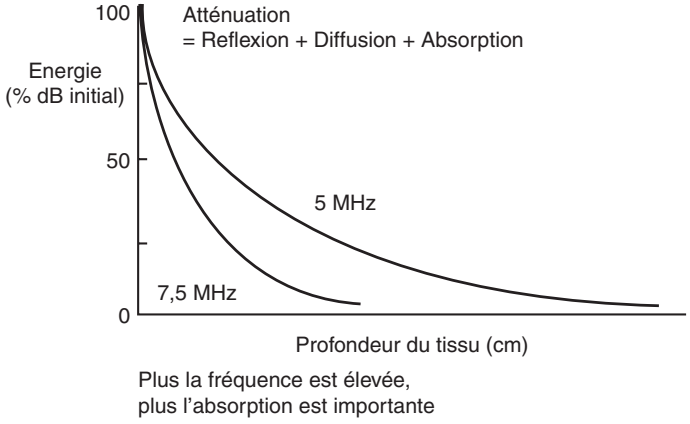

Figure 3.7. Phénomènes d'atténuation.

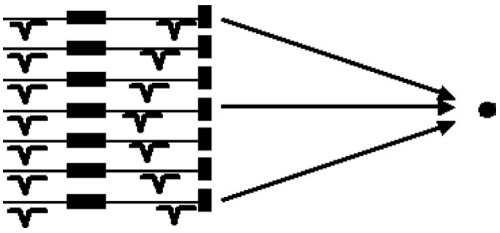

Figure 3.8. Synchronisation des ultrasons sur la cible.

augmenter le nombre d'analyses à chaque réception. Si le temps nécessaire pour former l'image est important, la cadence image est faible. Mais **si l'image est construite avec peu d'échos, la cadence image est élevée**. Afin d'améliorer la résolution latérale, on peut augmenter le nombre de lignes (densité de ligne ou *beam process*), demander des tirs croisés (*compound*). Le conflit entre pénétration et cadence image est surtout lié

au nombre de focales et à l'utilisation de fréquences différentes en fonction de la profondeur d'analyse. Tous ces traitements augmentent le nombre d'émissions pour obtenir la meilleure image. Chacune prend du temps et réduit la cadence image. Il y a donc un nouveau conflit entre la cadence image et la résolution de l'ensemble de l'image. Nous avions déjà vu le conflit entre la résolution et la pénétration par le phénomène d'atténuation ; il existe donc bien un conflit entre la cadence image, la résolution optimale à chaque profondeur, et la pénétration (figure 3.9). Pour améliorer un de ces trois paramètres, il faut être prêt à dégrader au moins un des deux autres.

Le nombre de pixels par ligne est fonction de la profondeur d'analyse. Le nombre de lignes d'analyse se choisit par leur densité et la largeur de la fenêtre. Ainsi la cadence image maximale théorique est : CI = c/2dn. Où « c » est la vitesse des ultrasons, « d » la profondeur d'analyse et « n » le nombre de lignes.

Un appareil de qualité supérieure présente une capacité de calcul élevée permettant de multiplier les solutions.

Comment j'explique le principe de l'imagerie harmonique

La technique de l'imagerie harmonique tente d'apporter une réponse au conflit entre l'atténuation et la résolution. Elle émet à fréquence basse pour limiter l'atténuation et reçoit à fréquence élevée pour améliorer la résolution.

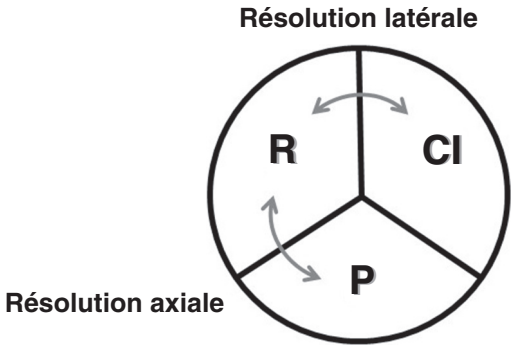

Figure 3.9. En échographie, il existe un conflit entre la résolution (R), la pénétration (P) et la cadence image (CI). Vouloir augmenter ou améliorer l'un pénalise un ou les deux autres.

Les échos réfléchis par les tissus ont comme caractéristique d'être de la même fréquence que l'onde initiale. Mais les tissus génèrent également des ondes dont la fréquence est double, triple, quadruple, etc., avec des énergies de plus en plus faibles. Par exemple, pour une onde incidente de 3 MHz, les ondes réfléchies sont de 3 MHz, 6 MHz, 9 MHz, etc. Ce sont les harmoniques. Ces ondes peuvent être analysées pour peu que le cristal soit suffisamment large bande pour assurer une réception de bonne qualité au double de l'émission. La pénétration est recherchée avec l'onde incidente et la résolution avec l'onde réfléchie. L'inconvénient majeur est la faible énergie des échos et donc le faible rapport signal/bruit – c'est-à-dire la capacité de différencier l'information par rapport au bruit de fond.

Sur la figure 3.10 sont représentés cinq cycles de la fréquence 5 MHz et dix cycles de sa première harmonique, c'est-à-dire 10 MHz.

Comment j'explique le principe de l'imagerie *compound* ou tirs croisés

L'imagerie *compound* est obtenue par décalage de phase (*phased array*). La stimulation des cristaux se fait de proche en proche pour obtenir une onde ultrasonore oblique. La réception se fait de même manière. L'image est donc construite avec plusieurs tirs provenant de groupes de cristaux différents. Cette technologie permet de mieux gérer les obstacles et d'améliorer la résolution, car l'image est riche d'incidences différentes (trois par exemple). La cadence image est donc ralentie d'autant, car les tirs ne sont pas simultanés. Un autre inconvénient est l'effacement partiel des cônes d'ombre qui permettent parfois de mieux renseigner un écho, comme par exemple la présence de calcifications (figure 3.11).

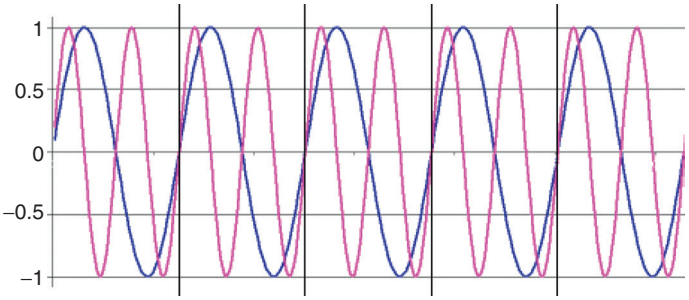

Figure 3.10. Cinq cycles de la fréquence 5 MHz et dix cycles de sa première harmonique, c'est-à-dire 10 MHz.

Comment j'explique que fréquence de la sonde, cadence image et fréquence de répétition des pulses n'ont rien en commun

Trois fréquences peuvent s'afficher sur l'écran : la fréquence de la sonde, la cadence image, la PRF (*Pulse Repetition Frequency* ou fréquence de répétition des pulses).

La fréquence de la sonde est la fréquence des ultrasons émis, elle définit leur longueur d'onde ; une fréquence élevée permet une meilleure résolution mais subit plus d'atténuation qu'une fréquence basse. Nous travaillons avec des fréquences variant de 3 à 7 MHz pour les sondes abdominales et de 5 à 10 MHz pour les sondes vaginales.

La cadence image est le nombre d'images construites par seconde par l'échographe. Elle est donc l'inverse du temps nécessaire pour construire une image. Elle varie de 5 à 180 Hz. Elle est en moyenne de 20 à 30 Hz ; plus élevée pour l'analyse du cœur fœtal.

Pour le Doppler, la PRF est la fréquence de répétition des pulses, c'est-à-dire le nombre d'ondes ultrasonores successives, émises et reçues, par la sonde par seconde (*cf. infra*). Cette analyse ne concerne qu'un champ limité de l'imagerie B. Elle doit être réglée en fonction de la vitesse analysée. Elle est élevée pour les vitesses rapides, et elle est basse pour les vitesses lentes. Elle varie de 500 Hz à 10 kHz environ (encadré 3.1).

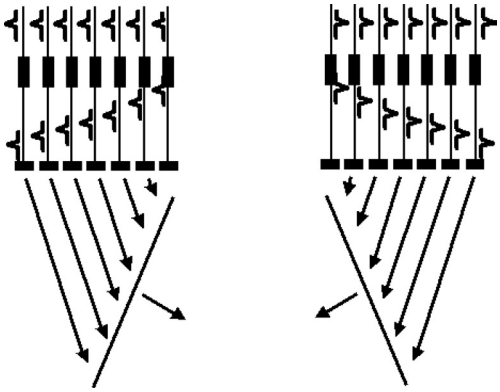

Figure 3.11. Principe de l'imagerie *compound* ou tirs croisés.

Pour aller plus loin

Les appareils d'aujourd'hui sont-ils plus performants que ceux d'hier ?

Il est habituel de dire ou d'entendre que les échographes ont une bien meilleure qualité aujourd'hui qu'il y a quelques années. Nous pensons que cette amélioration subjective est en grande partie liée à l'anticrénelage qui améliore le confort visuel. Les constructeurs aujourd'hui doivent surmonter le passage de l'analogique au tout-numérique. Ils disposent de deux atouts : l'amélioration de la qualité des éléments piézo-électriques et la puissance toujours croissante des composants électroniques. Enfin, les tirs croisés ou *compound* (*cf. supra*) semblaient être une bonne avancée technologique, mais la cadence image est fortement ralentie.

Encadré 3.1

Questions d'évaluation et de synthèse

Que signifient les chiffres et informations sur l'écran ?

Tous les échographes indiquent la date, l'heure et le cabinet d'échographie. Le nom de la patiente est souhaitable ainsi que le nom de l'opérateur lorsque l'appareil est partagé. Les références de l'appareil sont indiquées. Le programme sélectionné apparaît également. Celui-ci est une combinaison de réglages adaptés à un certain type de patiente et à un certain type d'examens.

L'énergie délivrée est indiquée en pourcentage grâce à l'index mécanique et l'index thermique (IM et IT).

La cadence image est indiquée en Hertz.

Différents chiffres bruts apparaissent, correspondant le plus souvent à la profondeur de champ en centimètres, aux gains, au contraste et au type de courbe gamma.

Mon image est saccadée, comment faire ?

• Cette impression apparaît pour des cadences images (CI) faibles. Il convient donc d'augmenter la cadence image en réduisant le champ d'exploration, ce qui consiste à diminuer la profondeur, réduire l'angle d'exploration (largueur de fenêtre). À noter, pour la plupart des appareils, le réglage CI représente la densité de ligne, c'est-à-dire la résolution latérale. Quand on augmente la CI avec le bouton de réglage de l'appareil, il diminue la densité de lignes.

• Cette impression est fréquente en échographie triplex associant l'imagerie B, l'imagerie couleur et le spectre Doppler car la cadence image est alors de 3 à 6 images par seconde. Nous conseillons de ne pas utiliser le triplex de façon habituelle mais de basculer sur le Doppler pulsé une fois que la fenêtre est bien positionnée sur le vaisseau à étudier. La surface d'analyse du Doppler couleur doit être réduite quand celle-ci est activée.

En échographie 4D, il convient, là encore, de limiter le champ d'exploration.

Quand le fœtus bouge, l'image a un effet de rémanence. Elle semble coller. Comment faire ?

L'effet de rémanence est lié au lissage temporel qui consiste à superposer à l'image actuelle des images plus anciennes avec une transparence d'autant plus grande que l'image est ancienne, un réglage est possible pour choisir le nombre d'images superposées (appelé corrélation ou lissage ou moyennage ou temporel). En cas de mouvements importants du fœtus ou de l'opérateur, il est préférable de réduire ce lissage temporel au minimum. L'analyse du cœur est notamment facilitée en l'absence de lissage permettant alors une étude des valves avec une bien meilleure qualité. Pour les opérateurs travaillant vite, l'absence de rémanence permet d'éviter également un certain phénomène de flou.

Comment décrire l'échogénicité d'une image ?

En échographie, avant de donner un diagnostic, il est important de décrire une image de façon brute, sans l'interpréter. Ce stade descriptif est parfois difficile pour les débutants mais aussi pour les échographistes plus chevronnés. Il est pourtant essentiel, car il permet parfois de discuter le diagnostic. On appelle une image **hyperéchogène** une image blanche, **hypoéchogène** ou **anéchogène** une image gris foncé ou noire. De façon habituelle, **en gynécologie, l'échogénicité de référence est le myomètre normal**. On va donc parler d'une image hyper- ou hypoéchogène par rapport à lui. Si l'échogénicité est la même, on parle d'**isoéchogénicité**. **En obstétrique**, on utilise volontiers l'**échogénicité du foie fœtal** comme repère. Là encore, il est important de comprendre qu'un écho ne se forme que s'il existe une surface séparant deux structures d'impédance différente. Ainsi, de l'huile ou de l'eau parfaitement pure sont toutes les deux anéchogènes. En revanche, dans un bocal comportant un demi-volume d'eau et un demi-volume d'huile au-dessus, l'échographie identifie une ligne représentant la surface entre l'huile et l'eau, zone où les échos se forment. Si l'huile est mélangée à l'eau avec un mixeur, une émulsion se crée, l'échographie révèle alors un milieu extrêmement hyperéchogène, chaque petite bulle de l'émulsion renvoyant deux échos, une pour la surface supérieure, une pour la surface inférieure. Le milieu est alors homogène mais très hyperéchogène.

Une structure anéchogène est une structure qui ne renvoie aucun écho. Elle est donc pure au niveau moléculaire.

Le Doppler

Décrire l'effet Doppler

L'effet Doppler est la modification de la fréquence d'une onde enregistrée par le récepteur en raison du déplacement relatif de l'émetteur par rapport au récepteur. L'exemple le plus simple et le plus compréhensible est le changement de son des voitures qui passent devant nous et que nous observons tous quand nous sommes au bord de la route (figure 3.12). Elles arrivent avec un bruit aigu et s'éloignent avec un son plus grave, alors que le nombre de tours par minute du moteur n'a pas changé. L'émetteur, la voiture, se déplace par rapport au récepteur (l'observateur) ; la fréquence entendue est modifiée par le déplacement. L'onde sonore est comprimée quand elle se rapproche, le son est aigu, elle est dilatée quand elle s'éloigne, elle est plus grave. Si le récepteur se déplace vers l'émetteur, la fréquence augmente : le son est plus aigu ; si le récepteur s'éloigne de l'émetteur, la fréquence diminue : le son est plus grave (figures 3.13 et 3.14). Cela n'échappe pas aux enfants, quand on les entend jouer aux petites voitures !

Expliquer les ajustements physiques que l'appareil utilise pour modifier la profondeur de la fenêtre Doppler et sa largeur

Le Doppler utilisé en obstétrique est **pulsé**, c'est-à-dire que les cristaux utilisés envoient avec un rythme régulier des ondes ultrasonores. On parle alors de PRF (*Pulse Repetition Frequency*),

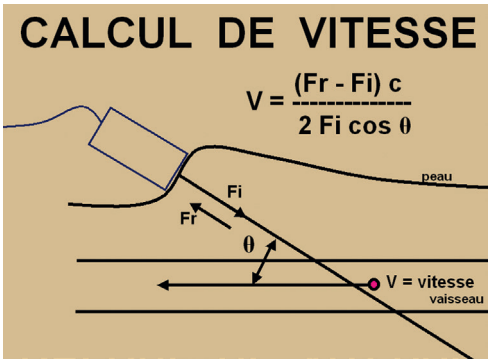

Figure 3.14. Fi : fréquence incidente ; Fr : fréquence réfléchie ; c = vitesse des ultrasons = 1 540 m/s ; θ = angle entre la direction du flux sanguin et celle des ultrasons.

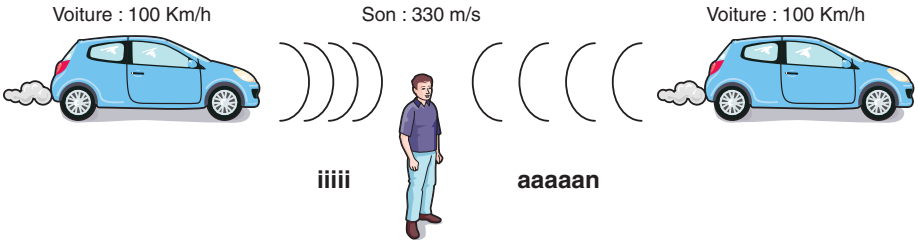

Figure 3.12. Propagation de l'onde sonore.

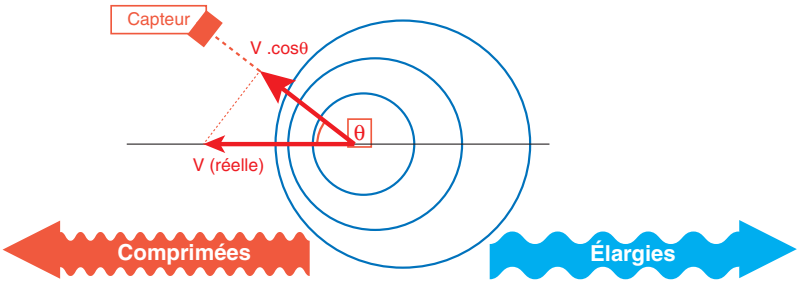

Figure 3.13. Si le récepteur se déplace vers l'émetteur, la fréquence augmente : le son est plus aigu. Si le récepteur s'éloigne de l'émetteur, la fréquence diminue : le son est plus grave.

autrement dit la cadence de répétition de l'émission. Elle exprime le nombre de fois par seconde où l'information est recherchée. C'est donc une fréquence avec un temps pour l'émission, puis un temps pour la réception. À la réception, l'opérateur choisit le moment de l'écoute par rapport à l'émission. Plus le laps de temps choisi est élevé entre l'émission et la réception, plus l'écho étudié est profond. En effet, les premiers échos qui reviennent à la sonde sont superficiels puis, petit à petit, ce sont les plus profonds qui sont renvoyés. **En choisissant le laps de temps entre l'émission et la réception, on choisit la profondeur d'exploration**. Le réglage effectué sur la machine est très simple puisqu'il est directement exprimé en profondeur : l'opérateur positionne la fenêtre Doppler là où il veut sur l'écran.

La **largeur de la fenêtre** correspond au « temps d'écoute » de la réception. L'opérateur choisit la durée de réception des échos. Plus l'écoute est longue et plus la largeur de la fenêtre d'analyse est élevée. Plus on prolonge le temps d'écoute et plus le nombre d'échos pris en compte est important. Le réglage sur la machine est très simple puisque l'opérateur visualise directement la largeur de sa fenêtre.

Énumérer les critères de qualité du spectre Doppler

Les conditions d'examen doivent être optimales : éviter les mouvements fœtaux qui bougent le cordon et faire l'analyse en dehors des mouvements respiratoires ; ces derniers donnent des variations de flux en raison des pressions thoraciques fluctuantes : le retour veineux est gêné ou facilité, et donc le débit varie.

Angle de tir

Sur l'écran, le vaisseau doit être verticalisé au maximum en sorte d'avoir cos θ = 1. La façon la plus simple est de mettre d'abord le Doppler couleur pour bien se positionner.

Positionner la fenêtre de tir

La zone de tir doit être le plus possible proche de la sonde pour pouvoir augmenter la PRF si nécessaire et diminuer le bruit de fond en limitant l'atténuation. La zone de tir doit être au centre du vaisseau pour limiter la mesure aux vitesses les plus rapides.

Largeur de fenêtre

Une petite fenêtre améliore le rapport signal/bruit en diminuant le nombre d'informations non pertinentes.

Éviter d'utiliser les filtres

Les filtres empêchent la visualisation des flux lents, c'est-à-dire parfois de la diastole, entraînant le diagnostic de diastole nulle à tort. Quand ils sont activés, une bande noire est visible de chaque côté de la ligne de base.

Analyse spectrale

Elle découle des données ci-dessus ; le spectre de forme triangulaire asymétrique a une base noire et un sommet blanc avec un dégradé de l'un à l'autre. C'est le spectre des vitesses en fonction du temps : sur l'abscisse, le temps ; et en ordonnée, les vitesses enregistrées par le capteur. Elle représente à chaque instant, en niveau de gris, l'importance des vitesses de l'écoulement. À un moment précis, plus il y a de cellules avec une vitesse donnée et plus le point du spectre correspondant est vif (ou pâle). Ainsi, sur chaque ligne verticale, apparaît la répartition des vitesses dans le vaisseau à un instant donné avec, pour chaque point, une brillance qui augmente avec la densité de globules à l'origine de cette valeur de vitesse. En systole, aucune cellule sanguine n'a de vitesse faible ou nulle, la base est noire. Le sommet du triangle est blanc car les cellules sont nombreuses avec les vitesses élevées. Ce spectre représente donc les variations temporelles de l'ensemble des vitesses présentes à l'intérieur du volume d'échantillonnage considéré (figure 3.15).

L'*aliasing* ou repliement de spectre : le décrire

Le phénomène d'*aliasing* – ou repliement de spectre – est un phénomène qui apparaît lorsque la

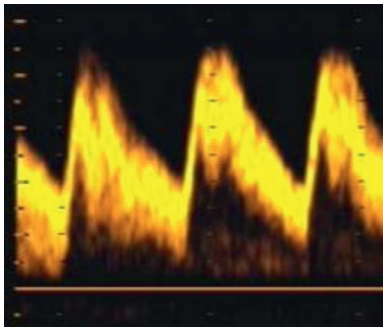

Figure 3.15. Doppler ombilical normal.
Le triangle noir à la base du spectre indique la bonne qualité technique.

vitesse maximale analysable est dépassée. Il y a alors un codage inversé de vitesses élevées (figure 3.16A). Rappelons que la vitesse calculée est proportionnelle à la fréquence Doppler mesurée. La limite possible de mesure est : Fr – Fi > PRF/2.

Pour comprendre, regardez la ligne a (figure 3.16B), la roue avec son rayon visible passe de la position 1 à 2 puis 3. L'œil voit la roue tourner dans le sens anti-horaire (ligne b). Mais il est possible que la roue ait tourné vite dans le sens horaire (ligne c), sans faire complètement le tour. L'œil est trompé. Pour le savoir, il faut augmenter la fréquence d'examen de cette roue (en Doppler, c'est la PRF).

Ce phénomène de roue tournant dans le mauvais sens s'observe la nuit sur les voitures avec l'éclairage public qui est constitué de 50 flashs à la seconde.

En Doppler, des vitesses positives se retrouvent codées sous la ligne de base en vitesses négatives.

Pour des vitesses élevées il faut des PRF élevées (figures 3.14 et 3.17).

Sur les figures 3.18 et 3.19, la PRF est représentée par les flèches sous les courbes. La fréquence la plus élevée correspond à la vitesse la plus rapide (rose et orange). Si la PRF est trop petite, le logiciel construit une courbe correspondant à une vitesse plus faible, négative (verte et noire).

- Sur la figure 3.18 : $\sin(2\pi\ (5/8)\ F)$ et $\sin(2\pi\ (-3/8)\ F)$ se croisent à intervalles réguliers. La vitesse à 5/8 est convertie en – 3/8.

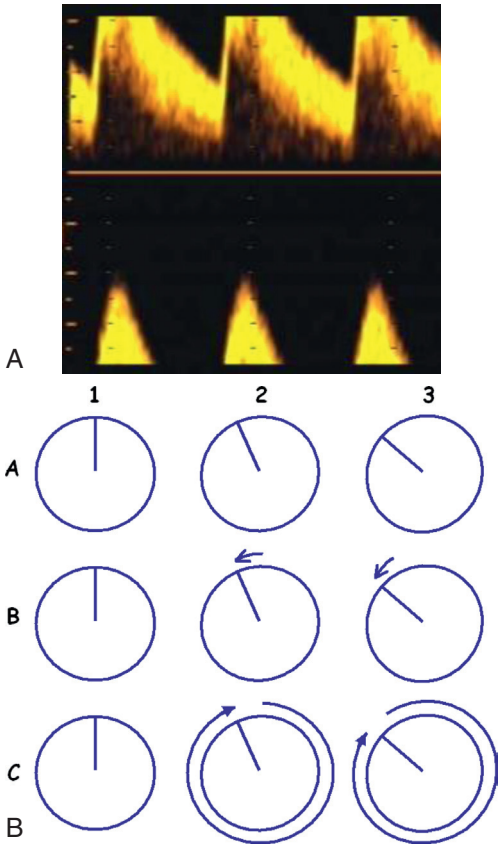

Figure 3.16. Pour s'affranchir de l'*aliasing*, il faut augmenter la fréquence d'examen de cette roue (en Doppler, c'est la PRF).

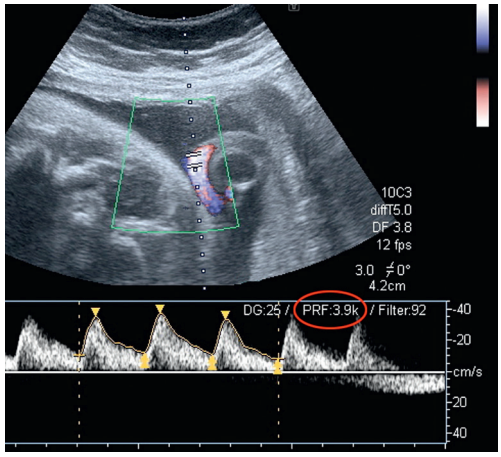

Figure 3.17. Correction de l'*aliasing*. La PRF a été augmentée pour pouvoir rechercher des vitesses élevées.

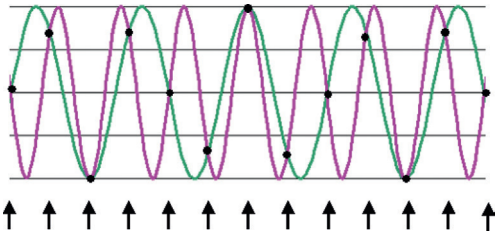

Figure 3.18. La vitesse à 5/8 est convertie en – 3/8.

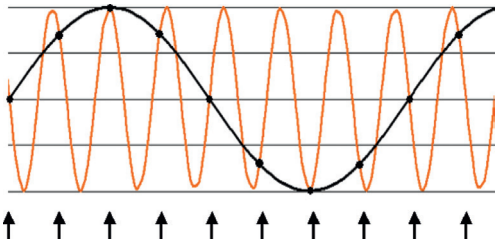

Figure 3.19. La vitesse à 7/8 est convertie en – 1/8.

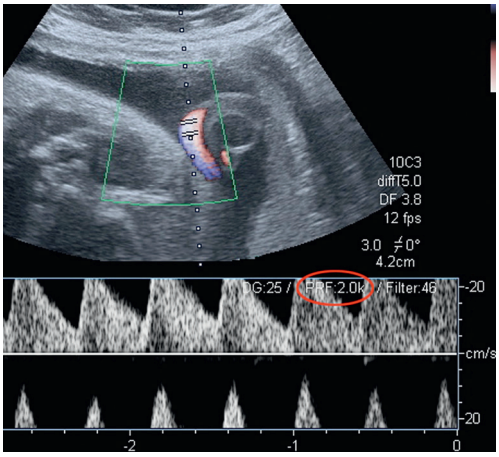

Figure 3.20. *Aliasing* : les vitesses trop rapides sont codées comme des vitesses négatives. L'aspect est l'écrêtage du spectre avec report en dessous de la ligne de base.

- Sur la figure 3.19 : sin(2π (7/8) F) et sin(2π (– 1/8) F) se croisent à intervalles réguliers. La vitesse à 7/8 est convertie en – 1/8.

Énumérer les ajustements possibles pour résoudre l'*aliasing*

- Changer la ligne de base (l'appareil modifie automatiquement la PRF).
- Rapprocher la sonde du vaisseau (cela permet d'augmenter la PRF).
- Augmenter la PRF (figures 3.17 et 3.20) (la plupart des appareils proposent de modifier l'échelle de vitesse).
- Diminuer la fréquence de la sonde (Fi).
- Augmenter l'angle téta (permet de diminuer la vitesse mesurée).
- Utiliser le Doppler continu (pas de limite de PRF!) mais il n'est pas disponible sur les échographes utilisés en obstétrique.

Qu'est-ce que le Doppler couleur ?

C'est une cartographie couleur des vitesses moyennes enregistrées par effet Doppler avec autant de petites fenêtres que de points de couleur sur l'image brute. Il permet de connaître la direction des flux et donne une idée des vitesses. Quand le flux va vers la sonde, la couleur est rouge-orange ; quand le flux s'éloigne de la sonde, la couleur est bleue. Une artère peut être bleue, et une veine rouge… L'intensité de la couleur est proportionnelle à la vitesse.

Le Doppler couleur est sujet à l'*aliasing* : si la PRF est insuffisante, la couleur change. Ceci est visible surtout au milieu des vaisseaux où la vitesse est maximale.

Il est classiquement déconseillé de l'utiliser en début de grossesse, car l'énergie délivrée est importante.

Qu'est-ce que le mode Doppler puissance ou Doppler énergie ?

Ce n'est pas un Doppler. La technologie de détection des mouvements se fait par comparaison entre deux images B. Le logiciel identifie le déplacement d'un pixel dans l'espace par soustraction d'image : les points immobiles sont supprimés et les points mobiles restent présents. Les pixels immobiles sont perdus, ceux qui bougent sont mis en évidence.

Il s'agit donc d'une cartographie couleur de l'amplitude (la puissance réfléchie ultrasonore) globale des globules rouges en mouvement. Il est donc dépendant de l'hématocrite et des agrégats.

Le codage de signal ne se fait pas par analyse spécifique des différentes fréquences qui composent le signal Doppler mais en intégrant la totalité de l'amplitude du signal. Le signal résultant a donc une intensité plus élevée que le signal Doppler couleur. **L'information est recherchée par la différence entre deux images**. Dans sa forme la plus simple, toute notion de sens du flux et de vitesse est perdue.

Le Doppler puissance offre plusieurs avantages sur le Doppler couleur :

- résolution spatiale élevée, avec meilleur rapport signal/bruit ;
- absence d'*aliasing* ;
- faible dépendance vis-à-vis de l'angle incident ;
- sensibilité élevée aux flux lents et aux petits vaisseaux ;
- meilleure visualisation des flux le long des parois des vaisseaux.

Ce mode Doppler est utilisé pour l'étude de la vascularisation des parenchymes et des tumeurs (figure 3.21).

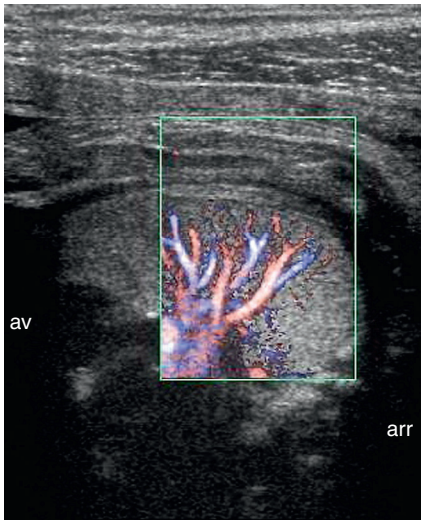

Figure 3.21. Vascularisation pulmonaire, coupe axiale avec le Doppler énergie directionnel. Sonde linéaire à haute fréquence (9 MHz).

Effets biologiques des ultrasons

Les ultrasons pourraient ne pas être complètement anodins. Il faut être vigilant, notamment au 1er trimestre. La tentation de l'échographie commerciale perd ici toute légitimité.

Définitions

La **puissance acoustique** est l'énergie du **faisceau ultrasonore**. L'**énergie** à l'émission est celle qui quitte la sonde. En l'absence d'**atténuation**, par exemple dans l'eau pure, l'énergie totale reste constante quelle que soit la distance.

On appelle **intensité** l'énergie par unité de surface perpendiculaire à la direction de l'**onde**. L'unité utilisée est le **milliwatt/cm²**. En fonction des tissus traversés et de la distance par rapport à la sonde, l'intensité varie beaucoup d'un point à l'autre. Elle varie également dans le temps. Les mesures d'intensité sont donc une **moyenne dans le temps** pour chaque point mesuré. La valeur intéressante est la **mesure maximale** : elle pourrait correspondre à la zone focale du faisceau ultrasonore. Mais l'atténuation dans le tissu explique que le site le plus exposé à l'intensité ne soit pas la partie correspondante à la zone focale mais plutôt à un point plus proche de la sonde. Ainsi, le SPTA (*Spatial Pic Temporal Average intensity*) est le paramètre de référence. Il représente la valeur maximale d'intensité moyenne au sein du faisceau ultrasonore.

De l'importance de l'intensité

- **En mode B** (l'imagerie de base en deux dimensions), l'intensité maximale est délivrée quand une fenêtre réduite ou bien le zoom est utilisé. En effet, dans ce cas, la densité de lignes permettant l'analyse de l'image est maximum et la cadence d'analyse est élevée.

- **En Doppler couleur et en Doppler pulsé**, l'énergie délivrée est bien plus importante car les ultrasons sont focalisés sur une zone limitée et la PRF (*Pulse Repetition Frequency*) est utilisée à une cadence de tir bien plus élevée que pour l'imagerie B.

À l'écran

Deux valeurs sont indiquées sur l'écran : IT et IM :

- l'**index thermique** (IT) est le degré de réchauffement des tissus ;
- l'**index mécanique** (IM) indique le risque de cavitation, c'est-à-dire le risque de formation de bulles dans le milieu.

Les constructeurs effectuent leurs mesures dans l'eau. Les estimations *in situ* sont beaucoup plus difficiles à faire, et sont effectuées à partir d'un coefficient d'atténuation. Devant l'augmentation importante des énergies déployées par les sondes, l'index mécanique et l'index thermique sont indiqués sur l'écran ; **il revient à l'utilisateur d'y être attentif pour limiter l'énergie au strict nécessaire**.

Application à l'obstétrique

En obstétrique, c'est l'embryon du **1er trimestre** qui doit être l'objet de notre attention. En effet, le champ d'exploration est limité, augmentant d'autant l'énergie délivrée. De plus, la période embryonnaire correspond à la période où peut se révéler un risque tératogène.

L'échographie en mode B doit donc être limitée à moins de 60 minutes avec un index thermique inférieur à 1, ce qui suffit largement.

Mais le Doppler couleur et le Doppler pulsé peuvent avoir un index thermique supérieur à 3 ; la question se pose donc, de l'opportunité de leur utilisation en routine au 1er trimestre de la grossesse quand on connaît le peu de valeur ajoutée du Doppler pulsé sur la valve tricuspide ou sur le ductus venosus pour dépister les anomalies chromosomiques par rapport au test combiné classique.

La Société internationale d'échographie en gynécologie-obstétrique conclut que le Doppler ne doit pas être effectué sur les vaisseaux fœtaux au 1er trimestre de la grossesse sans indication clinique. Il n'y a donc pas lieu de les faire en dépistage. Lorsque le Doppler pulsé ou le Doppler couleur est utilisé au 1er trimestre, il doit être limité dans le temps (moins de 5 min) avec un index thermique inférieur à 1. L'utilisation du Doppler pulsé pour vérifier l'activité cardiaque sur les embryons de faible âge gestationnel doit être évitée.

La revue *Cochrane* sur les effets des ultrasons est rassurante. Mais l'énergie acoustique a augmenté ces vingt dernières années ; or, les méta-analyses prennent en compte des études plus anciennes…

Enfin, le Doppler des artères utérines au 1er trimestre peut être fait tant que le faisceau ultrasonore reste en dehors de l'axe embryonnaire.

Complément en ligne

Un complément numérique est associé à ce chapitre (vidéo). Il est signalé dans le texte par un picto .

Pour voir ce complément, connectez-vous sur http://www.em-consulte/e-complement/474891 et suivez les instructions.

Vidéo 3.1. Cadence image (CI) elle diminue quand la profondeur augmente (de 22 à 19 fps).

Références

Questions de biophysique et de technologie

Abramowicz JS. Technical advances in ultrasound equipment. Clin Obstet Gynecol 2003 ; 46 : 839–49.

Claudon M, Tranquart F, Evans DH, Lefèvre F, Correas M. Advances in ultrasound. Eur Radiol 2002 ; 12 : 7–18.

Forsberg F. Ultrasonic biomedical technology ; marketing versus clinical reality. Ultrasonics 2004 ; 42 : 17–27.

Effets biologiques des ultrasons

Abramowicz JS. Fetal Doppler: how to keep it safe? Clin Obstet Gynecol 2010 ; 53 : 842–50.

Abramowicz JS. Nonmedical use of ultrasound : bioeffects and safety risk. Ultrasound Med Biol 2010 ; 36 : 1213–20.

Salvesen K, Lees C, Abramowicz J, Brezinka C, Ter Haar G, Maršál K. Board of International Society of Ultrasound in Obstetrics and Gynecology (ISUOG). ISUOG statement on the safe use of Doppler in the 11 to 13 + 6-week fetal ultrasound examination. Ultrasound Obstet Gynecol 2011 ; 37 : 628.

Torloni MR, Vedmedovska N, Merialdi M, Betrán AP, Allen T, Platt LD, I.S.U.O.G.-W.H.O. Fetal Growth Study Group. Safety of ultrasonography in pregnancy: WHO systematic review of the literature and meta-analysis. Ultrasound Obstet Gynecol 2009 ; 33 : 599–608.

WFUMB policy and statements on safety of ultrasound. Ultrasound Med Biol 2013 ; 39(5) : 926–9.

Chapitre 4

Échographie 3D et 4D

L'échographie en trois dimensions dite 3D consiste en l'acquisition d'un volume de forme pyramidale tronquée en haut. De ce volume, plusieurs types d'informations peuvent être exploités.
Dans le mode plan, chaque écho est appelé pixel ; dans le mode volumique, cet écho est appelé voxel. Ces voxels ont une forme en pavé. La qualité de l'information recueillie dépend de l'angle d'incidence. Comme en mode biplan, une structure perpendiculaire aux ultrasons est bien visible alors qu'une structure oblique ou parallèle aux ultrasons est peu ou non visible. Avant d'effectuer une acquisition, les cônes d'ombre doivent être anticipés.

Mode multiplanaire

Il permet de visualiser sur l'écran les trois coupes orthogonales dans les trois plans de l'espace. L'appareil donne la possibilité de tourner le volume pour faire apparaître des coupes dans des plans différents (figure 4.1).

Reconstruction en trois dimensions

Elle permet la visualisation d'une structure dans son volume. Il existe deux modes : le mode surfacique et le mode transparent. Ils peuvent être plus ou moins combinés pour obtenir l'analyse d'une surface comme la face ou l'intérieur d'un kyste, ou bien l'analyse d'une structure osseuse comme la cage thoracique (figures 4.2 et 4.3).

Analyse en coupe épaisse

Il s'agit d'augmenter l'épaisseur de la coupe d'échographie et de superposer les images obtenues afin de renforcer la visualisation des structures ayant une certaine épaisseur ou largeur. Elle est appelée aussi VCI (*Volume Contrast Imaging*). Elle peut être utile pour visualiser l'ensemble d'une main quand celle-ci n'est pas parfaitement dans un plan. Cette imagerie est dynamique. La diminution de la cadence image peut être gênante. Il faut donc faire des concessions sur la qualité de chaque plan de coupe et réduire la fenêtre d'intérêt pour garder une analyse suffisante (figure 4.4).

Imagerie du plan C

Le plan C est un plan qui regarde la sonde : il n'est donc pas possible en mode B (*cf.* chapitre 3 § Questions de biophysique et de technologie). Ce mode manque d'application pratique car la résolution n'est pas optimale et la cadence image faible. La meilleure des résolutions est la résolution axiale. Or, le plan C est obtenu grâce aux résolutions latérale et transversale qui sont bien moins performantes (figures 4.5 et 4.6).

Imagerie 4D

La quatrième dimension est le **temps**. Le 4D est donc l'imagerie de rendu de volume en temps réel. La cadence image est de l'ordre de 7 images/seconde pour les machines les plus puissantes.

© 2016, Elsevier Masson SAS. Tous droits réservés

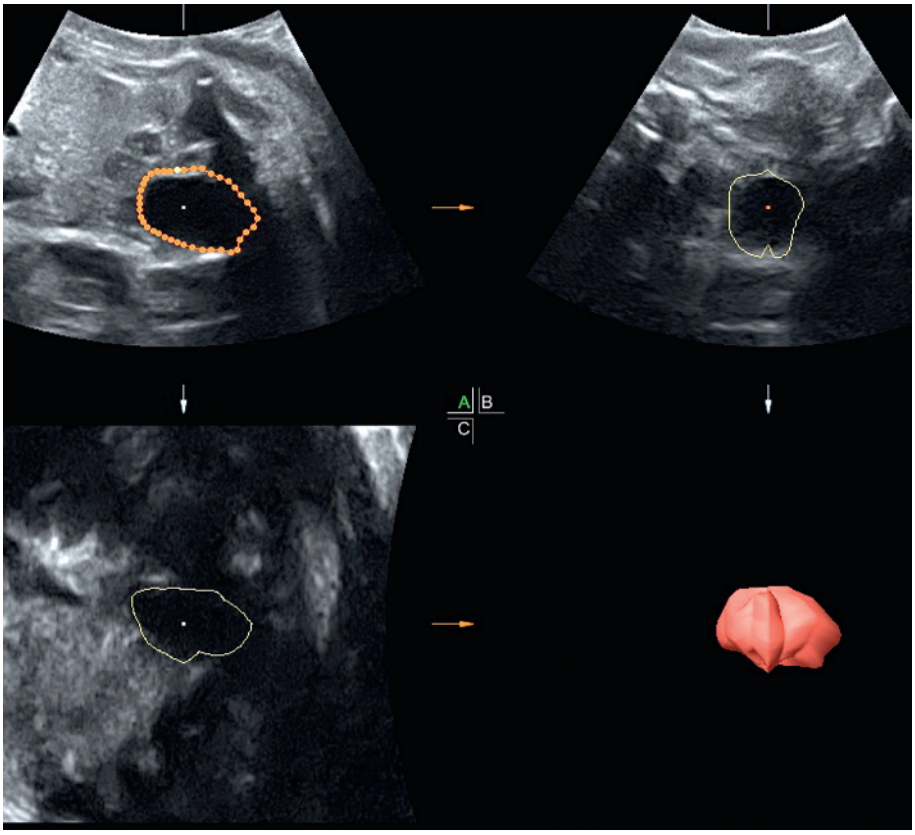

Figure 4.1. Volume vésical fœtal mesuré en 3D.
Les cônes d'ombres se projetant sur les bords imposent un découpage manuel du volume.

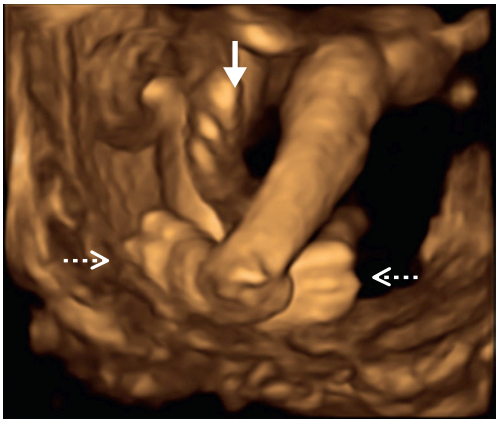

Figure 4.2. Deux pieds bots. À 21 SA en 3D mode surfacique (⋯≫). Le cordon passe entre les jambes (⟶).

Imagerie avec corrélation temporo-spatiale (STIC)

Il s'agit de l'imagerie 4D sur le cœur. L'échographe se synchronise sur le cycle cardiaque permettant une analyse fluide, en boucle, de celui-ci dans tous les plans de coupe.

Biométrie et mesures

Il est possible d'obtenir les mesures habituelles sur les différents plans de coupe. En mode Doppler couleur ou énergie, il est possible aussi d'obtenir des quantifications de flux dans un volume donné.

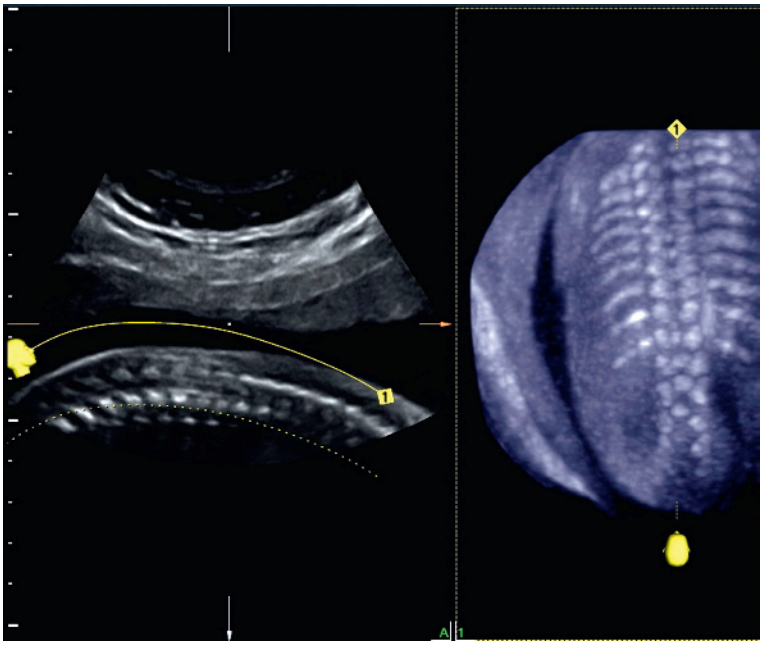

Figure 4.3. Étude du rachis en 3D sur une reconstruction mode osseux.



Figure 4.4. En technique, coupe épaisse avec un rendu osseux à 22 SA, les mains sont plus facilement analysables sur un cliché.

Intérêt du 3D-4D

Dans le dépistage, le mode 3D-4D ne fait pas partie intégrante de l'examen défini par le Comité technique pour l'échographie (CTE). Il n'apporte pas d'élément nouveau, et est parfois difficile à effectuer en routine. S'il existe de mauvaises conditions techniques en 2D comme pour les femmes obèses, le mode volumique n'apporte rien. En effet, cette technique n'affranchit pas l'opérateur de toutes les contraintes liées à la biophysique des ultrasons. Citons, parmi celles-ci, la bonne qualité des informations collectées pour les structures perpendiculaires à la direction des ultrasons et la mauvaise analyse des structures qui leur sont parallèles. Citons également la gestion des cônes d'ombre ou encore la nécessaire compréhension de la position fœtale dans l'espace.

Pour une échographie diagnostique, le mode 3D-4D apporte parfois une aide par rapport à l'imagerie bidimensionnelle. Il permet une imagerie plus complète et donc un dialogue enrichi avec les collègues radiologues ou chirurgiens :

- s'agissant d'une malformation rachidienne ou costale comme pour une séquence VACTERL ;
- pour mettre plus facilement en évidence un vaisseau systémique d'une séquestration pulmonaire ;
- pour analyser les cranioténoses ;
- pour donner l'aspect d'une tuméfaction sous-cutanée, d'une anomalie des extrémités comme

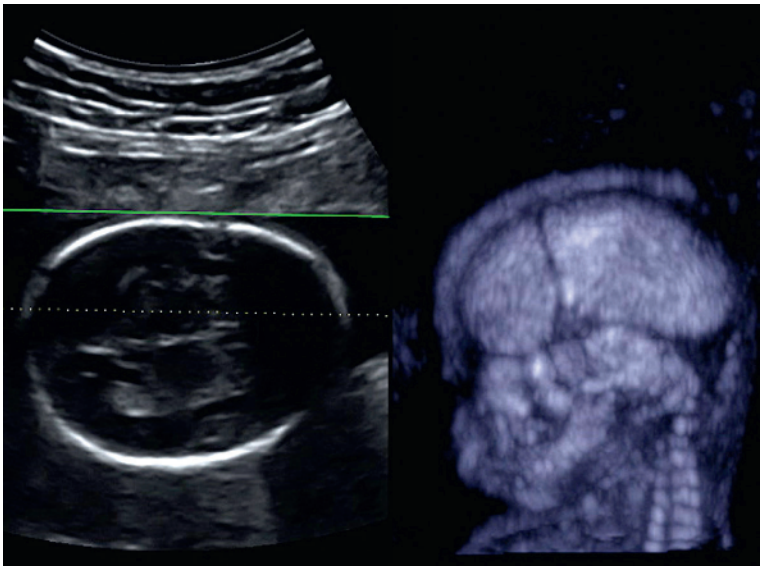

Figure 4.5. Plan C, coupe épaisse pour l'analyse des os du crâne.

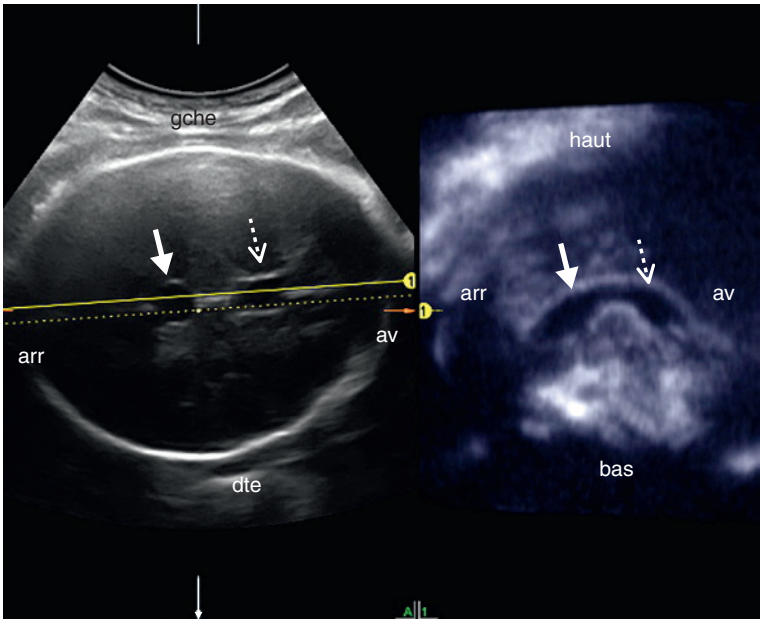

Figure 4.6. Analyse par le plan C orthogonal de la cavité du septum pellucidum (⋯≫) et du septum vergae (⟶).

des syndactylies, ou celui d'une anomalie des organes génitaux externes (OGE) ;
- pour étudier des dysmorphies ;
- pour obtenir un plan de coupe difficile en fonction de la position fœtale, même si l'imagerie est alors de moindre qualité.

Dans ces cas, ni le diagnostic ni la prise en charge ne sont modifiés par le 3D. Mais certains collègues et certains parents sont néanmoins confortés dans l'approche de l'atteinte fœtale, comme par exemple pour l'aspect d'une fente faciale ou une anomalie réductionnelle des extré-

mités. Cependant, cette imagerie ne doit pas être imposée sans **précaution** aux **parents** car elle peut avoir aussi un impact très négatif.

Un autre avantage indéniable est la manipulation *a posteriori* des volumes pour obtenir la meilleure image illustrant la pathologie. *A posteriori*, un diagnostic peut être posé.

Enfin, pour l'enseignement, cette technique devient indispensable, notamment pour étayer l'examen du cerveau et du cœur.

L'examen 4D en dépistage pose là aussi la question d'une déstabilisation du système de santé.

En effet, si un même examen de dépistage n'est pas fait de la même manière dans deux endroits différents, la population testée va mettre en difficulté les médecins les moins offrants. Quant à ceux qui auront proposé une imagerie supplémentaire, ils pourront se trouver dans une plus grande difficulté en cas de faux négatifs du dépistage.

En cas de dépistage, il est souhaitable que la révélation de l'anomalie ne soit pas faite en 3D. L'échographie prend alors une dimension psychologique qui n'a rien à voir avec le diagnostic clinique. C'est au moment de l'échographie diagnostique qu'elle peut être nécessaire.

Références

Benacerraf BR, Benson CB, Abuhamad AZ, et al. Three- and 4-dimensional ultrasound in obstetrics and gynecology : proceedings of the American Institute of Ultrasound in Medicine Consensus Conference. J Ultrasound Med 2005 ; 24 : 1587–97.

Leung KY, Ngai CS, Lee A, et al. The effects on maternal anxiety of two-dimensional versus two- plus three-/four-dimensional ultrasound in pregnancies at risk of fetal abnormalities : A randomized study. Ultrasound Obstet Gynecol 2006 ; 28 : 249–54.

Levaillant JM. Intérêt de l'échographie 3D-4D en échographie fœtale et gynécologique : principes et indications. J Radiol 2006 ; 87 : 1969–92.

Simon EG, Fouche CJ, Perrotin F. Three-dimensional transvaginal sonography in third-trimester evaluation of placenta previa. Ultrasound Obstet Gynecol 2013 ; 41(4) : 465–8.

Votino C, Cos T, Abu-Rustum R, et al. Use of spatiotemporal image correlation at 11–14 weeks' gestation. Ultrasound Obstet Gynecol 2013 ; 42(6) : 669–78.

Chapitre 5

Achat, maintenance et entretien d'un échographe

L'achat d'un échographe est toujours sujet à discussion : quel type, quelles options, quel budget, quelle demande des correspondants et des patientes ? Comment bien acheter dans un cabinet de groupe ou au sein d'une maternité ?

Quel appareil pour l'échographie de dépistage ?

Pour le dépistage, un appareil de moyenne gamme est largement suffisant.

Une sonde vaginale ainsi qu'une sonde abdominale sont le minimum. Le 3D-4D n'est pas indispensable.

L'impression des images peut se faire sur du papier thermique ou sur papier classique, par les imprimantes dédiées.

Il existe des logiciels permettant de relier l'échographe au réseau informatique, ce qui peut faciliter la gestion de la liste des patientes et automatiser une partie du compte rendu.

Un écran de rappel pour la patiente est indispensable, l'opérateur ayant son propre écran.

Il convient de disposer d'un disque dur pour stoker les images.

Quel appareil pour l'échographie diagnostique ?

Pour l'échographie diagnostique, une sonde abdominale de haute fréquence et une sonde 3D-4D doivent venir compléter la panoplie. Les sondes matricielles n'apportent que de la rapidité même si elles existent depuis déjà plusieurs années. La sauvegarde des images et des boucles vidéo permet le partage de l'iconographie. Aujourd'hui, le marché veut que les appareils haut de gamme disposent d'un écran tactile sur la console. Il serait préférable de trouver les fonctions sur l'écran, en périphérie de l'image, et de pouvoir aller les chercher avec la boule (*trackball*) comme avec une souris. Ainsi, les yeux n'auraient plus besoin de se promener sans cesse de l'écran à la console.

Contrat de maintenance

Le contrat de maintenance doit être analysé de près, son budget annuel s'élevant, au maximum, à 10 % du prix. Au bout de 5 ans, le budget accumulé de la maintenance sera de 50 % du prix de l'appareil neuf. Il comprend, dans ce cas, l'échange des sondes cassées et certaines mises à jour.

Dans les hôpitaux, certains constructeurs refusent que le service biomédical hospitalier assure la maintenance de base, y compris à long terme. Ceci doit être envisagé dès l'achat.

S'agissant de l'échographe, le CTE recommande (dans son rapport de 2005 page 67) l'utilisation d'un échographe de moins de 7 ans. Un **cahier de maintenance** consigne toutes les interventions.

Pour les échographistes installés en privé, les exigences de l'assurance sont incontournables.

© 2016, Elsevier Masson SAS. Tous droits réservés

Désinfection des sondes endocavitaires

Il convient de réaliser l'examen dans un environnement et des conditions d'asepsie (gants et solutés hydro-alcooliques) adaptés à l'acte et de vérifier que les gaines de protection utilisées sont marquées CE.

Mise en place de la gaine de protection

- Vérifier l'absence d'anomalie visible de la gaine, notamment de déchirure, une fois celle-ci en place.

Retrait de la gaine de protection

- Examiner la gaine sur la sonde d'échographie à la recherche d'anomalie(s) visible(s), notamment de déchirure(s), traduisant une perte de l'intégrité de la gaine.
- Retirer la gaine avec précaution pour éviter de contaminer la sonde d'échographie.
- Examiner la sonde d'échographie à la recherche de souillures visibles.
- Essuyer la sonde d'échographie avec une lingette ou une compresse à usage unique sèche en vue de rechercher des souillures.
- En présence de souillures visibles sur la sonde d'échographie et/ou sur la lingette ou la compresse à usage unique sèche : réaliser un nettoyage suivi d'une désinfection de niveau intermédiaire :
  - soit par une immersion de la sonde d'échographie dans une solution désinfectante,
  - soit en utilisant un système de désinfection sans contact.
- En l'absence de souillures visibles entre deux examens : nettoyer la sonde d'échographie par essuyage soigneux avec une lingette à usage unique imprégnée de détergent-désinfectant.
- En fin de journée : immersion de la sonde d'échographie dans un produit détergent-désinfectant ou recours à un système de désinfection sans contact.

L'utilisation d'un préservatif à visée IST n'est pas recommandée car il n'est pas conçu pour ce type d'application.

Il semble actuellement opportun de développer une traçabilité des procédures.

La version du 14 décembre 2007 du Haut Conseil de la santé publique recommande l'utilisation de protections adaptées et une désinfection de bas niveau de la sonde d'échographie endocavitaire en l'absence de rupture visuelle de la protection et une désinfection de niveau intermédiaire en cas de rupture visuelle de la protection. Cette recommandation, rédigée par un groupe de travail pluridisciplinaire du Comité technique des infections nosocomiales et des infections liées aux soins, paraît raisonnable, compte tenu de l'état actuel des connaissances, et doit faire référence.

Références

Consensus CNGOF 2013. (http://www.cngof.asso.fr/D_TELE/130716_sondes_echographie.pdf).

Haut Conseil de la santé publique. Rapport gaines de protection à usage unique pour dispositifs médicaux réutilisables : recommandations d'utilisation. 14 décembre 2007. (http://www.hcsp.fr/docspdf/avisrapports/hcspr20071214_GainesProtec.pdf).

Chapitre 6

Épidémiologie

La compréhension de l'épidémiologie repose sur la distinction entre examen de dépistage et examen à visée diagnostique.

Définitions : dépistage *versus* diagnostic

Examen de dépistage

Un examen de dépistage permet d'identifier dans la population générale un groupe de sujets à haut risque de développer une maladie. Un dépistage positif amènera soit à la réalisation d'examens complémentaires permettant de confirmer le diagnostic, soit à un suivi plus rapproché accompagné de mesures de prévention. Un test de dépistage s'adresse donc à des patientes ***a priori*** **bien portantes** que l'on va transformer en femmes **potentiellement malades**. Il faut donc être certain que les avantages du test de dépistage surpassent les inconvénients ! Un test de dépistage doit avoir la plus grande **sensibilité** possible surtout s'il s'agit d'une maladie grave (le taux de faux négatif [FN] doit être le plus bas possible) et une bonne valeur prédictive positive (VPP).

Examen à visée diagnostique

Au contraire, un examen à visée diagnostique est un examen réalisé sur indication dans un groupe restreint de personnes en vue d'une prise en charge particulière. Il doit permettre d'identifier tous les malades afin de leur proposer une prise en charge adaptée. Un test diagnostique doit donc être fiable, c'est-à-dire permettre de repérer tous les malades et d'évincer tous les sujets sains. Il doit donc avoir une bonne **spécificité** surtout s'il y a des conséquences néfastes pour les faux positifs (FP).

Sensibilité et spécificité

La valeur diagnostique d'un test ou d'un examen est la capacité de celui-ci à **distinguer** un **groupe à risque élevé** d'un **groupe à bas risque**. S'il s'agit d'un test diagnostique, c'est sa capacité à distinguer le groupe malade parmi les non-malades. Un examen est évalué par son efficacité et les effets de son utilisation sur la santé. Cette évaluation doit prendre en compte les bénéfices et les inconvénients.

L'étude de la valeur diagnostique d'un test aux résultats binaires se fait sur un tableau 2 par 2 (tableau 6.1).

L'exemple suivant est issu de la littérature (tableau 6.2). Il s'agit de la série la plus importante de mesures des os propres du nez (OPN) dans une population générale au premier trimestre pour dépister la trisomie 21. Notons ici que la T21 n'est pas une maladie mais un syndrome.

- La sensibilité du test est la probabilité que le test soit positif chez les malades, c'est-à-dire la

Tableau 6.1. Étude de la valeur diagnostique d'un test.

	Test +	Test –	
Malades	**VP**	**FN**	VP + FN
Sains	**FP**	**VN**	FP + VN
	VP + FP	FN + VN	VP + FP + VN + FN

VP : vrais positifs ; FN : faux négatifs ; FP : faux positifs ; VN : vrais négatifs. VP + FP + VN + FN représente l'ensemble de la population étudiée.

© 2016, Elsevier Masson SAS. Tous droits réservés

Tableau 6.2. Dépistage de la trisomie 21 par la mesure des os propres du nez.

	OPN < 5e percentile	OPN > 5e percentile	
T21	**1**	**10**	11
Pas de T21	**373**	**7159**	7532
	374	7169	7543

OPN : os propres du nez.

fréquence des tests positifs chez les malades, ou encore, la proportion de malades identifiés par le test.

Sensibilité = VP / (VP + FN)

Sensibilité = 1 / 1 + 10 = 9 %

- La spécificité d'un test est sa capacité à rejeter le diagnostic de maladie chez les sujets sains, c'est-à-dire la fréquence des tests négatifs chez les non-malades, il donne donc la proportion de non-malades identifiés par le test.

Spécificité = VN / (VN + FP)

Spécificité = 7159 / 7532 = 95 %

Dans une situation de dépistage, la **sensibilité** du test est privilégiée en particulier quand le dépistage porte sur une maladie grave. Le taux de faux négatif doit être le plus bas possible pour que la prise en charge puisse être proposée à un nombre important de sujets.

Dans une situation de diagnostic, la **spécificité** doit être privilégiée, en particulier lorsque la prise en charge proposée peut avoir des conséquences néfastes pour les faux positifs ou que le traitement comporte des effets secondaires importants. Le taux de faux positif doit être le plus bas possible pour ne pas traiter à tort un nombre important de sujets.

Dans une décision médicale, ce ne sont pas tant la sensibilité et la spécificité qui intéressent le médecin mais plutôt les valeurs prédictives positive et négative, c'est-à-dire la probabilité que le patient soit malade si le test est positif ou la probabilité que le patient soit sain si le test est négatif. La valeur prédictive positive (VPP) est donc la probabilité d'être malade quand le test est positif, et la valeur prédictive négative (VPN) est la probabilité d'être sain quand le test est négatif.

VPP = VP / (VP + FP)

VPP = 1 / 1 + 373 = 0,2 %

VPN = VN / (VN + FN)

VPN = 7159 / 7159 + 10 = 99,8 %

La VPP est extrêmement dépendante de la **prévalence** et chute de façon importante avec celle-ci. Certains tests ne peuvent donc pas être utilisés dans un dépistage de masse et ne sont proposés qu'en deuxième intention dans une population à haut risque.

Pour proposer un test de dépistage en population générale, il faut que la prévalence de la maladie dans cette population soit relativement fréquente pour présenter un intérêt. Dans l'exemple, la prévalence est de 11 / 7543 = 1,4 ‰, c'est la prévalence habituelle pour un dépistage dans une population générale.

La sensibilité et la spécificité représentent la valeur intrinsèque d'un test. Théoriquement, elles ne varient pas en fonction de la prévalence de la maladie dans la population.

Rapport de vraisemblance

Le rapport de vraisemblance positif (RV+) ou (*Likelihood Ratio* [LR]) est une fraction qui divise la probabilité d'avoir un test positif parmi les malades sur la probabilité d'avoir un test positif parmi les non-malades. Un individu malade a RV fois plus de chances d'avoir un test positif qu'un individu sain :

Rapport de vraisemblance (RV+) = Taux de vrai positif / Taux de faux positif = Sensibilité / 1 – Spécificité

Un rapport de vraisemblance positif est d'autant plus **discriminant** qu'il est élevé. Il est très efficace quand il est supérieur à 10 ; il l'est modérément quand il est entre 5 et 10.

Dans l'exemple de la mesure des OPN au premier trimestre, le rapport de vraisemblance est insuffisant : RV = 0,9 / (1 – 0,95) = 1,8. Ainsi, ce test ne devrait pas être utilisé en dépistage.

Sur le nomogramme de la figure 6.1, lorsque le risque de base est connu, une ligne droite partant de ce risque de base (probabilité pré-test) et passant par le RV donné pour le test permet de calculer le risque à l'issu de ce test s'il est positif (probabilité post-test).



Figure 6.1. Nomogramme pour l'application des rapports de vraisemblance (d'après Fagan et al. NEJM).

De la même manière, quand le test est rassurant il existe un RV permettant de diminuer le risque initial.

Le RV négatif (RV–) est moins utilisé. Il s'agit de la fraction qui divise la probabilité d'avoir un test négatif parmi les malades sur la probabilité d'avoir un test négatif parmi les non-malades.

Par exemple, pour le dépistage de la T21 au deuxième trimestre, lorsqu'un signe échographique est isolé, son RV+ doit être multiplié par le RV– de tous les autres signes qui sont absents.

Références

Debost-Legrand A, Laurichesse-Delmas H, Francannet C, Perthus I, Lémery D, et al. False positive morphologic diagnoses at the anomaly scan : marginal or real problem, a population-based cohort study. BMC Pregnancy Childbirth 2014 ; 14 : 112.

Fagan TJ. Letter : Nomogram for Bayes theorem. N Engl J Med 1975 ; 293 : 257.

Sahota DS, Leung TY, Chan LW, Law LW, Fung TY, et al. First-trimester fetal nasal bone length in an ethnic Chinese population. Ultrasound Obstet Gynecol 2009 ; 34 : 33–7.

Chapitre 7

Échographie et santé publique

Vidéo introductive

Quelle santé publique/ quels indicateurs ?

La santé publique est, par définition, l'étude des déterminants physiques, psychosociaux et socioculturels de la santé de la population et des actions visant à l'améliorer.

En obstétrique, les principaux indicateurs de santé sont d'une part des indicateurs de la morbidité maternelle (ex. : hospitalisation, déclenchement,…), d'autre part des indicateurs de morbidité néonatale (ex. : admission en réanimation néonatale, hypotrophie…) et, enfin, la mortalité fœtale et néonatale. Les interruptions de grossesse étant incluses dans la mortalité fœtale, on peut considérer qu'elles représentent également un indicateur de santé de la population. En revanche, il semble difficile de considérer les malformations fœtales comme un indicateur de santé à part entière. En effet, elles sont constitutionnelles et non acquises. Ainsi, ce sont la morbidité néonatale et la mortalité fœtale et néonatale résultantes de ces malformations qui représentent des indicateurs de santé.

Par ailleurs, il est important de préciser qu'en santé publique, la population d'étude est habituellement la **population générale** et parfois la population à bas risque.

Dans le domaine de l'**échographie obstétricale**, il existe des pratiques dont l'utilité n'a pas été évaluée, alors qu'elles sont largement répandues. La **variabilité très importante des pratiques** est liée en grande partie à l'absence de preuve scientifique. Ainsi, l'Autriche, la Belgique, l'Allemagne ou l'Espagne recommandent, comme en France, trois échographies au cours de la grossesse ; mais le Danemark, l'Angleterre, l'Irlande, la Suède ou la Suisse ne proposent qu'une ou deux échographies. Dans ces pays, c'est l'échographie du 3e trimestre qui n'est pas effectuée de façon systématique. La variabilité des pratiques tient également à la différence d'interprétation des études publiées. Certaines équipes utilisent un test de dépistage (ici, l'échographie) dès qu'une corrélation entre celui-ci et un événement existe sans attendre les études d'utilité clinique.

En réalité, il faut faire la différence entre la capacité d'un test à prédire – diagnostiquer un événement – et son utilité clinique. En théorie, seuls les essais contrôlés randomisés permettent de démontrer l'utilité clinique d'un examen. Mais ils sont souvent difficiles à mettre en œuvre et ne peuvent pas répondre à toutes les questions.

Une des difficultés tient à la prévalence des pathologies recherchées. Plus la maladie est rare, plus les effectifs nécessaires pour trouver une différence significative doivent être importants. Une des solutions consiste donc à réaliser des méta-analyses après une revue exhaustive de tous les essais existants.

Échographie du 1er trimestre

De nombreuses études ont montré l'intérêt de l'échographie du 1er trimestre pour la datation de la grossesse. En effet, comparativement à la date de dernières règles (DDR) seule, l'échographie du 1er trimestre permet de dater la grossesse de façon plus précise et ainsi de diminuer le nombre de déclenchements pour dépassement de terme et les risques associés au terme dépassé.

© 2016, Elsevier Masson SAS. Tous droits réservés

La détermination précise du début de grossesse est donc importante, elle est faite au mieux au 1er trimestre mais peut être rattrapée un peu plus tard (*cf.* chapitre 8).

Bien qu'il n'y ait pas d'essai randomisé spécifique sur le sujet, il faut reconnaître également l'intérêt de cette échographie sur d'autres paramètres. Ainsi, de manière évidente, le diagnostic de grossesse multiple et de sa chorionicité à un terme précoce est bénéfique pour son suivi. En effet, les grossesses monochoriales ont un suivi obstétrical et échographique rapproché afin de diagnostiquer le plus tôt possible les complications pouvant être associées à ce type de grossesse, telles que le syndrome transfuseur-transfusé (STT) (*cf.* chapitre 26). De plus, pour la plupart des femmes, le dépistage des malformations majeures (ex. : anencéphalie) à ce terme leur permet d'effectuer, si elles le demandent, une interruption de grossesse précoce. Enfin, pour les patientes qui le souhaitent, le dépistage des aneuploïdies par la mesure de la clarté nucale associée aux marqueurs sériques du 1er trimestre permet de limiter le nombre d'amniocentèses (*cf.* chapitre 14).

Échographie du 2e trimestre

Plus tard dans la grossesse, l'échographie permet le diagnostic de malformations graves, la localisation placentaire, le dépistage et la prise en charge des retards de croissance intra-utérins (RCIU) et l'estimation du bien-être fœtal.

Pour aller plus loin

Plusieurs essais randomisés ont évalué l'intérêt de l'échographie en cours de grossesse. Le plus large de ces essais est le RADIUS (*Routine Antenatal Diagnosis Imaging with UltraSound*) publié en 1993 dans le *New England Journal of Medicine*. Cet essai a été effectué aux États-Unis et a permis la randomisation de plus de 15 000 femmes en deux groupes. Il ne s'agissait que de patientes à bas risque.

Les patientes du 1er groupe («échographie») ont eu la proposition des deux échographies des 2e et 3e trimestres. La population témoin n'a eu d'échographie que sur point d'appel clinique. Dans le groupe «échographie», 94 % des patientes ont eu les deux échographies et en moyenne chaque femme a eu 2,2 examens au cours de sa grossesse. Dans le groupe témoin, seulement 2 % des femmes ont eu les deux échographies. En moyenne, les femmes ont eu 0,6 échographie au cours de leur grossesse. À noter que dans ce groupe témoin, seulement 55 % n'ont eu aucune échographie pendant la grossesse.

La comparaison entre les deux groupes montre de façon surprenante l'absence de différence concernant les principaux indicateurs de morbi-mortalité périnatale ; pas de différence pour les morts fœtales *in utero* (MFIU) (0,4 *versus* 0,3 %), pas de différence pour la mortalité néonatale (0,2 % dans les deux groupes), pas de différence pour la morbidité sévère (1,3 % dans les deux groupes) et pas de différence pour la morbidité modérée (5,0 *versus* 4,9 %). Cependant, ces résultats décevants sont discutables. En effet :

- seulement 35 % des atteintes fœtales ont été détectées dans le groupe «échographie», ce qui représente une sensibilité très faible. À noter qu'elle fut de 11 % dans le groupe témoin ;
- parmi la population générale prise en charge dans les centres participants, seules 40 % des patientes ont été randomisées, laissant planer le doute d'un éventuel biais de sélection ;
- les pratiques médicales aux États-Unis ne sont pas tout à fait superposables aux pratiques françaises – en particulier, l'absence de légalisation de l'IMG au-delà de 24 SA dans la plupart des États ;
- les exigences tant sur le matériel échographique que sur la formation des échographistes ont sans aucun doute évolué depuis cette période.

Ainsi, si l'étude historique RADIUS n'a pas pu montrer l'intérêt de l'échographie de routine dans une population à bas risque sur les issues périnatales, on ne peut cependant pas en conclure que l'échographie anténatale n'a pas d'intérêt en routine.

Une revue de la *Cochrane Database* des essais randomisés a été faite en 2010 ; 11 essais ayant étudié l'utilité de l'échographie du 2e trimestre ont été inclus. Ils démontrent l'intérêt de cette échographie pour détecter les malformations fœtales, la présence d'une grossesse gémellaire et la diminution du nombre de déclenchements pour terme dépassé. En revanche, les résultats de cette méta-analyse ne montrent pas de diminution du risque de décès périnatal (même en excluant les malformations), ni de diminution du risque d'hypotrophie à la naissance, ni d'hospitalisations en

réanimation des nouveau-nés, ni du risque d'hospitalisations maternelles. De plus, le taux d'interruption de grossesse est plus élevé dans le groupe « échographie de routine ». L'absence de résultat franchement favorable à l'échographie systématique au 2e trimestre de grossesse est probablement liée au poids important de l'essai RADIUS dans cette méta-analyse.

L'échographie du 2e trimestre est un examen utile puisque sensible pour dépister les **malformations fœtales** même s'il ne permet pas d'amélioration de la santé, notamment pour les jumeaux, en l'état actuel des connaissances.

Échographie du 3e trimestre

De même, concernant l'échographie du 3e trimestre, une revue de la littérature de la *Cochrane Database* a été publiée en 2008. Malheureusement, les essais inclus dans cette méta-analyse étaient très hétérogènes, limitant ainsi l'interprétation des résultats. Par exemple, les objectifs des essais sont très variables : évaluation de la biométrie, de la quantité de liquide, de la localisation et du grade placentaires, ou des malformations fœtales diagnostiquées tardivement.

Pour aller plus loin

Huit essais dans la population générale ou à bas risque ont été inclus dans la revue *Cochrane Database* de 2008. Aucun effet sur la morbidité n'a été noté ; il n'y a pas non plus d'augmentation des complications maternelles et néonatales. Cependant, même si l'échographie du 3e trimestre ne semble pas améliorer les issues périnatales, elle permet cependant d'améliorer le dépistage des malformations congénitales et ainsi d'augmenter sa sensibilité comparativement à l'échographie du 2e trimestre seule. En effet, dans certaines études, en particulier dans l'essai RADIUS, le taux de malformations dépistées par l'échographie double entre le 2e et le 3e trimestre.

De façon intéressante, l'essai randomisé le plus récent de cette méta-analyse porte sur une population ayant eu une échographie du 2e trimestre de la grossesse. Un tirage au sort a été effectué permettant de proposer deux échographies au 3e trimestre de la grossesse dans le premier bras, contre une échographie uniquement sur indication dans le bras témoin. L'évaluation de la maturité placentaire est étudiée ainsi que la quantité de liquide amniotique et l'estimation de poids fœtal. Il est observé un taux de déclenchement pour retard de croissance intra-utérin plus élevé dans le groupe « échographie de routine » ; aboutissant à une incidence de nouveau-nés hypotrophes plus faible dans ce groupe. Les autres paramètres ne sont pas significativement différents notamment les admissions en réanimation néonatale.

Un autre essai norvégien, publié en 2013, a comparé deux politiques de prise en charge, une avec échographie systématique à 33 SA et une sans échographie de routine au 3e trimestre. Le taux de détection des RCIU était significativement plus élevé dans le groupe avec échographie systématique au 3e trimestre (80 % *versus* 46 %). Il a été noté dans ce groupe une augmentation du taux de déclenchements et césariennes avant travail pour RCIU, mais sans diminution de la morbidité ni de la mortalité néonatale. Dans le groupe avec échographie systématique au 3e trimestre, le taux de détection des enfants macrosomes était également meilleur (91 % *versus* 36 %) et était associé à une diminution des déclenchements et césarienne avant travail pour macrosomie. Dans cet essai, il n'y avait pas de différence entre les deux groupes concernant le taux de détection des malformations congénitales.

Ces résultats semblent donc plutôt en faveur de la réalisation systématique d'une échographie au 3e trimestre.

Sensibilité de l'échographie pour le dépistage des malformations congénitales

L'étude EUROCAT, regroupant les données de 17 registres européens, a montré des différences quant à la performance de l'échographie pour le

dépistage de 11 malformations fœtales graves. Selon ces chiffres, la ville de Paris a le meilleur taux de détection des malformations fœtales étudiées avec une sensibilité de presque 90 %. Dans les deux tiers des cas, ce diagnostic aboutit à une interruption médicale de grossesse (IMG). Sur l'ensemble de ces chiffres, le taux de diagnostic prénatal élevé est associé à un terme précoce du diagnostic et à un taux d'IMG élevé. Les facteurs expliquant cette variation entre pays sont multiples : politiques de dépistage, formation des échographistes, attitude des femmes vis-à-vis du dépistage et lois du pays en regard de l'interruption de grossesse. Pour les données de 2007, plusieurs malformations ont un taux de détection de 100 % sur Paris : l'anencéphalie, l'hypoplasie du cœur gauche, le laparoschisis et l'agénésie rénale bilatérale.

Le registre parisien fournit également des données intéressantes concernant les malformations cardiaques. En effet, il existe une augmentation significative entre 1983 et 2000 du taux de détection des malformations cardiaques en période anténatale avec une diminution concomitante significative de la mortalité périnatale. Ainsi, la mortalité périnatale liée aux malformations cardiaques aurait franchement diminuée entre 1983 et 2000 en raison d'une augmentation du taux de dépistage de ces malformations. L'augmentation des interruptions de grossesse n'explique pas tout.

Concernant les malformations cardiaques, la diminution de la mortalité périnatale est à l'évidence liée à la prise en charge néonatale adaptée. Et parmi les nombreux facteurs impliqués, le dépistage anténatal semble être l'élément clé qui permet d'optimiser les premiers instants des nouveau-nés, en particulier en orientant les femmes ayant un fœtus porteur d'une malformation cardiaque vers une maternité adaptée pour la naissance de leur enfant.

Conclusion

Même si les méta-analyses n'arrivent pas à mettre en évidence des diminutions de la morbi-mortalité périnatale grâce à l'échographie de dépistage dans les populations à bas risque, il est **raisonnable** de conclure qu'une échographie au 2e trimestre est indispensable dans cette population, et que l'ajout d'une échographie du 3e trimestre améliore la sensibilité de cet examen pour le dépistage des malformations congénitales et des retards de croissance.

Références

Boyd PA, Devigan C, Khoshnood B, Loane M, Garne E, Dolk H, et al. Survey of prenatal screening policies in Europe for structural malformations and chromosome anomalies, and their impact on detection and termination rates for neural tube defects and Down's syndrome. BJOG 2008 ; 115 : 689–96.

Bricker L, Neilson JP, Dowswell T. Routine ultrasound in late pregnancy (after 24 weeks' gestation). Cochrane Database Syst Rev 2008 ; 4.

Ewigman BG, Crane JP, Frigoletto FD, LeFevre ML, Bain RP, McNellis D. Effect of prenatal ultrasound screening on perinatal outcome. RADIUS Study Group. N Engl J Med 1993 ; 329 : 821–7.

Garne E, Loane M, Dolk H, De Vigan C, Scarano G, Tucker D, et al. Prenatal diagnosis of severe structural congenital malformations in Europe. Ultrasound Obstet Gynecol 2005 ; 25 : 6–11.

HAS. Comment évaluer a priori un programme de dépistage ? Guide Méthodologique. Mai 2004. (http://www.has-sante.fr/portail/jcms/c_433375/comment-evaluer-a-priori-un-programme-de-depistage).

Holland BJ, Myers JA, Woods Jr. CR. Prenatal diagnosis of critical congenital heart disease reduces risk of death from cardiovascular compromise prior to planned neonatal cardiac surgery : a meta-analysis. Ultrasound Obstet Gynecol 2015 ; 45(6) : 631–8.

Khoshnood B, De Vigan C, Vodovar V, Goujard J, Lhomme A, Bonnet D, et al. Trends in prenatal diagnosis, pregnancy termination, and perinatal mortality of newborns with congenital heart disease in France, 1983–2000 : a population-based evaluation. Pediatrics 2005 ; 115 : 95–101.

McKenna D, Tharmaratnam S, Mahsud S, Bailie C, Harper A, Dornan JA. randomized trial using ultrasound to identify the high-risk fetus in a low-risk population. Obstet Gynecol 2003 ; 101 : 626–32.

Skråstad RB, Eik-Nes SH, Sviggum O, Johansen OJ, Salvesen KÅ, Romundstad PR, et al. A randomized controlled trial of third-trimester routine ultrasound in a non-selected population. Acta Obstet Gynecol Scand 2013 ; 92(12) : 1353–60.

Whitworth M, Bricker L, Neilson JP, Dowswell T. Ultrasound for fetal assessment in early pregnancy. Cochrane Database Syst Rev 2010 ; 4.

Chapitre 8

Biométrie

Vidéo introductive

Datation et croissance : quelques règles simples

Évaluer une **date de début de grossesse** :
- au 1er trimestre, la datation est précise pour une longueur cranio-caudale (LCC) entre 10 et 60 mm ;
- aux 2e et 3e trimestres, c'est le périmètre crânien (PC) qu'il faut utiliser quelles que soient les circonstances.

Rechercher un fœtus petit pour l'âge gestationnel (PAG) ou un **retard de croissance intra-utérin** (RCIU) :
- le meilleur paramètre pour évaluer la croissance fœtale est le périmètre abdominal (PA) en population à bas risque ou l'estimation du poids fœtal (EPF). En population à haut risque, c'est l'EPF qui est utilisée. Le paramètre doit être évalué à plusieurs reprises au cours de la grossesse. Son analyse est inséparable d'une approche de la vitalité fœtale et de l'examen Doppler.

L'approche de la biométrie de trophicité se fait donc différemment en dépistage ou en population à risque. Un quelconque facteur de risque amène à augmenter le seuil de vigilance (le 10e percentile est utilisé), c'est-à-dire la sensibilité au détriment de la spécificité. En l'absence de facteur de risque, il faudra privilégier la spécificité, c'est-à-dire diminuer les faux positifs en baissant le seuil d'alerte (le 3e percentile est utilisé).

Biométrie de datation

La biométrie de datation repose sur la longueur cranio-caudale au 1er trimestre et sur le périmètre crânien aux 2e et 3e trimestres. Elle permet essentiellement une meilleure gestion de fin de grossesse, notamment en diminuant la proportion de patientes considérées à tort comme dépassant leur terme, situation jadis fréquente. Grâce à elle, les risques d'accouchement prématuré sont mieux pris en charge, et le traitement adapté au terme. Elle permet d'interpréter la biométrie de croissance plus précocement et de manière plus pertinente. Enfin, elle rend possible le calcul de risque d'aneuploïdie pour les patientes qui le demandent.

La datation de grossesse calculée par la date des dernières règles est imprécise. Non seulement les patientes ont souvent un souvenir vague de cette date, mais en plus, pour peu que les cycles soient irréguliers ou qu'il y ait quelques saignements en début de grossesse, les pistes sont brouillées. Rappelons ici que le dosage sérique des β-HCG n'a aucun intérêt dans la datation. Pour autant, il n'y a pas lieu de faire une échographie ultra-précoce dans le but de dater la grossesse. L'examen clinique, avec l'évaluation du volume utérin, permet d'ajuster le moment de la première échographie.

Premier trimestre : mesure de la longueur cranio-caudale

La mesure de la longueur cranio-caudale se fait idéalement sur une coupe sagittale embryonnaire. L'embryon doit remplir au moins les trois quarts de l'image échographique (figure 8.1 et 8.2). Il doit être en position neutre : la tête ne doit être ni fléchie, ni en hyperextension. La mesure se fait du sommet de la tête jusqu'à la partie la plus basse des fesses (l'extrémité caudale).

Cette mesure est rendue **au millimètre près**. Une mesure au 10e de millimètre n'a aucun sens car d'une part elle dépasse les capacités biophysiques des ultrasons et d'autre part elle serait bien en deçà de la variabilité intra-observateur de cette mesure.

© 2016, Elsevier Masson SAS. Tous droits réservés

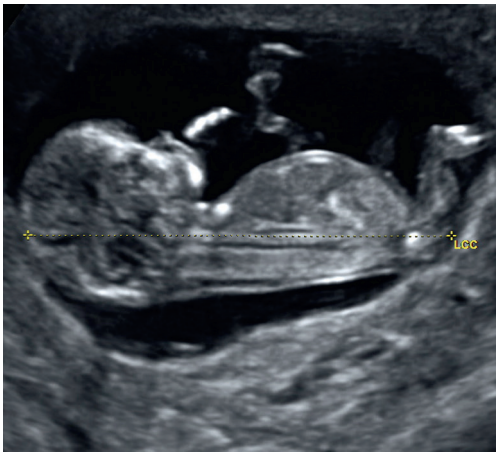

Figure 8.1. Mesure de la longueur cranio-caudale au 1er trimestre.

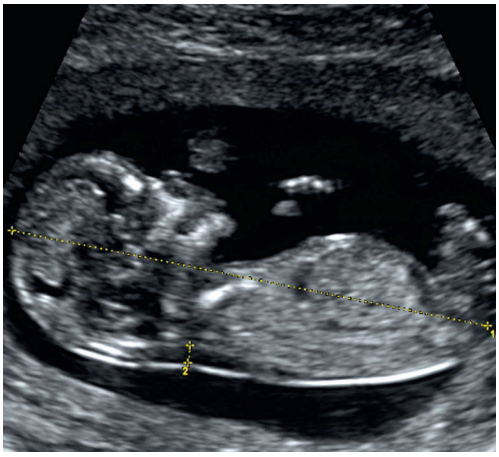

Figure 8.2. Embryon de 12 SA pour la mesure de la clarté nucale et de la longueur cranio-caudale par voie abdominale.

Plusieurs courbes de référence existent dans la littérature. La superposition des unes sur les autres montre leur cohérence entre 10 et 60 mm (figure 8.3). Ce n'est pas le cas en deçà ou au-delà. Ainsi, la meilleure variabilité se trouve dans cet intervalle. Ainsi, il faut attendre **au moins 10 mm de longueur embryonnaire pour faire une datation précise**.

L'intervalle de prédictivité du paramètre de la LCC est au maximum ± 3 jours pour 75 % des embryons (c'est le 75e percentile), au maximum de ± 4 jours pour 90 % des embryons (c'est le 90e percentile), au maximum de ± 5 jours pour 95 % des embryons (c'est le 95e percentile) et au maximum de ± 8 jours pour la quasi-totalité des embryons. Ces chiffres sont communs à toute la littérature.

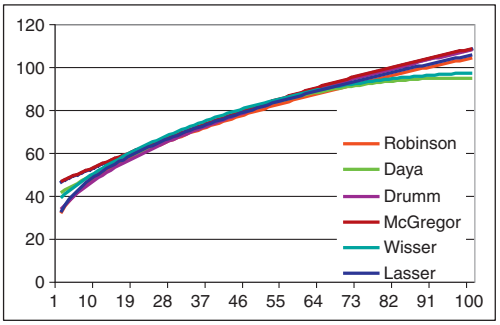

Figure 8.3. Courbe de l'âge gestationnel (SA) en fonction de la longueur cranio-caudale (mm).

Ainsi, retenons l'intervalle de prédictivité au 95e percentile : ± 5 jours c'est-à-dire 10 jours. Ces notions sont applicables quelles que soient les circonstances ou les variabilités maternelles.

Le tableau et la courbe de référence sont en annexe (*cf.* chapitre 37).

Deuxième et troisième trimestres

Aux 2e et 3e trimestres, quatre paramètres ont été étudiés largement dans la littérature : le diamètre bipariétal (BIP), le périmètre crânien, le diamètre cérébelleux transverse et la longueur de la diaphyse fémorale (appelée « fémur » en clinique) (tableau 8.1). Parmi ces quatre paramètres, c'est le périmètre crânien qui est le plus précis, même en cas de retard de croissance intra-utérin.

Plus la date de l'accouchement se rapproche et plus la datation est difficile. Vers 32 SA, le périmètre crânien permet une datation à ± 3 semaines alors qu'elle est de ± 2 semaines vers 22 SA (au 95e percentile).

En cas de difficultés persistantes après cette première échographie tardive, un deuxième examen peut être proposé 2 à 3 semaines plus tard pour évaluer la croissance et conclure sur le terme.

Tableau 8.1. Intervalle de prédictivité en jours pour la datation aux 2e et 3e trimestres (d'après Altman et Chitty).

Paramètres	12–18 SA	18–24 SA	24–30 SA	30–36 SA
BIP	±8	±13	±18	±24
PC	±7	±10	±15	±20
Cervelet	±11	±12	±20	NA
Fémur	±8	±12	±17	±22

NA : non applicable. Le cervelet est très difficile à mesurer au 3e trimestre, il est alors sujet à une grande variabilité. Intervalle de prédictivité (en jours) au 90e percentile de l'estimation de la date de début de grossesse pour chaque paramètre selon la période de l'échographie. Le 90e percentile signifie que la date réelle a 90 % de chances d'être dans l'intervalle défini. Pour connaître l'intervalle de prédictivité au 95e percentile, il convient d'augmenter les chiffres d'environ 20 %. Le meilleur paramètre est celui qui a le plus petit intervalle.

Pour aller plus loin

La datation de grossesse consiste actuellement à estimer la date la plus probable de début de grossesse grâce à l'échographie et à l'interrogatoire. En fait, plusieurs travaux ont montré que l'échographie était plus précise pour calculer la durée restante de la grossesse plutôt que la durée déjà écoulée. Comme la date exacte de conception nous intéresse peu, il est probable qu'un jour nous daterons les grossesses en temps restant théorique.

Biométrie de croissance

La biométrie de trophicité est appelée aussi croissance fœtale.

Définitions

La biométrie de trophicité a pour objectif de dépister un fœtus **PAG** (petit pour l'âge gestationnel).

Le PAG est par définition un poids de naissance inférieur à un seuil, en général le 10e percentile.

Rappelons que l'échographie est un examen de dépistage. On parle de **suspicion de PAG** modéré quand le périmètre abdominal ou l'estimation de poids fœtal est entre le 3e et le 10e percentile ; de suspicion de PAG sévère quand l'un des deux paramètres est inférieur au 3e percentile. La notion de suspicion de PAG est ponctuelle, en ce sens qu'elle est l'interprétation d'un examen à une date donnée. Elle ne prend pas en compte la notion de croissance.

Le retard de croissance intra-utérin (RCIU) représente, lui, une diminution de la vitesse de croissance par rapport à une pente de référence.

Pour diagnostiquer un RCIU, il faut au moins deux examens échographiques éloignés dans le temps avec un changement notable de percentile du périmètre abdominal ou de l'estimation de poids fœtal. On parle aussi d'aplatissement de la courbe ou de diminution du Z-score.

Une suspicion de PAG ou une suspicion de RCIU sont donc deux notions différentes. Il faut savoir les différencier pour interpréter correctement la biométrie.

Paramètres

Périmètre abdominal

Le périmètre abdominal (PA) se mesure sur une coupe axiale de l'abdomen (figure 8.4A à D). C'est une coupe abdominale haute qui est aussi une coupe thoracique basse. Elle passe, en arrière, par les surrénales, et, au milieu, par le sinus porte qui est l'abouchement de la veine ombilicale dans la veine porte.

La mesure du PA répond ainsi à six critères de qualité :
- elle s'effectue sur une coupe axiale, symétrique de l'abdomen. Elle visualise symétriquement les deux ou trois dernières côtes. C'est une coupe abdominale haute qui est aussi une coupe thoracique basse ;
- cette coupe passe, en arrière, au-dessus des reins et au-dessous des poumons. Ces structures ne sont pas visibles. La coupe est au niveau des surrénales qui sont difficiles à visualiser ;
- la coupe passe en avant, au milieu, par le sinus porte qui est l'abouchement de la veine ombilicale dans la veine porte ;
- la coupe de l'abdomen occupe les deux tiers de l'image ;
- classiquement, l'estomac est visible ;
- l'ellipse est positionnée sur la surface cutanée.

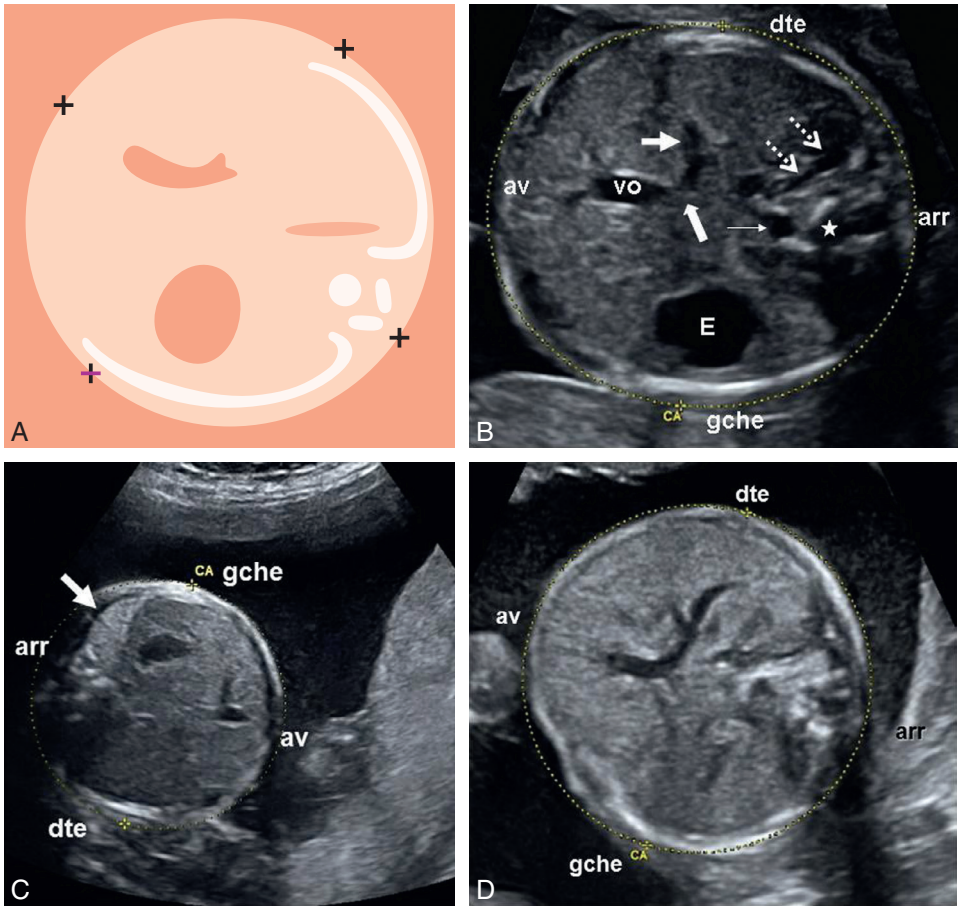

Figure 8.4. Schéma (A) et image réelle (B) de la coupe axiale de l'abdomen recommandée par le Rapport du Comité technique sur l'échographie de dépistage. Coupe axiale du périmètre abdominal. VO : veine ombilicale ; E : estomac ; corps vertébral (★) ; surrénale (⋯➤) ; aorte (⟶) ; veine porte (➡) ; sinus porte (▬➤). C. Coupe inadaptée du périmètre abdominal. Le poumon est visible en arrière (➡). D. Périmètre abdominal parfait, l'estomac n'est pas assez rempli pour être visible sur la coupe.

Les surrénales ne sont pas toujours bien visibles à l'échographie : il faut veiller à être au-dessus des reins et en dessous des poumons. Il faut s'attacher à horizontaliser l'axe veine ombilicale-vertèbre en glissant la sonde vers la droite ou vers la gauche du plan de coupe. L'image doit être suffisamment agrandie pour occuper les deux tiers de l'écran. Cette coupe visualise symétriquement les deux ou trois dernières côtes. Dans la littérature, l'estomac est un bon repère pour cette coupe. Mais, il arrive parfois que l'estomac soit juste en dessous. La mesure se fait grâce à la méthode de l'ellipse : les repères (*calipers*) sont disposés de part et d'autre de l'abdomen à la surface cutanée définissant le diamètre abdominal transverse. La validation du positionnement permet l'apparition d'une ellipse sur l'écran dont la taille doit être ajustée à la surface cutanée de l'abdomen. Ainsi, deux autres *calipers* vont se positionner sur l'axe antéro-postérieur de l'abdomen permettant de finaliser le positionnement correct de l'ellipse.

La mesure du périmètre crânien (PC) s'effectue sur une coupe axiale de la boîte crânienne passant par le septum pellucidum (ou pellucide) en avant et juste au-dessus de la tente du cervelet en arrière. C'est aussi le plus grand périmètre crânien visible à l'échographie (figure 8.5A et B).

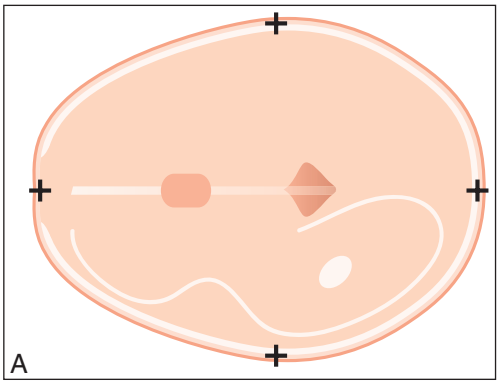

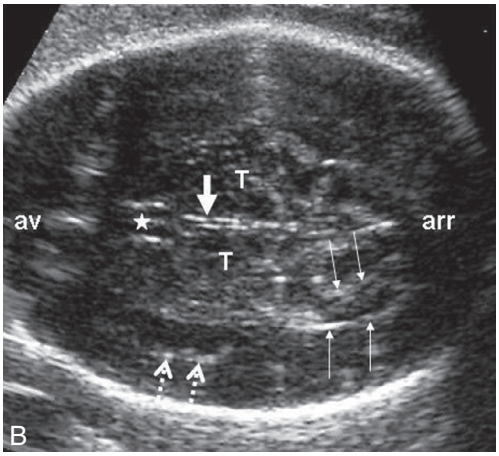

Figure 8.5. Schéma (A) et image réelle (B) de la coupe axiale du périmètre crânien recommandée par le Rapport du Comité technique sur l'échographie de dépistage. Cavité du septum pellucidum (★); vallée sylvienne (⇢); T : thalamus; 3e ventricule (➡); ventricule latéral (⟶).

La mesure du PC répond ainsi à six critères de qualité :
- elle s'effectue sur une coupe axiale symétrique de la boîte crânienne. C'est aussi le plus grand périmètre crânien visible à l'échographie ;
- elle passe par le septum pellucidum (ou pellucide) en avant ;
- par les thalamus au milieu ;
- et juste au-dessus de la tente du cervelet en arrière ;
- la coupe du périmètre crânien occupe les deux tiers de l'image ;
- le placement des curseurs se fait à la surface de la table osseuse.

Périmètre crânien

En pratique, il convient de positionner le 3e ventricule au centre de l'écran : celui-ci n'est certes pas toujours bien visible mais il est situé entre les deux thalamus qui sont reconnaissables. La coupe doit être symétrique : il faut donc décaler et incliner la sonde vers le haut ou vers le bas puis horizontaliser la ligne médiane en glissant et roulant la sonde vers la droite ou vers la gauche sur le même plan de coupe. Enfin, puisqu'on a pris soin de bien laisser le 3e ventricule au milieu de l'écran, il suffit d'effectuer une rotation de la sonde sur son axe pour rechercher le plus grand périmètre crânien qui correspondra à la coupe attendue. L'image doit être suffisamment agrandie pour occuper les deux tiers de l'écran.

Les *calipers* sont positionnés à la surface de la table osseuse, sur l'os pariétal définissant le diamètre biparietal ; la validation de cette mesure permet l'apparition de l'ellipse sur l'image qui doit être adaptée à la surface osseuse de la boîte crânienne. Il faut noter que de part et d'autre de l'écran, il semble exister un décalage des os sur la ligne médiane. Ceci est dû à un artefact de bord qui ne doit pas être pris en compte. Il est préférable de prendre comme repère la partie distale de l'image qui n'est pas soumise à cet artefact.

Pour aller plus loin

Il faut avoir conscience que le standard de mesure n'était pas tout à fait le même jusqu'à un passé proche, aboutissant à des normes un petit peu inférieures à ce qu'elles sont aujourd'hui.

En cas de suspicion de microcéphalie, il est parfois utile de faire un diamètre fronto-occipital (DFO). Celui-ci se fait sur une coupe sagittale de la boîte crânienne en recherchant le plus grand diamètre qui passe par la base de l'os frontal, la zone thalamique en avant et juste au-dessus de la tente du cervelet (confluent des sinus ou citerne ambiante) en arrière. Le PC est alors calculé par la formule de l'ellipse :

$PC = 3{,}14 \times (BIP + DFO) / 2$

Fémur

C'est le **fémur antérieur** qui est mesuré, c'est-à-dire celui qui apparaît le plus proche de la sonde, en haut de l'écran. La zone focale doit être mise à son niveau soit en la positionnant manuellement, soit en diminuant suffisamment la profondeur de champ pour que la focale se mette automatiquement à mi-hauteur de l'image en regard du fémur. Celui-ci doit être parfaitement horizontal sur l'écran afin que, notamment au 3e trimestre, les épiphyses n'apparaissent pas échogènes.

Il faut également être attentif aux images qui peuvent se situer entre la sonde et le fémur, particulièrement un membre supérieur. En effet, un cône d'ombre lié à un avant-bras peut se projeter en regard d'une extrémité fémorale raccourcissant artificiellement la mesure. L'image doit être suffisamment agrandie pour occuper les deux tiers de l'écran.

La mesure de la longueur fémorale (LF) répond ainsi à cinq critères de qualité :
- c'est le fémur antérieur qui est mesuré, c'est-à-dire celui qui apparaît le plus proche de la sonde, en haut de l'écran ;
- la zone focale doit être mise à son niveau ;
- il doit être parfaitement horizontal sur l'écran (< 45 degrés) afin que, notamment au 3e trimestre, la largeur de la diaphyse n'apparaisse pas ;
- le fémur doit être suffisamment agrandi pour occuper les deux tiers de l'image ;
- les épiphyses ne doivent pas être prises dans la mesure. Seule la diaphyse est prise en compte. Il s'agit donc de la mesure de la seule diaphyse fémorale.

Les épiphyses ne doivent pas être prises dans la mesure. Seule la diaphyse est prise en compte. Il s'agit donc de la mesure de la seule diaphyse fémorale.

À l'échographie, ce n'est pas toute l'épaisseur de la diaphyse fémorale qui est visible, mais sa **surface**. En effet, la différence d'impédance entre la structure osseuse et musculaire est telle que tous les ultrasons sont réfléchis. En dessous, un cône d'ombre est visible (figure 8.6A et B).

Ainsi, si le fémur n'est pas parfaitement horizontal, une image en club de golf est visible : c'est la largeur de la diaphyse à sa jonction avec l'épiphyse.

Toutes ces biométries sont rendues **au millimètre près**. Une mesure au 10e de millimètre n'a aucun sens car d'une part elle dépasse les capacités biophysiques des ultrasons et d'autre part elle serait bien en deçà de la variabilité intra-observateur de ces mesures.

Choix de la courbe de référence

Il existe aujourd'hui dans la littérature plusieurs courbes de référence. Elles sont différentes les unes des autres pour cinq raisons.
- 1/La population étudiée : il existe des variabilités ethniques entre différents groupes humains.
- 2/La variabilité historique dans un groupe donné. Ainsi, dans les pays occidentaux, le poids de naissance a régulièrement augmenté depuis les années 1950.
- 3/Le mode de sélection du groupe de référence est variable d'une publication à l'autre. Certaines ont sélectionné au 1er trimestre les femmes à faible risque avec un tirage au sort de la date d'examen ; d'autres ont extrait d'une base de données les patientes à bas risque ; d'autres, enfin, ont pris l'ensemble de la population sans sélection.
- 4/Le mode de mesure peut être variable et ne pas correspondre tout à fait à ce qui était défini plus haut.
- 5/Les calculs mathématiques et statistiques peuvent varier d'un modèle à l'autre.

Une fois la courbe choisie, il est nécessaire de choisir un seuil d'alerte. Il est habituel d'utiliser les percentiles comme méthode mathématique d'interprétation des chiffres. Certaines publications utilisent le Z-score. Il représente le nombre de déviations standard par rapport à la médiane. En pratique, la répartition de la population étant considérée gaussienne à chaque âge gestationnel, le **percentile** convient bien à l'activité courante. Les autres méthodes sont plus de l'ordre de la recherche. Il est donc cohérent d'utiliser deux seuils, le **3e** et le **10e** percentile. Le 3e percentile est

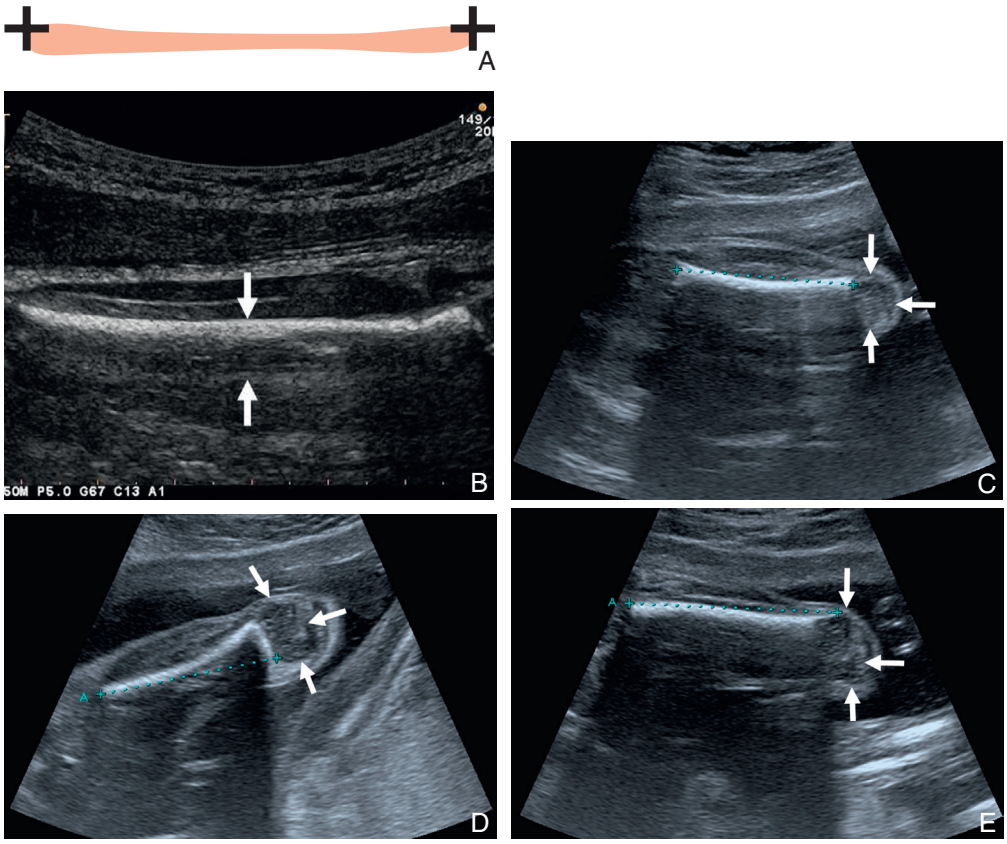

Figure 8.6. Schéma (A) et image réelle (B) de la coupe du fémur recommandée par le Rapport du Comité technique sur l'échographie de dépistage. L'épaisseur du fémur est plus large (⟶). C. Image échographique correspondant au 2e trimestre (34 mm). Les flèches désignent le volume épiphysaire. D. Cette mesure prend la diagonale de la diaphyse : le curseur est placé à une extrémité de l'os sur la surface et à l'autre extrémité sur l'autre face diaphysaire. Les flèches désignent le volume épiphysaire. La mesure est artificiellement augmentée (35 mm). Cette technique est inappropriée. E. Le rebord hyperéchogène de l'épiphyse est pris en compte. Les flèches désignent le volume épiphysaire. La mesure est artificiellement augmentée (41 mm). Cette technique est inappropriée.

utilisé pour les patientes qui appartiennent à une population à bas risque afin de privilégier la **spécificité c'est-à-dire en diminuant le nombre de faux positifs**. Le seuil du 10e percentile est utilisé pour les patientes à haut risque afin de privilégier la **sensibilité c'est-à-dire pour diminuer les faux négatifs**. Le CNGOF recommande aujourd'hui l'utilisation en routine de la courbe d'EPF du CFEF présente en annexe (*cf.* chapitre 37).

Pour aller plus loin

Courbes personnalisées

Dans une même population, il existe des différences entre individus dont on devrait pouvoir tenir compte. Ainsi, une femme menue aura une probabilité plus importante d'avoir un bébé de petit poids qu'une grande femme; de la même manière, une primipare a un enfant d'un poids un peu inférieur à une multipare; et un garçon pèse un peu plus qu'une fille. Ces paramètres peuvent être rentrés dans certains logiciels qui donnent une courbe de croissance optimale adaptée à chaque grossesse. Il est difficile d'adapter cette méthode à la **pratique courante**; elle est en revanche très utile dans le cadre de la **recherche**.

Dans la pratique courante, consciemment ou inconsciemment, **les mesures fœtales sont interprétées en fonction du contexte maternel**. Un nouveau-né de 2 900 g est considéré comme PAG s'il s'agit d'un garçon né d'une grande femme d'origine française; il ne le sera pas si c'est une fille née d'une petite femme nullipare originaire du Sud-Est asiatique. Cette notion de bons sens doit être adaptée à la pratique échographique.

Performances d'une échographie

La France offre une échographie au 3e trimestre de la grossesse aux environs de 32 semaines d'aménorrhée (SA). Plusieurs études ont recherché la performance de cette échographie pour dépister les fœtus PAG. Pour une spécificité de 95 %, l'ensemble des études montre une sensibilité très inférieure à 50 %.

La performance de l'échographie est donc modeste si l'on considère de façon isolée l'examen du 3e trimestre. Mais il doit être interprété dans son contexte, c'est-à-dire : en fonction de l'échographie du 2e trimestre, des antécédents, du déroulement de la grossesse, de l'examen clinique, et si nécessaire des Doppler et la vitalité fœtale au sens large.

Pour améliorer les performances de l'échographie, il n'y a pas lieu de faire systématiquement une échographie supplémentaire en fin de grossesse sauf de façon argumentée par le clinicien.

La performance de l'échographie pour dépister un RCIU dépend de nombreux paramètres. Différentes méthodes mathématiques existent dans la littérature pour interpréter des courbes de croissance comme la biométrie conditionnelle ou d'autres évaluations chiffrées de la vitesse de croissance. En pratique, ces méthodes sont seulement intéressantes pour la recherche. D'autres paramètres de croissance ont été étudiés dans la littérature comme l'épaisseur de la graisse sous-cutanée, la distance joue à joue, etc. Tous se sont révélés de performance inférieure à la mesure du **périmètre abdominal seul ou à l'estimation de poids fœtal**.

Quel est le meilleur paramètre pour dépister un RCIU ?

L'examen des courbes ROC comparant les différents paramètres échographiques montre la supériorité du **périmètre abdominal** sur les autres paramètres échographiques et son égalité avec l'estimation de poids fœtal (EPF) dans les populations à bas risque (figure 8.7).

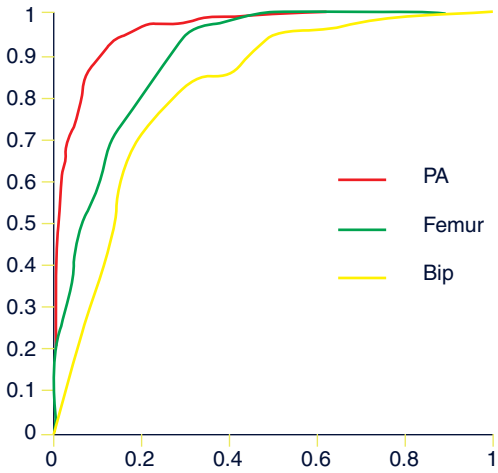

Figure 8.7. Courbes ROC comparant les différents paramètres échographiques ; elles montrent la supériorité du périmètre abdominal (données personnelles non publiées).

Le CNGOF recommande donc d'utiliser en routine l'EPF. Il faut être extrêmement prudent dans l'interprétation des autres mesures. En effet, un périmètre crânien ou un fémur aux alentours du 3e percentile n'a pas de signification particulière si leur croissance est régulière.

La tentation habituelle consiste à rechercher un maximum de paramètres pour augmenter la sensibilité au détriment de la spécificité. En réalité, si le paramètre n'est pas adapté à ce qui est recherché, les faux positifs augmentent (la spécificité baisse) et la sensibilité n'est pas améliorée.

Dans les populations à haut risque de RCIU, un critère composite comme l'EPF est préférable. Il convient d'associer au moins le fémur à la mesure du périmètre abdominal, ce qui se fait grâce à une formule d'estimation de poids fœtal. La littérature en montre plusieurs intéressantes.

Par son ancienneté, son universalité et son adaptation à toutes les populations, c'est la formule de Hadlock qui est la plus utilisée à travers le monde.

log10 EPF = 1,326 + 0,0107 PC + 0,0438 PA + 0,158 LF + 0,00326 (PA × LF)

Elle existe aussi avec deux paramètres (PA et LF) ou quatre paramètres (BIP, PC, PA et LF)

Dans chacune de ces formules, c'est le PA le paramètre prépondérant.

Elle est parfaitement adaptée aux PAG de toute étiologie dont ceux d'origine vasculaire, aux fœtus de poids standard et aux macrosomes.

Dans des mains entraînées, la qualité de la mesure du périmètre abdominal n'est pas touchée par la quantité de liquide amniotique ou le nombre de fœtus. Il convient d'être minutieux et patient pour obtenir la meilleure coupe.

Il est préférable de prendre en compte la mesure du meilleur cliché, plutôt qu'une moyenne qui ne serait alors que le reflet de l'imprécision de l'opérateur.

Pièges de la biométrie de trophicité

Quand a débuté la grossesse ?

Avant de suspecter une hypotrophie, il faut vérifier la date de début de grossesse par tous les moyens cliniques et échographiques possibles.

Variabilité de la mesure du périmètre abdominal

Au 95e percentile, la variabilité inter-observateur est de 5 % et la variabilité intra-observateur est de 3 %. C'est-à-dire que pour 1 fœtus sur 20 (les 5 % au-dessus du 95e percentile) la différence entre deux mesures est au-delà de ces chiffres.

Par exemple : pour un périmètre abdominal de 200 mm, 95 % des mesures d'un opérateur donné doivent être entre 194 et 206 mm et pour deux opérateurs différents entre 190 et 210 mm.

Combien de temps faut-il entre deux examens biométriques ?

Il existe une **variabilité inter- et intra-observateur** sur les mesures biométriques. La croissance fœtale entre deux examens doit donc être suffisante pour être au-dessus de cette variabilité. En pratique, pour deux opérateurs différents, il faut au moins 3 semaines d'intervalle pour que la probabilité de conclure à tort à une hypotrophie soit de moins de 10 %. Sur la figure 8.8, un examen biométrique a été fait au temps T1 et un au temps T2 ; chaque mesure est entachée d'une erreur (imprécision) liée à la variabilité alors que la croissance fœtale représentée par la courbe est régulière. Il suffit que la mesure au temps T1 ait été un peu surestimée et celle au temps T2 un peu sous-estimée pour qu'il soit conclu à tort à un RCIU.

Le tableau d'après Mongelli montre la probabilité de cette erreur pour deux opérateurs différents à différents âges gestationnels et pour des délais d'échographie variables de 1 à 4 semaines (figure 8.9).

Ainsi, avec deux opérateurs différents, à 32 et 34 SA, la probabilité de conclure à tort à un RCIU est de 16,9 %.

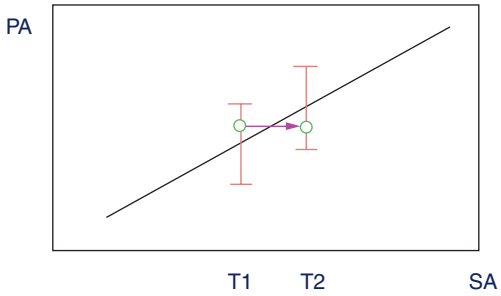

Figure 8.8. Un examen biométrique a été fait au temps T1 et un au temps T2.

délais / 1ère ECHO	1 sem	2 sem	3 sem	4 sem
28 SA	26,6%	11,8%	4,2%	1,2%
30 SA	29,2%	14,1%	6,4%	2,0%
32 SA	30,8%	16,9%	8,1%	3,2%
34 SA	33,3%	19,4%	10,3%	5,1%
36 SA	34,4%	22,1%	12,7%	6,9%

Figure 8.9. Tableau de Mongelli : la probabilité d'une erreur pour deux opérateurs différents à différents âges gestationnels et pour des délais d'échographie variables de 1 à 4 semaines.

Encadré 8.1

Questions d'évaluation et de synthèse

La mesure du cervelet est-elle intéressante pour la datation de grossesse en cas de RCIU ?

Non ; la variabilité qui lui est attachée est plus importante que celle du PC. Il est préférable d'utiliser la mesure du PC. Les RCIU touchent autant le PC que le cervelet. Une atteinte de la croissance du cervelet est même un critère pronostique fœtal.

En cas de RCIU, que doit exiger le prescripteur sur la modalité pratique de l'examen ?

Il doit demander le même opérateur pour limiter la variabilité des mesures et interpréter au mieux les résultats.

À quel endroit exactement doit-on positionner le point sur une courbe ?

Toutes les courbes de biométrie ont été faites à la semaine près et non pas au jour près ; il faut donc positionner la mesure sur la ligne de la semaine en cours et non pas entre deux points.

Ainsi, à 22 semaines et 4 jours, le point est positionné sur la ligne des 22 semaines et non pas entre la ligne des 22 et des 23 semaines.

En revanche, lorsqu'une deuxième mesure est faite moins d'un mois après la première, il est correct, pour obtenir davantage de précisions, de calculer exactement le nombre de jours qui séparent les deux échographies pour reporter au jour près les deux mesures (encadré 8.1).

Compléments en ligne

Des compléments numériques sont associés à ce chapitre (QCM interactifs). Ils sont signalés dans le texte par un picto .

Pour voir ces compléments, connectez-vous sur http://www.em-consulte/e-complement/474891 et suivez les instructions.

QCM 1.

QCM 36.

QCM 42.

Références

Biométrie datation

Altman DG, Chitty LS. New charts for ultrasound dating of pregnancy. Ultrasound Obstet Gynecol 1997 ; 10 : 174–91.

Dhombres F, Khoshnood B, Bessis R, et al. Quality of first-trimester measurement of crown-rump length. Am J Obstet Gynecol 2014 ; 211(6) : 672.

Grangé G, Pannier E, Goffinet F, et al. Précision de la biométrie de datation à l'échographie du premier trimestre dans la pratique courante. J Gynecol Obstet Biol Reprod 2003 ; 32 : 221–6 (Paris).

Grangé G, Pannier E, Goffinet F, et al. Dating biometry during the first trimester : accuracy of an every-day practice. Eur J Obstet Gynecol Reprod Biol 2000 ; 88 : 61–4.

Papageorghiou AT, Kennedy SH, Salomon LJ, et al. International standards for early fetal size and pregnancy dating based on ultrasound measurement of crown-rump length in the first trimester of pregnancy. Ultrasound Obstet Gynecol 2014a ; 44(6) : 641–8.

Salomon LJ. Comment déterminer la date de début de grossesse ? J Gynecol Obstet Biol Reprod 2011 ; 40 : 726–33 (Paris).

Stirnemann JJ, Samson A, Bernard JP, et al. Day-specific probabilities of conception in fertile cycles resulting in spontaneous pregnancies. Hum Reprod 2013 ; 28(4) : 1110–6.

Wisser J, Dirsheld P. Estimation of gestationnal age by transvaginal sonographic measurement of greatest embryonic length in dated human embryos. Ultrasound Obstet Gynecol 1994 ; 4 : 457–62.

Biométrie croissance

Callec R, Lamy C, Perdriolle-Galet E, et al. Screening for small for gestational age (SGA) fetuses at third trimester ultrasound : sensitivity, specificity, obstetric and neonatal outcomes. Ultrasound Obstet Gynecol 2014.

Carberry AE, Gordon A, Bond DM, et al. Customised versus population-based growth charts as a screening tool for detecting small for gestational age infants in low-risk pregnant women. Cochrane Database Syst Rev 2014 ; 5.

Dimassi K, El Cadhi Y, Sahnoune R, Derbel M, et al. Performance de l'estimation échographique du poids fœtal réalisée par les internes de spécialité le jour de l'accouchement. J Gynecol Obstet Biol Reprod 2014 ; (Paris).

Ego A. Définitions : petit poids pour l'âge gestationnel et retard de croissance intra-utérin. J Gynecol Obstet Biol Reprod 2013 ; 42(8) : 872–94 (Paris).

Ego A, Subtil D, Grange G, et al. Should parity be included in customised fetal weight standards for identifying small-for-gestational-age babies? Results from a French multicentre study. BJOG 2008 ; 115(10) : 1256–64.

Ego A, Prunet C, Blondel B, Kaminski M, Goffinet F, Zeitlin J. Courbes de croissance in utero ajustées et non ajustées adaptées à la population française. II – Comparaison à des courbes existantes et apport de l'ajustement. J Gynecol Obstet Biol Reprod (Paris) 2015 Sep 29.

Ego A, Prunet C, Lebreton E, Blondel B, Kaminski M, Goffinet F, Zeitlin J. Courbes de croissance in utero ajustées et non ajustées adaptées à la population française. I – Méthodes de construction. J Gynecol Obstet Biol Reprod (Paris). 2015 Sep 25.

Gardosi J. Fetal growth standards : individual and global perspectives. Lancet 2011a ; 377 : 1812–4.

Gardosi J. Clinical strategies for improving the detection of fetal growth restriction. Clin Perinatol 2011b ; 38 : 21–31.

Gardosi J, Chang A, Kalyan B, et al. Customised antenatal growth charts. Lancet 1992 ; 339 : 283–7.

Grangé G. Modalités de dépistage et de diagnostic du fœtus petit pour l'âge gestationnel. J Gynecol Obstet Biol Reprod 2013 ; 42(8) : 921–8 (Paris).

Hadlock FP, Harrist RB, Carpenter RJ, et al. Sonographic estimation of fetal weight. The value of femur length in addition to head and abdomen measurements. Radiology 1984 ; 150 : 535–40.

Jouannic JM, Grangé G, Goffinet F, et al. Validity of sonographic formulas for estimating fetal weight below 1,250 g : a series of 119 cases. Fetal Diagn Ther 2001 ; 16 : 254–8.

Kayem G, Grangé G, Bréart G, et al. Comparison of fundal height measurement and sonographically measured fetal abdominal circumference in the prediction of high and low birth weight at term. Ultrasound Obstet Gynecol 2009 ; 34 : 566–71.

Laurent AC, Blanc J, Grangé G. L'estomac est-il un critère de qualité majeur dans la coupe du périmètre abdominal ? Audit auprès de 3 opérateurs. J Gynecol Obstet Biol Reprod 2015 ; (Paris).

Massoud M, Duyme M, Fontanges M. Collège français d'échographie fœtale (CFEF), Combourieu D. Courbe d'estimation de poids fœtal 2014 par le Collège français d'échographie fœtale (CFEF). J Gynecol Obstet Biol Reprod 2015 ; (Paris).

Mongelli M, Ek S, Tambyrajia R. Screening for fetal growth restriction : a mathematical model of the effect of time interval and ultrasound error. Obstet Gynecol 1998 ; 92 : 908–12.

Papageorghiou AT, Ohuma EO, Altman DG, et al. International standards for fetal growth based on serial ultrasound measurements : the Fetal Growth Longitudinal Study of the INTERGROWTH-21st Project. Lancet 2014b ; 384(9946) : 869–79.

Salomon LJ, Duyme M, Crequat J, et al. French fetal biometry : reference equations and comparison with other charts. Ultrasound Obstet Gynecol 2006 ; 28 : 193–8.

Stirnemann JJ, Benoist G, Salomon LJ, et al. Optimal risk assessment of small-for-gestational-age fetuses using 31-34-week biometry in a low-risk population. Ultrasound Obstet Gynecol 2014 ; 43(3) : 311–6.

Chapitre 9

Placenta

La fonction du placenta ne s'apprécie pas par sa biométrie ou son aspect mais par les **Doppler** utérin et ombilical.

Les placentas prævia et accreta doivent être reconnus au 3e trimestre.
Au 2e trimestre, un placenta bas inséré sans métrorragies n'a pas d'intérêt clinique : il n'est signalé dans le compte rendu que s'il est recouvrant. Il recouvre alors l'orifice interne du col.

Le placenta au cours de la grossesse

Évolution

Au tout début de la grossesse, à 5 semaines d'aménorrhée (SA), c'est la couronne trophoblastique qui est visible dans l'endomètre utérin. À 6 SA, cette couronne trophoblastique contient la vésicule vitelline et l'embryon dont l'activité cardiaque commence à être visible. La couronne trophoblastique est homogène et hyperéchogène par rapport au myomètre. Le placenta commence sa latéralisation vers 9 SA. À 12 SA, la localisation est définitive. À 14 SA, la vésicule vitelline a disparu, et la membrane amniotique s'est accolée au chorion, faisant disparaître l'espace appelé cœlome externe (figures 9.1 et 9.2).

Pour aller plus loin

Le placenta est formé de l'association de plusieurs cotylédons d'origine fœtale ; chacun est constitué de la chambre inter-villeuse où la villosité baigne dans le sang maternel. Le sang maternel entre dans cette chambre inter-villeuse vers 12 SA. Auparavant, les cellules trophoblastiques obturent les artères spiralées et ne laissent passer qu'un transsudat. Ainsi, **l'ensemble du placenta est d'origine fœtale**, à l'intérieur duquel pénètre le **sang maternel** : **il est hémochorial**.

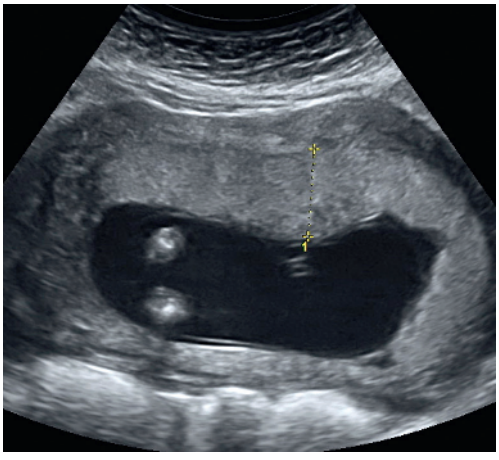

Figure 9.1. Aspect du placenta à 14 SA.



Figure 9.2. Placenta postérieur.

© 2016, Elsevier Masson SAS. Tous droits réservés

Le placenta comporte **une face fœtale et une face maternelle**. La face fœtale est appelée **plaque choriale** : à l'échographie, il s'agit d'un liseré échogène qui est la fusion de la membrane amniotique et du chorion. Cette plaque est fine, inframillimétrique ; le sang maternel est présent juste en dessous, dans la chambre inter-villeuse. La face maternelle du placenta est appelée **plaque basale**. Elle se distingue du myomètre plus facilement au 3e trimestre qu'au 2e trimestre en raison d'une échogénicité augmentant avec la durée de la grossesse. Il existe un important réseau veineux maternel visible en imagerie B, notamment en périphérie du placenta et en regard du ligament large maternel homolatéral. Au Doppler couleur, des flux artériels sont visibles dans le myomètre et sont les témoins de la présence d'anastomoses artérioveineuses sous-placentaires (figure 9.3).

L'épaisseur placentaire en fin de grossesse est de l'ordre de 3 à 4 cm ; il est plus fin en cas d'hydramnios en raison de son étalement provoqué par la distension utérine.

En cours de grossesse, notamment au 3e trimestre, il est fréquent d'observer l'apparition de calcifications, présentes essentiellement sur les plaques choriales et basales et sur les septas qui séparent les cotylédons (figure 9.4).

Pour aller plus loin

L'ancienne classification (de Grannum) en grades n'a pas d'intérêt clinique car elle n'est corrélée ni à la fonction placentaire, ni aux lésions histologiques que l'on peut observer à l'examen anatomopathologique. Elle n'a pas non plus de valeur prédictive intéressante sur une quelconque complication de la grossesse. Les Doppler sont bien plus pertinents.

Localisation

C'est au **3e trimestre** que l'on peut qualifier un placenta de « bas inséré », « marginal » ou « recouvrant ». La localisation placentaire au 2e trimestre n'a d'intérêt qu'en cas de métrorragies ou de placenta franchement recouvrant.

Le placenta est dit bas inséré lorsqu'il est inséré sur le segment inférieur, avec un petit côté des membranes inférieures à 10 mm selon les critères anatomopathologiques. À l'échographie, il convient de retenir que le placenta est bas inséré lorsque son bord inférieur est situé, au 3e trimestre, à moins de 5 cm de l'orifice interne (OI).

En cas de placenta **recouvrant**, toujours au 3e trimestre, la distance entre l'orifice interne, situé sous le placenta et le bord placentaire doit

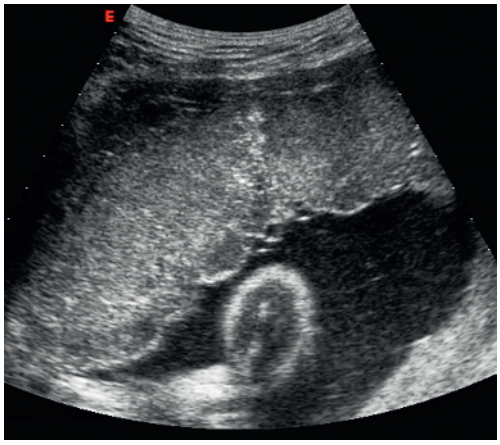

Figure 9.3. Aspect normal du placenta à 30 SA.

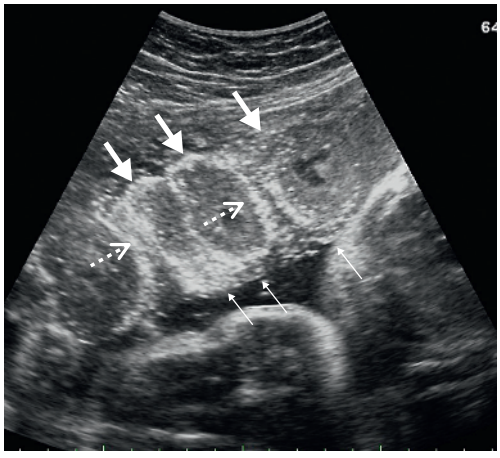

Figure 9.4. Placenta calcifié en fin de grossesse, au niveau des septums (⇢), de la plaque basale (➞) et de la plaque choriale (⟶).

être mesurée. Il convient alors de faire une échographie par voie vaginale avec des mouvements de compression du fond utérin afin d'essayer d'amener du liquide entre le myomètre et le placenta. Si cette manœuvre réussit, le placenta n'est pas adhérent à la paroi opposée à son insertion ; l'épaisseur du placenta accolé au myomètre opposé fait croire, à tort, à son caractère recouvrant. Il ne s'agit pas d'un placenta recouvrant mais d'un placenta **marginal** (figures 9.5 et 9.6).

Enfin, un placenta bas inséré au 3e trimestre de la grossesse doit faire rechercher une insertion vélamenteuse du cordon ou des vaisseaux prævia qui font craindre une hémorragie de Benckiser au moment de la rupture des membranes, indiquant une césarienne.

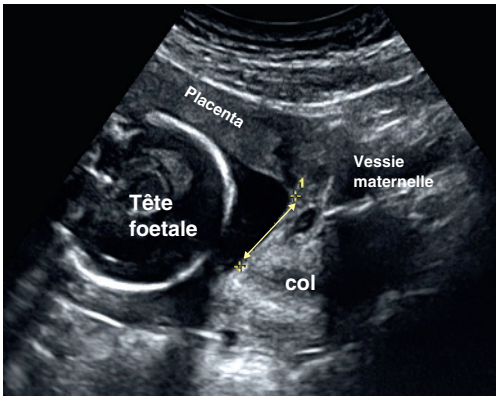

Figure 9.5. Mesure de la distance entre le bord inférieur du placenta et l'orifice interne du col pour un placenta bas inséré (coupe longitudinale).

Analyse de quelques images sans conséquence

Plusieurs images n'ont aucun intérêt en l'absence de signe associé : images anéchogènes sous-choriales, kystes et lacunes de différents aspects dans le placenta.

Image anéchogène sous-choriale

En début de grossesse, il peut exister un décollement des membranes à distance du placenta avec présence d'un hématome ; celui-ci est anéchogène puis rapidement échogène. En l'absence de saignement, il n'y a pas d'intérêt clinique à le signaler dans le compte rendu.

Ces hématomes sont moins fréquents aux 2e et 3e trimestres de la grossesse. À cette période, ils sont plus volontiers associés à des métrorragies et souvent le signe d'un placenta bas inséré (figures 9.7 et 9.8).

En cas de **métrorragies sur placenta bas inséré**, il convient de répéter les échographies car un hématome du pôle inférieur peut avoir une

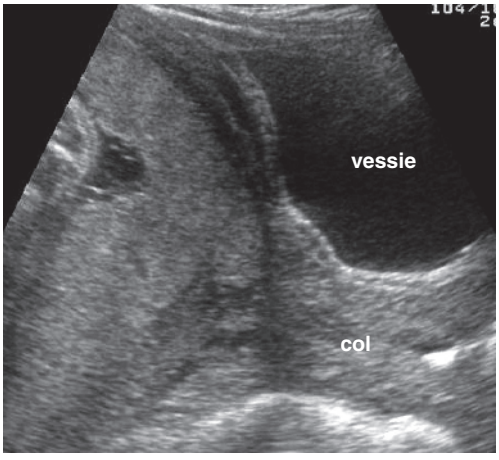

Figure 9.6. Placenta recouvrant sans signe d'accreta (coupe longitudinale).

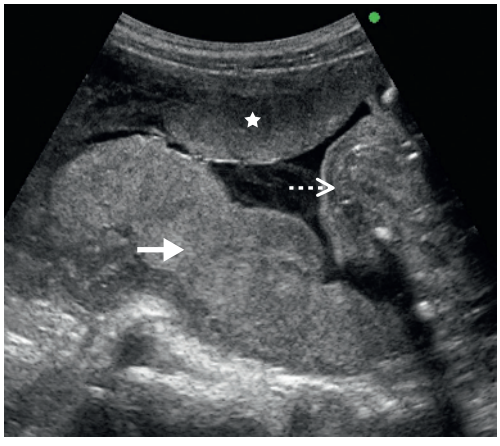

Figure 9.7. Hématome sous-chorial (★), placenta postérieur (⟶), fœtus (⇢).

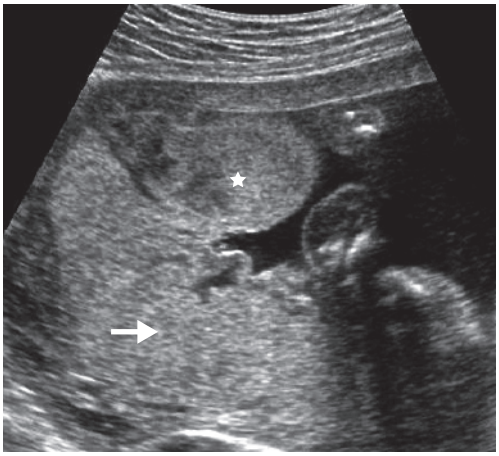

Figure 9.8. Hématome sous-chorial à 24 SA (★), placenta postérieur (⟶).

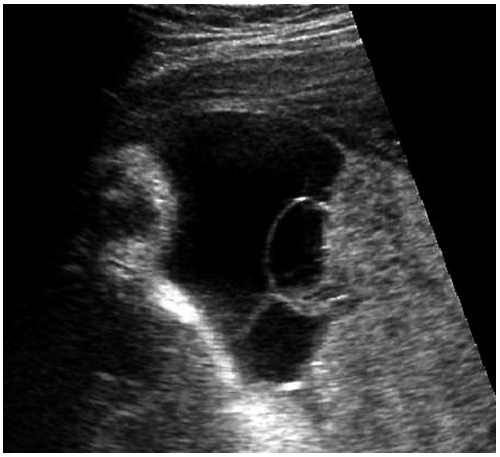

Figure 9.9. Kystes sous-choriaux bombant dans le liquide amniotique.

échogénicité proche de celle du placenta et donner un **aspect de placenta recouvrant**. Quand l'hématome est évacué, le diagnostic de placenta bas inséré non recouvrant peut être effectué et la césarienne évitée.

Kystes de la plaque choriale placentaire

Ces kystes se voient volontiers en deuxième partie de grossesse ; ils ont un aspect de bulles, parfois géantes, à la surface du placenta ; ils sont parfaitement anéchogènes, à paroi très fine, et à renforcement postérieur. Ils peuvent mesurer jusqu'à 10 cm et n'ont aucun impact clinique. Ils se voient aussi parfois dans la membrane qui sépare les deux œufs d'une grossesse gémellaire bichoriale (figure 9.9).

Lacunes placentaires, lacs sous-choriaux et cavernes

Il peut exister de volumineuses zones anéchogènes de forme variable et de contour irrégulier qui correspondent à des zones de régression villositaire et peuvent être animées d'un flux rapide artériel ou lent veineux. Quand elles sont animées d'un fin mouvement, l'imagerie B en l'absence de lissage temporel suffit pour les identifier mais parfois, elles sont mieux visibles en mode Doppler couleur avec une PRF (*Pulse Repetition Frequency*) très basse. Il s'agit alors de varices veineuses au sein du placenta et/ou du myomètre. Elles sont parfois douloureuses si elles se prolongent dans le ligament large maternel. Ces images anéchogènes intraplacentaires n'ont pas de caractère inquiétant. Elles peuvent avoir un aspect de caverne et peuvent être présentes sur toute l'épaisseur du placenta et limitées par la plaque choriale : ce sont les lacs sous-choriaux (figures 9.10 à 9.12).

Quand elles ont un aspect plutôt ovalaire avec un halo hyperéchogène, elles sont appelées lacunes et il s'agit plus vraisemblablement d'un infarctus localisé qui n'a pas plus de valeur clinique s'il est isolé.

Ces cavernes et lacunes n'ont pas d'impact sur la fonction placentaire.

Anomalies placentaires et membranaires

Ces anomalies sont de pronostic extrêmement variable.

Chorioangiome

Il s'agit d'un tératome fortement vascularisé intraplacentaire, qui a une échogénicité hétérogène différente du reste du placenta. Au Doppler couleur, une riche vascularisation est mise en évidence avec, au Doppler pulsé, une fréquence cardiaque correspondant à celle du fœtus. Cette tumeur peut se

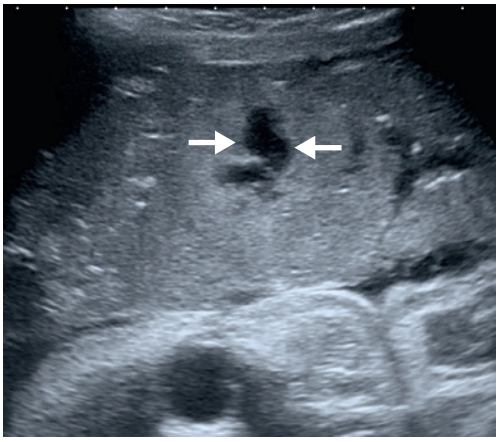

Figure 9.10. Lacune placentaire banale (⟶). Elle est souvent le siège d'un flux veineux très lent. Il existe un léger halo hyperéchogène.

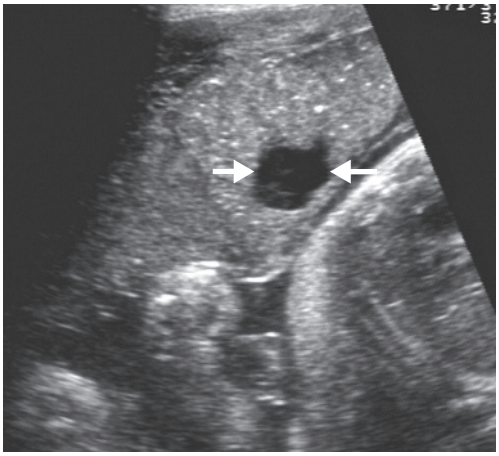

Figure 9.12. Autre aspect de lacune placentaire banale (⟶).

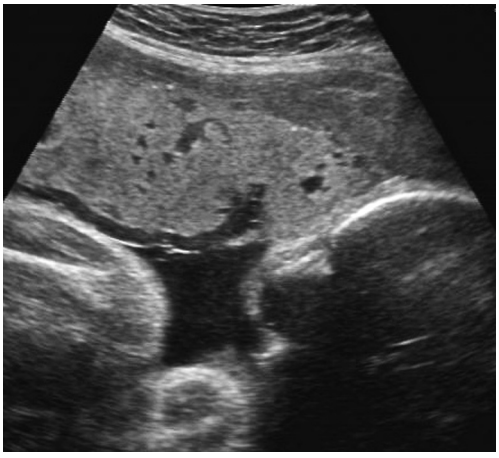

Figure 9.11. Autre aspect de lacune placentaire banale au 3e trimestre. Placenta antérieur.

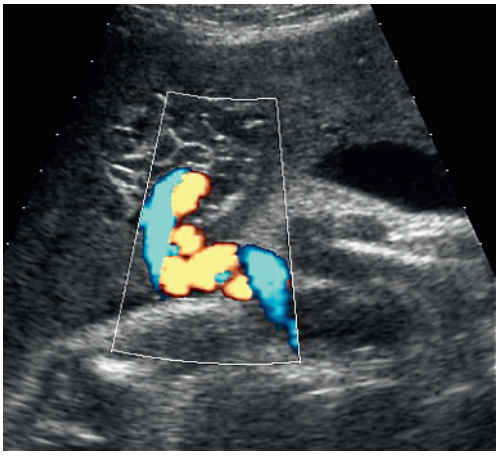

Figure 9.13. Chorioangiome placentaire. Il est richement vascularisé par le fœtus.

compliquer par un effet shunt artérioveineux fœtal avec insuffisance cardiaque et anasarque. L'évolution peut se faire aussi vers la stabilisation ou la régression (figures 9.13 et 9.14).

Môle hydatiforme

Il s'agit d'un diagnostic du 1er trimestre de la grossesse.

En cas de **môle complète**, l'embryon n'est pas visible et le placenta a un aspect multikystique caractéristique. Il peut s'y associer de volumineux kystes ovariens bilatéraux avec un épanchement péritonéal comparable à ce qui est observé en cas d'hyperstimulation ovarienne. Cliniquement, la patiente a souvent été alertée par des métrorragies et des signes sympathiques de grossesse importants. Cette môle est plus fréquente dans la population asiatique. La dégénérescence vers une tumeur trophoblastique gestationnelle est possible, nécessitant une prise en charge précoce et soutenue.

La **môle partielle ou embryonnée** correspond à une triploïdie (69 chromosomes). L'embryon est le plus souvent présent avec une activité

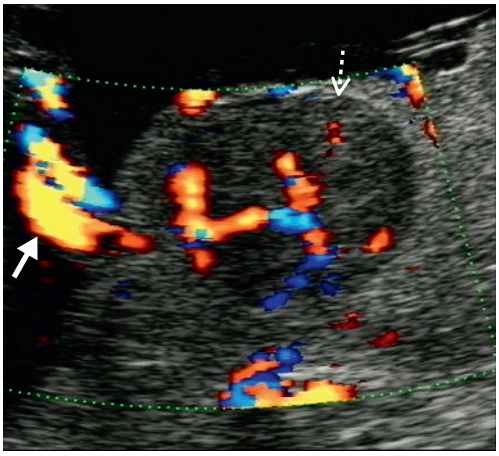

Figure 9.14. Chorioangiome placentaire (⇢ richement vascularisé au Doppler couleur), à la base du cordon (➞).

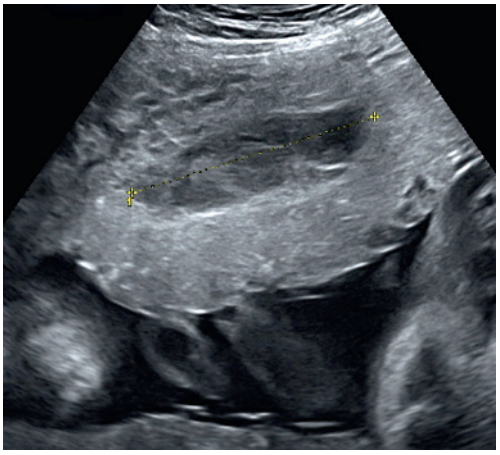

Figure 9.15. Hématome rétroplacentaire. Il est encore hypoéchogène.

cardiaque, mais présente un retard de croissance intra-utérin (RCIU) sévère. Il existe une hyperplasie focalisée du trophoblaste. L'évolution spontanée se fait vers une fausse couche ou un syndrome polymalformatif, très exceptionnellement vers une tumeur trophoblastique gestationnelle.

Il existe parfois des placentas présentant quelques kystes intraparenchymateux pouvant ressembler à une môle mais s'ils sont peu nombreux, sans anomalie fœtale, il n'y a pas lieu de pousser les investigations ni de le signaler dans le compte rendu.

Dysplasie mésenchymateuse placentaire

La dysplasie mésenchymateuse placentaire est caractérisée par un épaississement placentaire avec la présence de nombreux kystes. Ces modifications placentaires coexistent généralement avec un fœtus sans anomalie malformative et avec un caryotype normal. Cette dysplasie parenchymateuse placentaire s'associe parfois à des accouchements prématurés, un retard de croissance intra-utérin. Dans certains cas, cette pathologie est liée à un syndrome de Wiedemann-Beckwith.

Hématome rétroplacentaire

Le diagnostic d'hématome rétroplacentaire est clinique et ne nécessite pas d'échographie; il associe classiquement un utérus de bois, des métrorragies, des anomalies du rythme cardiaque fœtal, dans un cadre de maladie vasculaire placentaire. Il s'agit d'une urgence obstétricale nécessitant l'extraction fœtale rapide par césarienne si nécessaire (figure 9.15).

Parfois, un tableau plus fruste et moins spectaculaire est possible. La visualisation de l'hématome rétroplacentaire, qui est alors de surface plus limitée, se fait à l'échographie. Dans un premier temps, il est anéchogène, refoulant le placenta; puis sa coagulation entraîne une échogénicité comparable à celle du placenta rendant le diagnostic échographique très difficile (vidéo 9.1).

Syndrome des brides amniotiques

Il s'agit d'une rupture de la continuité de l'amnios avec accolement de celui-ci au fœtus. Il implique des malformations fœtales, notamment des extrémités, de la boîte crânienne ou du tronc. Le fœtus est accroché par sa malformation à la bride amniotique. La mobilité du fœtus permet d'objectiver cette attache (figures 9.16 et 9.17).

L'emploi du terme «bride amniotique» dans un compte rendu échographique implique une malformation fœtale. Il peut s'agir d'une striction annulaire d'un membre ou d'un segment de membre avec un œdème sous-jacent, ou d'un aspect de non-fermeture du tube neural, c'est-à-dire une exencéphalie; il peut encore ressembler à un laparoschisis ou une célosomie.

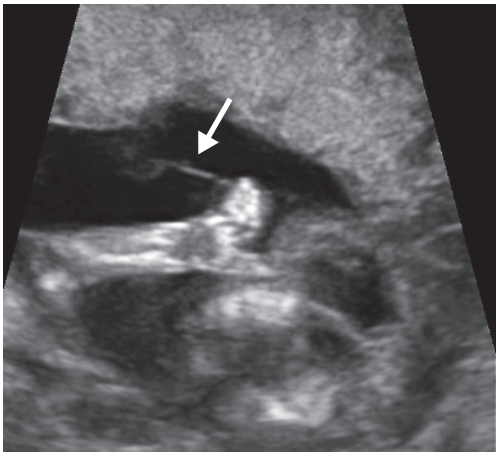

Figure 9.16. Syndrome des brides au 1er trimestre. Malposition de la main et amputation de doigts. La bride est adhérente à la main.



Figure 9.17. Séquence des brides amniotiques. Encéphalocèle pariétale à 11 SA.

Synéchies ou cloisons utérines

Les synéchies, qui peuvent former de véritables cloisons dans la cavité utérine, sont sans conséquence.

Placenta circumvalle

Il donne un aspect de bord placentaire recourbé dans la cavité amniotique car les membranes sont insérées en dedans de la surface placentaire en raison d'une plaque basale plus petite que la plaque choriale. Il est sans conséquence (figure 9.18).

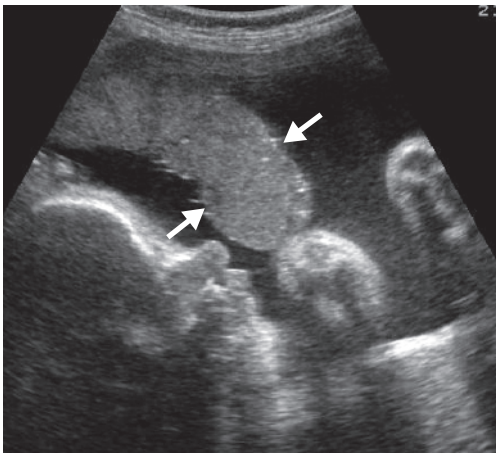

Figure 9.18. Placenta circumvalle. Le placenta semble décollé.

Placenta à masses multiples

Il est appelé bipartita quand il existe deux masses. Les cotylédons sont reliés par des vaisseaux vélamenteux, qui doivent être bien étudiés car, s'ils sont à proximité de l'orifice interne, une voie basse est contre-indiquée en raison du risque d'hémorragie de Benckiser (figures 9.19 à 9.21), (vidéo 9.2).

Grossesse extramembraneuse

En cas de rupture précoce de la membrane amniotique, la grossesse est extramembraneuse puisque la membrane amniotique ne s'est pas développée et que l'œuf est limité à la plaque choriale autour du cordon. L'évacuation du liquide amniotique est possible par le col. Le diagnostic est souvent fait vers 18 ou 20 SA, date à laquelle la patiente signale une perte de liquide. Le pronostic est sombre.

Cordon ombilical

Le cordon ombilical comporte deux artères et une veine, emballées dans la gelée dite de Wharton. Limité par la plaque choriale et la membrane amniotique, il a un aspect torsadé et les différentes anses sont visibles dans le liquide amniotique.

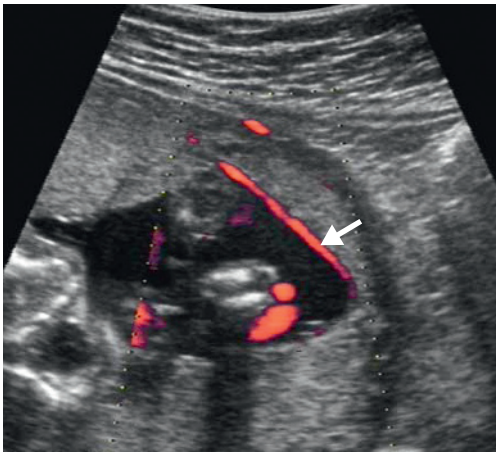

Figure 9.19. Placenta bipartita : antérieur et postérieur, avec le vaisseau reliant les deux parties (➞).

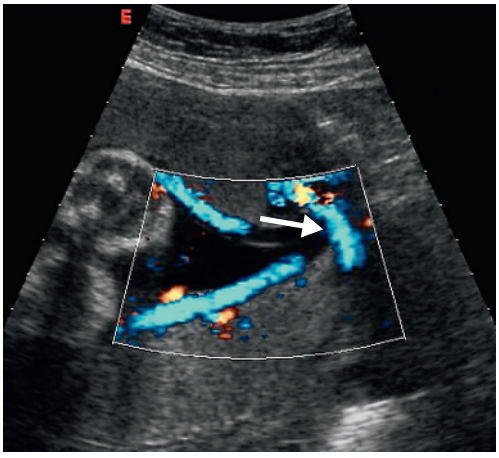

Figure 9.20. Placenta bipartita : antérieur et postérieur, avec le vaisseau reliant les deux parties (➞).

Artère ombilicale unique

L'artère ombilicale unique (AOU) est fréquente, concernant presque 1 % des grossesses. Elle n'a pas de caractère inquiétant si elle est isolée mais elle est souvent rencontrée lorsque d'autres malformations sont mises en évidence. On a donc pu croire à tort qu'elle était un signe d'appel.

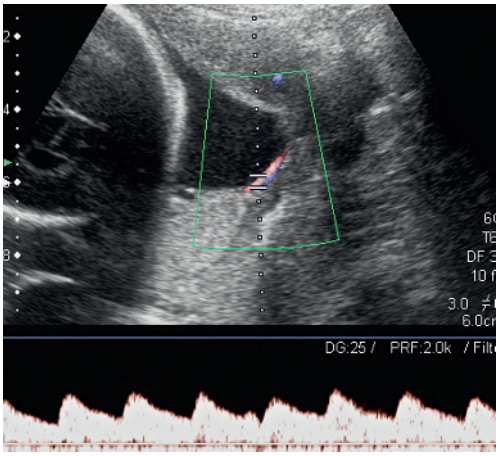

Figure 9.21. Placenta bipartita. Vaisseau fœtal en regard de l'orifice interne du col. Coupe longitudinale sus-pubienne.

Même si l'opérateur signale cette particularité, elle ne représente pas un point d'appel pour une anomalie chromosomique ou une maladie génétique à elle seule.

L'AOU n'est pas non plus associée à un risque de RCIU. Toutes les études d'envergure rapportant des associations pathologiques omettent de préciser si l'AOU était le point d'appel ou si la pathologie associée a conduit au diagnostic d'AOU. Ceci est un biais important pour pouvoir conclure à une association causale (figures 9.22 et 9.23).

Images kystiques du cordon

Comme pour le placenta, il peut exister des kystes parfaitement anéchogènes à la surface du cordon. De façon isolée, ils n'entrent pas non plus dans les points d'appel d'anomalies plus complexes.

Nœuds et circulaires

Les nœuds du cordon et les circulaires du cordon autour du cou fœtal n'ont pas d'intérêt

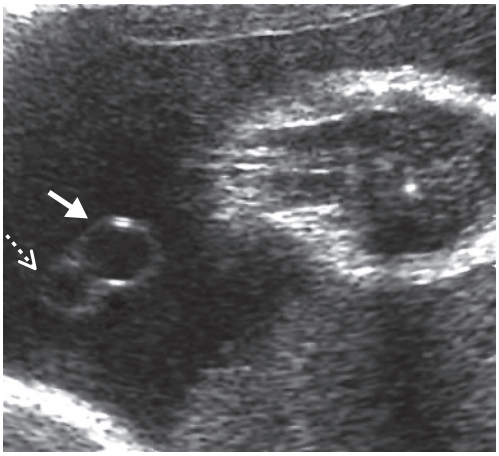

Figure 9.22. Artère ombilicale unique (⇢) au niveau du cordon ombilical. La veine est plus volumineuse (→).

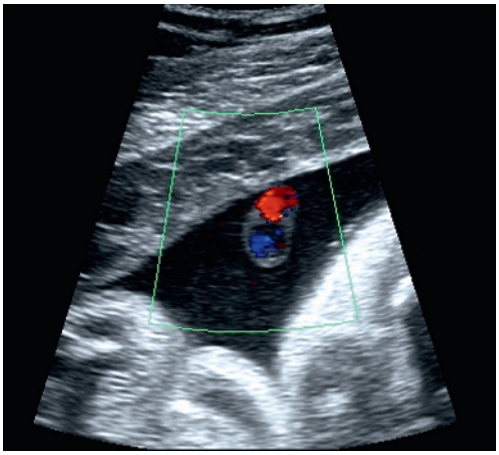

Figure 9.23. Artère ombilicale unique isolée. C'est une variante de la normale.

diagnostique ni pronostique (vidéo 9.4). Ils ne constituent pas une contre-indication aux versions par manœuvre externe. En effet, la littérature montre l'importance des faux positifs et des faux négatifs lors de la recherche de ces particularités, auxquelles il convient donc de ne pas s'intéresser.

Insertion vélamenteuse ou marginale

L'insertion vélamenteuse ou marginale du cordon doit attirer l'attention en raison du risque d'hémorragie de Benckiser si elle se situe à proximité de l'orifice interne (figures 9.24 et 9.25).

Cordon court ou *body-stalk syndrome*

Cf. Célosomie.

Encadré 9.1

Question d'évaluation et de synthèse

Quel critère morphologique est prédictif de la fonction placentaire ?

La fonction placentaire est évaluée au moyen des Doppler utérins et fœtaux. C'est donc une question piège. L'évaluation de la cartographie vasculaire par le Doppler couleur pourrait néanmoins avoir un intérêt.

Placenta accreta

L'incidence du placenta accreta a augmenté en raison de la fréquence accrue des césariennes dans tous les pays. La nécessité du diagnostic anténatal se justifie par le risque d'une hémorragie du post-partum immédiat qui est d'autant plus catastrophique qu'inattendue. En sorte que si les grossesses sur placenta accreta peuvent être identifiées avant l'accouchement, les événements peuvent être préparés et planifiés, et la perte sanguine minimisée.

Dans ce chapitre, le mot accreta recouvre les **increta** et les **percreta**. En effet, ces trois entités ne peuvent guère être distinguées à l'échographie, même si parfois certaines images orientent vers une gravité importante.

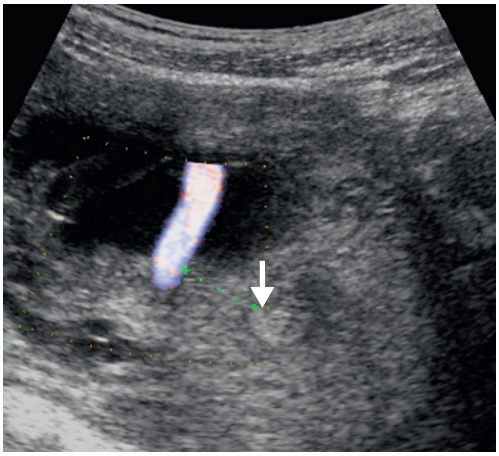

Figure 9.24. Insertion vélamenteuse du cordon à proximité de l'OI du col (⟶) sur une coupe transversale sus-pubienne. Placenta bas inséré (vidéo 9.3).

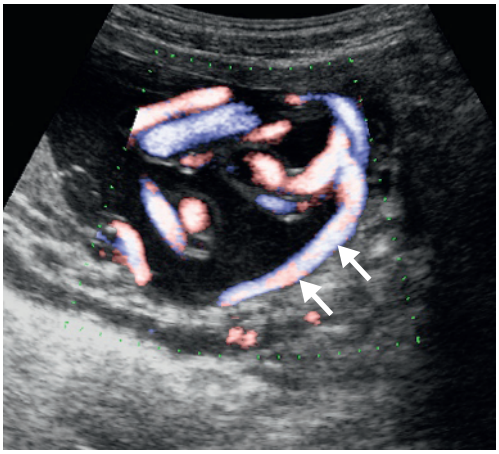

Figure 9.25. Vaisseau vélamenteux prævia sur une coupe transversale sus-pubienne. Risque d'hémorragie de Benckiser.

Premier trimestre

Au 1er trimestre, le placenta accreta peut conduire à une hémorragie massive au cours d'un curetage.

Échographiquement, la localisation normale d'une grossesse jeune est le fond utérin. Moins fréquemment, elle se loge au niveau de l'isthme. Dans ces deux cas, le myomètre est bien visible sur toutes ses faces. Mais pour un antécédent d'hystérotomie, il est possible de mettre en évidence la présence de trophoblaste au contact de la cicatrice. Dans ces cas-là, soit le myomètre est toujours visible avec une épaisseur normale, ce qui est rassurant, soit la grossesse se trouve dans la cicatrice avec disparition de l'épaisseur normale du myomètre, et la grossesse peut évoluer vers un placenta accreta (figures 9.26 et 9.27).

Les grossesses nichées dans la cicatrice de césarienne sont traitées, au premier trimestre de la grossesse, par des injections *in situ* de méthotrexate, permettant la régression de celle-ci. Dans la littérature, la discussion porte donc sur le pronostic obstétrical des grossesses suivantes.

Deuxième et troisième trimestres

À l'échographie, en cas d'antécédent de césarienne, les placentas **antérieurs** et les placentas **prævia** doivent être examinés avec attention. Les patientes doivent être vues vessie pleine car la paroi postérieure de la vessie doit être étudiée (figure 9.28).

Lacunes placentaires

Les lacunes donnent un aspect mité au placenta, appelé aussi en carte de géographie. Elles sont souvent le siège d'un flux turbulent bien visible aux Doppler couleur et énergie. Elles apparaissent régulières, le plus souvent linéaires plutôt qu'arrondies. Mal limités, les bords ne sont pas échogènes.

Bien que l'origine des lacunes placentaires ne soit pas connue, celles-ci ont une bonne valeur prédictive pour un placenta accreta avec une sensibilité de 80 % entre 15 et 20 SA et de plus de 90 % entre 15 et 40 SA. Il existe une relation directe entre le nombre de lacunes et la probabilité de placenta accreta (vidéo 9.5).

Des lacunes veineuses sont souvent visibles dans des placentas normaux, mais elles sont plutôt de forme arrondie avec des bords bien limités. Elles sont localisées le plus souvent en périphérie du placenta et/ou dans le myomètre ou les annexes. Elles ont un halo hyperéchogène. Il s'agit de véritables varices veineuses.

Les deux types de lacunes sont donc bien différents et ne doivent pas être confondus.

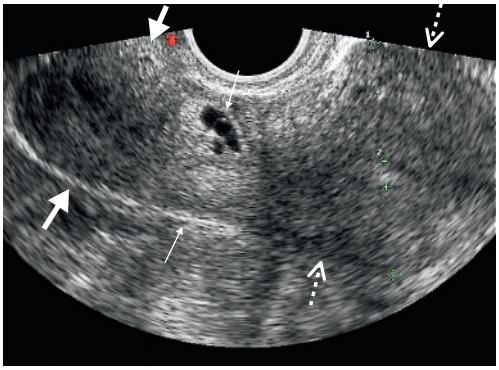

Figure 9.26. Grossesse sur une cicatrice d'hystérotomie. Coupe longitudinale sur un placenta antéversé par voie endocavitaire. Col (➡); isthme (⟶); corps utérin (⋯≫).

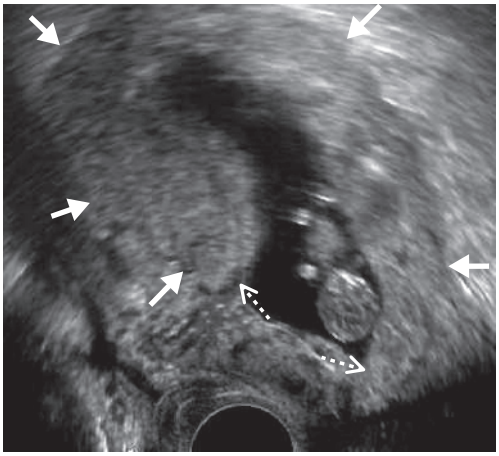

Figure 9.27. Grossesse implantée dans une déhiscence utérine. Le myomètre est absent sur une importante largeur (⋯≫). Utérus (➡).

Paroi de la vessie

La ligne entre la vessie et le myomètre est normalement bien visible. Elle est constituée du segment inférieur du myomètre, qui est hypoéchogène, et d'une ligne hyperéchogène représentant la paroi de la vessie. En cas de placenta accreta, une interruption de ces lignes est observée ou même un bombement dans la vessie en faveur d'un percreta. Cette interruption est souvent le siège d'un réseau vasculaire important. Pourtant, le diagnostic différentiel est parfois difficile car les patientes qui

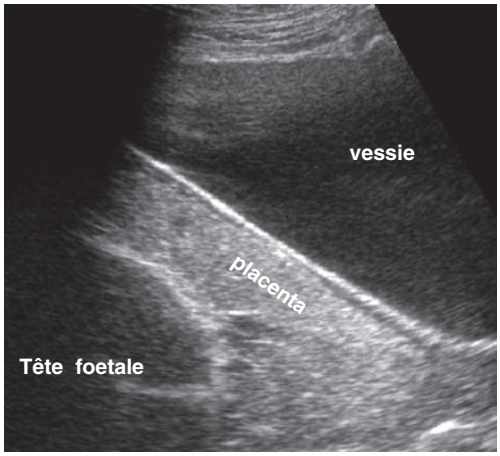

Figure 9.28. Placenta recouvrant sur une coupe sagittale. Aucun signe d'accreta.

ont déjà eu une césarienne développent une vascularisation dans l'espace entre le myomètre et la vessie. Cette veine peut alors bomber sur la paroi antérieure de la vessie, sans pour autant dénoter une pathologie (figure 9.29). Il convient aussi de rechercher la bonne mobilité de la vessie sur l'utérus en complétant l'échographie après miction.

Épaisseur du myomètre

Chez les patientes ayant un antécédent d'hystérotomie, un myomètre inférieur à 1 mm en regard du placenta est fortement prédictif d'un placenta accreta.

L'analyse de la paroi postérieure de la vessie et du myomètre doit se faire le plus possible à l'horizontale sur l'écran, c'est-à-dire avec des ultrasons dont la direction est perpendiculaire à cette paroi. En effet, lorsque la vessie n'est pas totalement en réplétion, le segment inférieur est spontanément vertical sur l'écran. Les images ne sont alors pas interprétables.

Doppler couleur et énergie

Les Doppler couleur et énergie permettent d'authentifier la présence de flux dans les lacunes. De vraies lacunes vasculaires peuvent ainsi être différenciées de zones infarcies (figure 9.30).

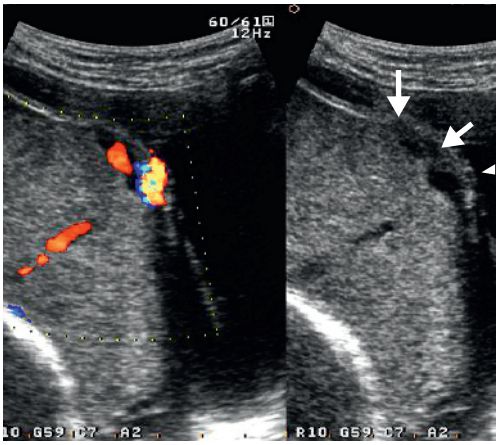

Figure 9.29. Placenta percreta avec bombement de la vessie (➞).
Les lacunes sont vascularisées. Disparition du liseré hypoéchogène rétrovésical (vidéo 9.5).

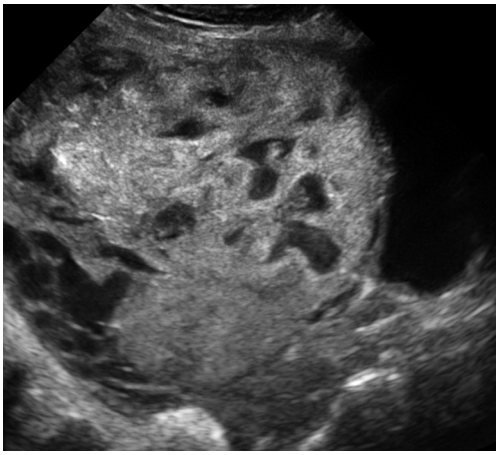

Figure 9.30. Aspect postopératoire d'un placenta percreta laissé *in situ*. Coupe longitudinale.

Enfin, le Doppler couleur ou énergie permet de quantifier la vascularisation pelvienne, estimer le volume des paquets veineux. L'IRM pourra identifier le trajet de l'artère nourricière plus facilement que l'échographie.

Les lacunes avec l'aspect mité du placenta, la disparition du myomètre et le bombement dans la vessie sont les signes à mettre en évidence.

Compléments en ligne

Des compléments numériques sont associés à ce chapitre (vidéos, QCM interactifs). Ils sont signalés dans le texte par un picto.

Pour voir ces compléments, connectez-vous sur http://www.em-consulte/e-complement/474891 et suivez les instructions.

Vidéo 9.1. Hématome rétroplacentaire.

Vidéo 9.2. Coupes axiales sus-pubiennes de l'utérus montrant un vaisseau vélamenteux à proximité du col.

Vidéo 9.3. Vaisseau vélamenteux à proximité du col sur une coupe longitudinale.

Vidéo 9.4. Circulaire du cordon à 25 SA.

Vidéo 9.5. Placenta d'aspect normal.

Vidéo 9.6. Placenta percreta.

QCM 18.

QCM 48.

QCM 58.

Références

Abramowicz JS, Sheiner E. Ultrasound of the placenta: a systematic approach. Part I : Imaging. Placenta 2008 ; 29:225–40.

Comstock CH. Antenatal diagnosis of placenta accreta: a review. Ultrasound Obstet Gynecol 2005 ; 26:89–96.

D'Antonio F, Iacovella C, Bhide A. Prenatal identification of invasive placentation using ultrasound: systematic review and meta-analysis. Ultrasound Obstet Gynecol 2013 ; 42(5):509–17.

Héquet D, Ricbourg A, Sebbag D, et al. Placenta accreta: screening, management and complications. Gynecol Obstet Fertil 2013 ; 41(1):31–7.

Jauniaux E, Campbell S. Ultrasonographic assessment of placental abnormalities. Am J Obstet Gynecol 1990 ; 163:1650–8.

Jauniaux E, Van Oppenraaij RH, Burton GJ. Obstetric outcome after early placental complications. Curr Opin Obstet Gynecol 2010 ; 22:452–7.

Kayem G, Deneux-Tharaux C, Sentilhes L, et al. PACCRETA: clinical situations at high risk of placenta ACCRETA/percreta: impact of diagnostic

methods and management on maternal morbidity. Acta Obstet Gynecol Scand 2013 ; 92(4):476–82.
Sentilhes L, Kayem G, Ambroselli C, et al. Placenta accreta : fréquence, dépistage prénatal, prise en charge. Presse Med 2010 ; 39:765–77.
Tsatsaris V, Malassiné A, Fournier T, et al. Placenta humain. EMC. . , Elsevier Masson SAS ; 2006. Obstétrique, 5-005-A 10.

Chapitre 10

Liquide amniotique

Rôle du liquide amniotique

Le liquide amniotique (LA) est doté de plusieurs fonctions :

- il constitue une zone de protection pour le fœtus ;
- il a un intérêt pour le développement musculosquelettique fœtal car il permet les mouvements *in utero* ;
- il a une fonction antibactérienne ;
- il a un rôle trophique car il contient des facteurs de croissance, permettant ainsi le développement des poumons mais aussi du tube digestif ;
- enfin, il est un support d'information dans le déterminisme de la parturition.

Origine et quantité du liquide amniotique

Généralités

Avant 18 semaines d'aménorrhée (SA), la présence de liquide amniotique est essentiellement liée à la production transmembranaire et de la peau fœtale.

Après 18 SA, le liquide amniotique a une origine essentiellement urinaire et dans une moindre mesure pulmonaire. Son élimination est digestive, transplacentaire et pulmonaire.

La quantité de liquide amniotique est croissante jusqu'à 32 SA, pour atteindre un plateau, puis diminuer vers 37 SA. Il existe une franche diminution du liquide à partir de 39 SA. À son maximum, la quantité de liquide atteint en moyenne presque 1 L. De façon normale, la quantité de liquide est alors de 600 mL à 1,4 L.

La diurèse fœtale augmente régulièrement en cours de grossesse pour atteindre environ 30 mL/h à terme, ce qui représente, quotidiennement, presque 30 % du poids du corps.

La corrélation entre la quantité de liquide exacte et les mesures échographiques possibles est mauvaise.

Mesure échographique de la quantité de liquide

Il existe **trois façons** de mesurer la quantité de liquide à l'échographie (figure 10.1).

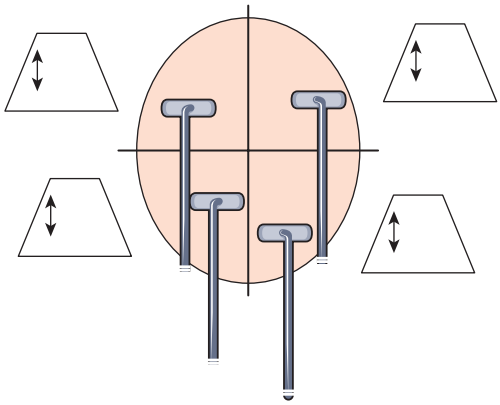

Figure 10.1. Index amniotique de Phelan.

© 2016, Elsevier Masson SAS. Tous droits réservés

Index amniotique

La 1re façon de mesurer la quantité de liquide amniotique est l'**index amniotique (IA) de Phelan** (figure 10.1) qui date de 1987. Il convient de séparer le volume utérin en quatre quadrants égaux. La sonde d'échographie positionnée verticalement dans chaque quadrant recherche la plus grande citerne. Celle-ci est mesurée en **centimètres** et les quatre mesures sont additionnées. Le plus fréquemment, un des quatre quadrants ne contient pas de liquide amniotique. Pour ne pas confondre une citerne de liquide amniotique avec le cordon, il convient d'utiliser le Doppler couleur en cas de doute. De façon générale, il convient, une fois que cette mesure est faite, de recommencer rapidement la mesure car il est fréquent que les citernes de liquide amniotique se déplacent au gré des mouvements fœtaux. Il est donc possible d'exagérer la mesure si l'examen a été trop long. Le fait de répéter rapidement l'analyse des images permet de vérifier que les citernes mesurées sont toujours présentes là où elles ont été mesurées. En raison de la variabilité inter-observateur, il est préférable de faire toujours appel au même opérateur pour une patiente donnée lorsque les examens sont répétés (figure 10.2).

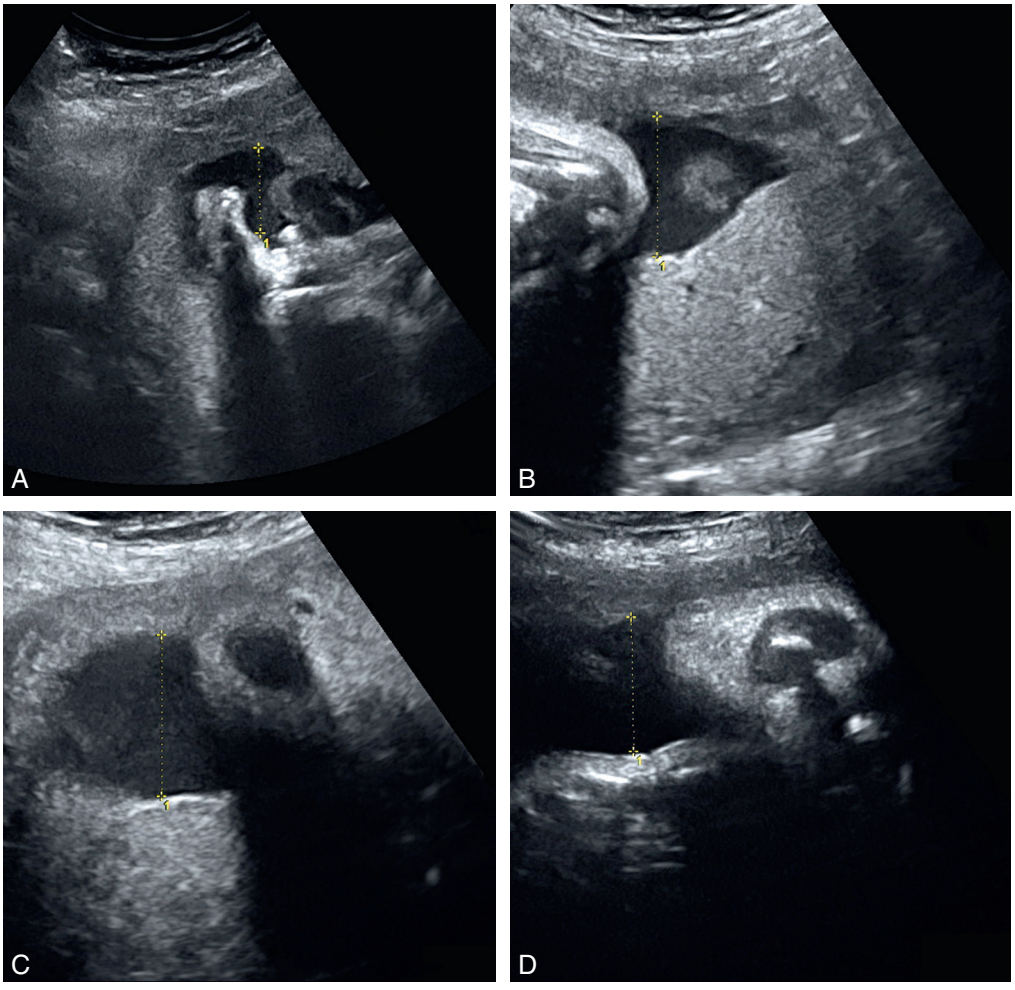

Figure 10.2. A à D. Mesure de la quantité de liquide amniotique par la technique des quatre quadrants. La plus grande citerne est mesurée dans chacun.

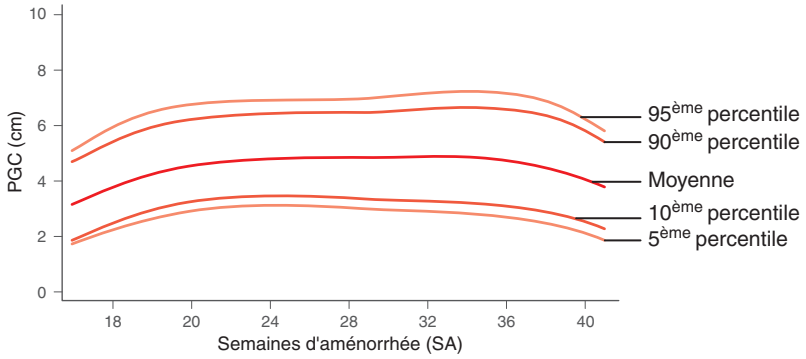

Figure 10.3. Mesure de la plus grande citerne (PGC) en centimètres.

Bien que le volume de liquide amniotique évolue avec le terme, l'index permet d'en définir la quantité :
- absence complète de liquide : anamnios ;
- moins de 5 cm : oligoamnios ;
- de 5 à 8 cm : liquide peu abondant ;
- de 8 à 18 cm : volume normal ;
- plus de 18 cm : excès de liquide amniotique ;
- de 25 cm ou plus : hydramnios.

La plus grande citerne

C'est la mesure de la plus grande citerne (PGC) en centimètres. Elle peut être mesurée sur une coupe sagittale ou transversale (figure 10.3) :
- moins de 1 cm : oligoamnios sévère ;
- entre 1 et 2 cm : oligoamnios modéré ;
- entre 2 et 8 cm : normal ;
- à partir 8 cm : hydramnios.

Pour les opérateurs entraînés

Enfin, il a été montré que pour les opérateurs entraînés, **aucune mesure** n'est nécessaire pour qualifier correctement la quantité de liquide amniotique.

Pour aller plus loin

Il arrive qu'au 3e trimestre de la grossesse, le liquide amniotique apparaisse hyperéchogène : cette échogénicité n'a aucun caractère pathologique. La veine ombilicale apparaît anéchogène et le cordon baigne dans un liquide animé de mouvements plus ou moins importants bien plus échogènes. Au moment de la rupture des membranes, le liquide est clair (vidéo 10.1).

Oligoamnios

Généralités

Plusieurs études rapportent, en fin de grossesse, une association significative entre la présence d'un oligoamnios et la survenue d'une issue défavorable.

La rupture prématurée des membranes (RPM) ne devrait pas figurer parmi les étiologies de l'oligoamnios car la cause est extrinsèque.

L'oligoamnios est souvent associé à un retard de croissance intra-utérin (RCIU) ; il pourrait être le signe d'une hypoxie relative avec insuffisance rénale fonctionnelle.

Ce serait la faible perfusion placentaire qui entraînerait un oligoamnios. En effet, pour les pré-éclampsies et les termes dépassés, les Doppler maternels et fœtaux sont corrélés à l'index amniotique (figure 10.4) évoluant vers l'insuffisance cardiaque et la baisse de la diurèse fœtale.

Étiologie

L'amniocentèse est parfois proposée.

Il n'y a pas de traitement curatif pour l'oligoamnios en dehors de l'hydratation maternelle pour les patientes déshydratées (tableau 10.1).

Liquide amniotique et développement pulmonaire

Les liens entre liquide amniotique et développement pulmonaire sont étroits.

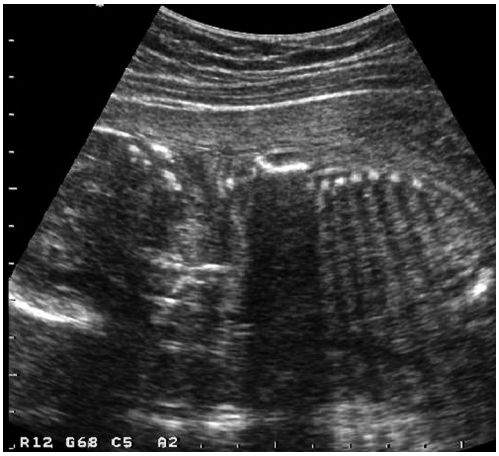

Figure 10.4. Fœtus à 20 SA en anamnios. Grossesse extramembraneuse.

Tableau 10.1. Étiologie de l'oligoamnios.

Anomalies maternelles	Hypovolémie Pré-éclampsie Prise de toxiques : anti-inflammatoires non stéroïdiens, inhibiteurs de l'angiotensine 2, inhibiteurs de l'enzyme de conversion
Origines fœtales	Retard de croissance intra-utérin Post-maturité Anomalies fœtales urologiques et rénales : – dysplasie rénale bilatérale – polykystose rénale de type autosomique récessif – valve de l'urètre postérieure ou agénésie urétrale aboutissant à une séquence de Prune Belly – agénésie rénale bilatérale, appelée syndrome de Potter – certaines anasarques par défaillance cardiaque
Étiologies idiopathiques	

L'absence de mouvements thoraciques, l'oligoamnios ou la rupture des membranes peuvent être la cause d'une **hypoplasie pulmonaire** avec détresse respiratoire néonatale.

Il existe un lien étroit entre l'âge gestationnel à la rupture des membranes et le risque d'hypoplasie pulmonaire. Cliniquement, pour la patiente enceinte, la rupture des membranes est peu symptomatique avant 18 SA. Une patiente ayant rompu les membranes au 1er trimestre de la grossesse ne va souvent s'inquiéter que vers 19 ou 20 SA quand la fonction urinaire fœtale est suffisante pour que le liquide amniotique puisse être extériorisé régulièrement. Il n'existe pas dans la littérature de chiffres précis sur le risque d'hypoplasie pulmonaire en fonction de l'âge gestationnel à la rupture. Une grossesse évoluant après une RPM au premier trimestre s'appelle une grossesse extramembraneuse.

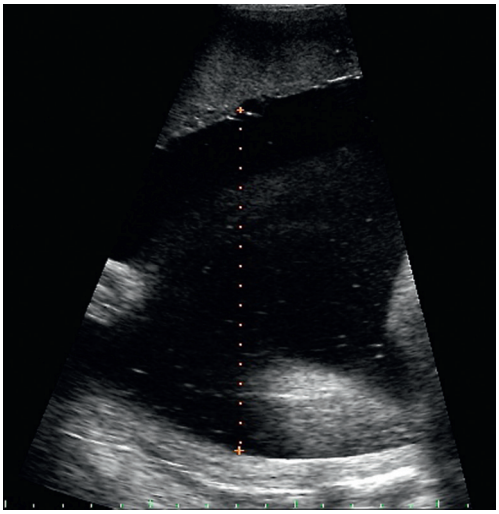

Figure 10.5. Hydramnios. Grande citerne de 12 cm.

Hydramnios

Généralités

La fréquence de l'hydramnios est estimée à environ 1 % pour une PGC ≥ à 10 cm (figure 10.5).

L'hydramnios peut être aigu, de survenue brutale ou chronique. Il peut se compliquer d'un accouchement prématuré, en raison de la distension utérine, ainsi que d'une dyspnée. Les patientes décrivent souvent une orthopnée.

Il se définit par une quantité de liquide supérieure à 2 litres. La définition échographique est variable suivant les équipes, certaines utilisant une plus grande citerne supérieure à 8 cm ou un index amniotique supérieur à 21. Il paraît plus correct de prendre une plus grande citerne supérieure à 10 cm ou un index amniotique supérieur ou égal à 25. Le taux d'anomalies retrouvées augmente avec l'importance de l'hydramnios. Beaucoup d'excès de liquide sont liés à des macrosomies fœtales et/ou des diabètes.

Étiologie

Bilan et traitement

Bilan

Le bilan comporte une échographie à la recherche de signes inhabituels. Par exemple, un syndrome de Prader-Willi peut être évoqué devant l'association d'un hydramnios et d'un retard de croissance intra-utérin à caryotype normal. Il s'y associe une rareté des mouvements fœtaux.

Chez la mère, il convient de prescrire une glycémie, la recherche d'agglutinines irrégulières, des sérologies virales : cytomégalovirus (CMV) et parvovirus. Un examen neuromusculaire est indispensable à la recherche, entre autres, d'une myasthénie ou d'une maladie de Steinert.

L'amniocentèse est souvent proposée. Dans le liquide amniotique, le caryotype est analysé, ainsi que la biochimie avec les protéines, le chlore et le sodium. Des mutations peuvent être recherchées comme pour la maladie Steinert ou le syndrome de Prader-Willi. La *Polymerase Chain Reaction* (PCR) peut mettre en évidence les virus (tableau 10.2).

Traitement

Le traitement de l'hydramnios est indispensable en cas de menace d'accouchement prématuré. Un traitement étiologique doit d'abord être envisagé comme l'évacuation d'un épanchement thoracique compressif ou une transfusion *in utero* en cas d'anasarque sur anémie fœtale.

L'amniodrainage se fait à l'aiguille, à distance du placenta. Idéalement il faut piquer dans la moitié inférieure de l'utérus en orientant l'aiguille vers le haut pour qu'une fois l'amniodrainage effectué (1 000 à 2 000 mL) l'aiguille ait pu suivre le mouvement de rétraction de l'utérus vers le bas. Habituellement, ce geste se fait sous tocolyse IV.

En cas de menace de menace de fausse couche tardive et/ou de syndrome de Bartter, un anti-inflammatoire de type indométacine peut être employé.

Compléments en ligne

Des compléments numériques sont associés à ce chapitre (vidéo, QCM interactif). Ils sont signalés dans le texte par un picto.

Tableau 10.2. Étiologie de l'hydramnios.

Les causes maternelles	Un régime hypercalorique hyperglucidique Le diabète L'allo-immunisation Rhésus
Les causes fœtales	L'anomalie chromosomique à échographie morphologique normale est rare mais possible. Les polyuries fœtales primitives : – le syndrome de Bartter – le syndrome néphrotique
Les insuffisances cardiaques	Elles expliquent notamment l'hydramnios en cas d'atteinte virale ou de shunt artérioveineux comme dans certains tératomes, l'anévrisme de la veine de Galien ou les tumeurs placentaires
Les défauts de résorption digestive fœtale sont de 3 ordres :	1/ L'incapacité de déglutir pour le fœtus en raison d'une anomalie neuromusculaire. Citons la myasthénie, la maladie de Steinert, l'anencéphalie et les atteintes virales 2/ Un obstacle au niveau de l'oropharynx ou du tube digestif. Au niveau de la face : les tumeurs dont les lymphangiomes kystiques, la séquence de Pierre Robin L'hydramnios est d'autant plus important et précoce que l'obstacle est haut. Citons l'atrésie de l'œsophage, l'atrésie duodénale et l'atrésie du grêle 3/ Une compression thoracique de l'œsophage est une étiologie fréquente. Au niveau thoracique, les masses ou tumeurs sont une cause habituelle comme les hernies diaphragmatiques, les malformations adénomatoïdes, un épanchement compressif. Parmi les syndromes polymalformatifs, signalons le syndrome de Fryns
Hypoplasie pulmonaire	Elle-même est une cause d'hydramnios
Les anasarques fœtales **Les syndromes transfuseurs-transfusés**	

Pour voir ces compléments, connectez-vous sur http://www.em-consulte/e-complement/474891 et suivez les instructions.

Vidéo 10.1. Liquide hyperéchogène sans signification pathologique.

QCM 10.

Références

Magann EF, Sanderson M, Martin JN, et al. The amniotic fluid index, single deepest pocket, and two-diameter pocket in normal human pregnancy. Am J Obstet Gynecol 2000 ; 182 : 1581–8.

Nabhan AF, Abdelmoula YA. Amniotic fluid index versus single deepest vertical pocket as a screening test for preventing adverse pregnancy outcome. Cochrane Database Syst Rev 2008 ; 16.

Phelan JP, Smith CV, Broussard P, et al. Amniotic fluid volume assessment with the four-quadrant technique at 36-42weeks' gestation. J Reprod Med 1987 ; 32 : 540–2.

Sénat MV. Place de l'évaluation de la quantité de liquide amniotique, du score biophysique et du Doppler dans la surveillance des grossesses prolongées. J Gynecol Obstet Biol Reprod (Paris) 2011 ; 40 : 785–95.

Chapitre 11

Vitalité fœtale

L'évaluation de la vitalité fœtale ne se juge pas que sur l'échographie. La perception des mouvements fœtaux par la mère et, surtout le rythme cardiaque fœtal (RCF) à partir de 24 semaines d'aménorrhée (SA) sont les éléments essentiels de cette évaluation. L'examen échographique associé au Doppler vient préciser et affiner les informations déjà recueillies. Si le Doppler a un intérêt certain en cas de retard de croissance intra-utérin (RCIU), cet intérêt est moins évident pour la surveillance des grossesses prolongées.

Bien-être fœtal, généralités

La vitalité fœtale est également appelée « **bien-être fœtal** ».

Deux notions doivent être bien différenciées : la chronicité et l'événement aigu.

Échographiquement, le bien-être fœtal repose sur l'examen de :

- la biométrie ;
- la quantité de liquide amniotique (LA) ;
- les mouvements fœtaux ;
- l'examen Doppler.

La biométrie et la quantité de liquide sont traitées aux chapitres 8 et 10.

Liquide amniotique

La quantité de liquide est un paramètre intéressant pour évaluer la vitalité fœtale. En cas d'altération du bien-être fœtal, il existe une diminution de liquide sur la plus grande citerne (PGC) mesurée verticalement, en centimètres (*cf.* chapitre 10).

Après 39 SA et pour les grossesses prolongées, il est normal d'avoir un index amniotique autour de 3. Bien que la valeur diagnostique de l'oligoamnios dans la prédiction d'anomalie du rythme cardiaque fœtal, de césarienne pour anomalie du RCF ou de survenue d'un liquide méconial soit modérée, il existe cependant une association significative entre ces différents paramètres. Devant le risque de survenue d'oligoamnios et d'augmentation de la morbi-mortalité en cas de grossesse prolongée il semble raisonnable de proposer une surveillance prénatale échographique par évaluation de la quantité de LA à partir de 40 SA. Lors d'une grossesse prolongée, en cas d'oligoamnios confirmé, une induction du travail pourrait être envisagée.

Mouvements fœtaux

Il n'est **pas recommandé de demander à la mère de compter les mouvements fœtaux pour juger de la vitalité fœtale**. Sa simple perception subjective est suffisante.

Échographiquement, il existe trois types de mouvements visibles :

- les mouvements des membres ;
- les mouvements du tronc, qui sont des mouvements globaux, toniques ;
- les mouvements respiratoires avec le balancement thoraco-abdominal dont la fréquence

© 2016, Elsevier Masson SAS. Tous droits réservés

peut être très élevée, jusqu'à un cycle par seconde (figure 11.1A et B).

D'autres mouvements sont possibles comme le hoquet. Les mouvements respiratoires et le hoquet sont des signes de bonne vitalité fœtale à court terme.

Le rythme cardiaque fœtal ayant de nombreux faux positifs, l'examen échographique permet de corriger une inquiétude possible.

En cas d'**hypoxie fœtale**, il existe une diminution de la réactivité du rythme cardiaque fœtal et une absence de mouvement respiratoire.

En cas d'**hypoxie chronique**, s'ajoutent aux deux signes précédents une diminution des mouvements fœtaux, une diminution du tonus et une diminution de la quantité de liquide amniotique.

En cas de **retard de croissance intra-utérin**, le bien-être fœtal s'évalue d'abord sur le rythme

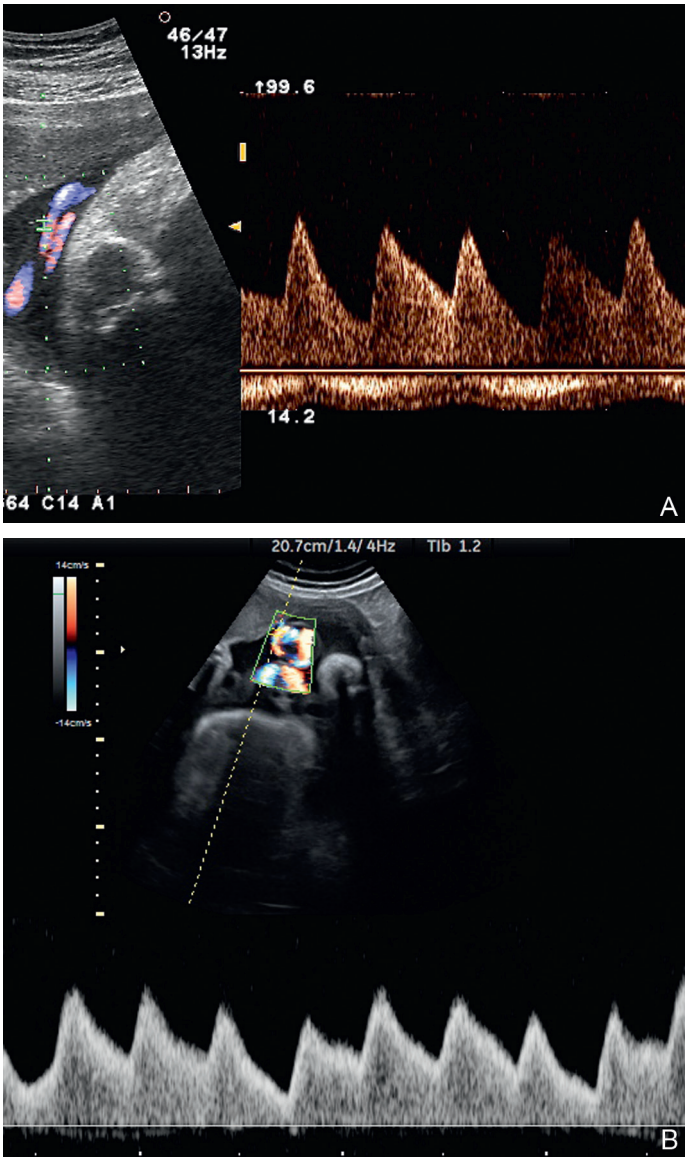

Figure 11.1.
A, B. Variation de la diastole avec les mouvements respiratoires fœtaux. Le rythme cardiaque est parfaitement régulier.

cardiaque fœtal mais aussi sur la présence des mouvements respiratoires et la quantité de liquide amniotique. Ce sont ces trois éléments qui ont la meilleure fiabilité pour dépister une hypoxie (*cf.* chapitre 13).

Encadré 11.1

Question de synthèse et d'évaluation

Existe-t-il un score de vitalité utile ?

Les scores ne permettent pas de hiérarchiser l'importance de chaque élément. À terme, la quantité de liquide amniotique et le rythme cardiaque fœtal sont primordiaux chez un bébé qui bouge bien. Le score biophysique n'est donc pas recommandé dans la surveillance des grossesses prolongées (Recommandations pour la pratique clinique du CNGOF 2011).

En cas de retard de croissance intra-utérin, c'est la diminution de la quantité de liquide amniotique et le rythme cardiaque fœtal qui vont inquiéter ; mais la présence de mouvements respiratoires est très rassurante.

Complément en ligne

Un complément numérique est associé à ce chapitre (QCM interactif). Il est signalé dans le texte par un picto .

Pour voir ce complément, connectez-vous sur http://www.em-consulte/e-complement/474891 et suivez les instructions.

QCM 10.

Références

Kaur S, Picconi JL, Chadha R, et al. Biophysical profile in the treatment of intrauterine growth-restricted fetuses who weigh < 1000 g. Am J Obstet Gynecol 2008 ; 199 : 264. e1-4.

Lalor JG, Fawole B, Alfirevic Z, et al. Biophysical profile for fetal assessment in high risk pregnancies. Cochrane Database Syst Rev 2008 ; 23.

Sénat MV. Place de l'évaluation de la quantité de liquide amniotique, du score biophysique et du Doppler dans la surveillance des grossesses prolongées. J Gynecol Obstet Biol Reprod (Paris) 2011 ; 40 : 785–95.

Chapitre 12

Doppler en obstétrique

Vidéo introductive

Utilisation du Doppler

Il existe deux grands types de Doppler en obstétrique : les Doppler fœtaux et les Doppler des artères utérines. Ils ont clairement un intérêt dans les populations à risque et en cas de pathologie fœtale.

Doppler fœtaux

Doppler de l'artère ombilicale

Le flux mesuré au niveau des artères ombilicales est le **reflet des résistances placentaires**. L'analyse du flux artériel ombilical en Doppler pulsé se fait sur plusieurs spectres, de bonne qualité, en prenant soin de ne pas appliquer de filtre qui pourrait faussement faire conclure à une diastole nulle. Le flux peut varier avec la respiration fœtale. En situation physiologique, il existe un flux important en diastole, qui augmente avec l'âge gestationnel. Ce **flux en diastole** est corrélé au potentiel de **croissance fœtale** (vidéo 12.1).

La mesure du Doppler ombilical (DO) peut être réalisée sur trois sites différents : en paravésical, en cordon libre ou à proximité de l'insertion placentaire. Les résistances sont physiologiquement plus basses à proximité de l'insertion placentaire. De façon à homogénéiser les pratiques et afin d'interpréter les mesures obtenues, il convient de mesurer le flux artériel en **cordon libre** (figure 12.1). En effet, il s'agit de la technique employée dans la plupart des études ayant évalué la corrélation entre le pronostic néonatal et les anomalies du Doppler ombilical. La mesure peut également être faite sur l'une ou l'autre des deux artères ombilicales, avec parfois des différences de flux observées entre les deux artères.

Lorsque les résistances placentaires augmentent, le flux diastolique diminue, il peut même devenir nul voire rétrograde (figures 12.2 à 12.4).

Deux types d'indice sont utilisés : l'index de résistance (IR) ou indice de Pourcelot qui est le rapport (S – D)/S où S représente le flux en systole et D le flux en diastole; et l'indice de pulsatilité (IP) qui est le rapport S – D/vitesse moyenne.

En cas de diastole nulle, la valeur de l'IR est égale à 1, alors que celle de l'IP peut encore varier. Les valeurs normales de ces deux indices varient avec l'âge gestationnel et doivent donc être interprétées en fonction de celui-ci (*cf.* chapitre 37). Le degré de sévérité des

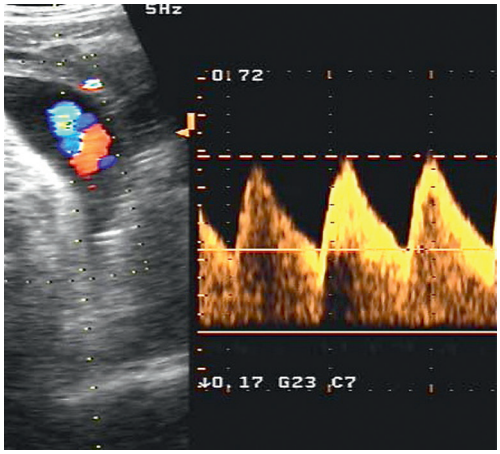

Figure 12.1. Doppler ombilical.

© 2016, Elsevier Masson SAS. Tous droits réservés

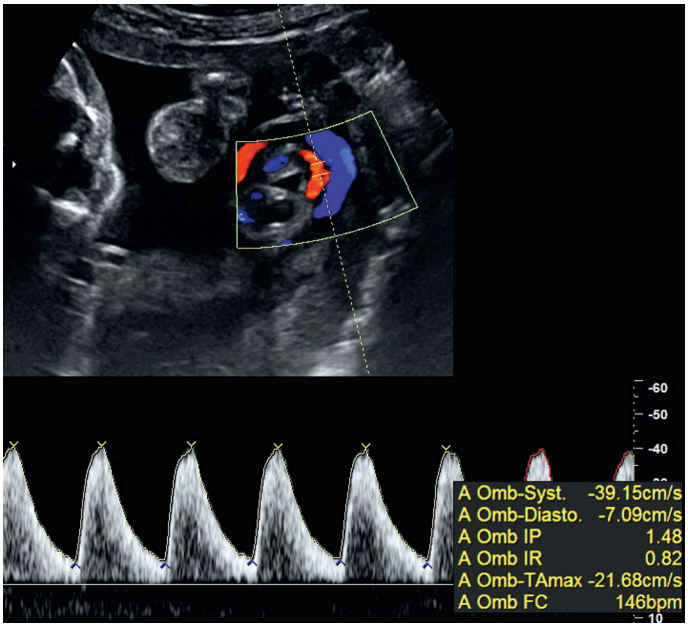

Figure 12.2. Doppler ombilical pathologique ; IR élevé.

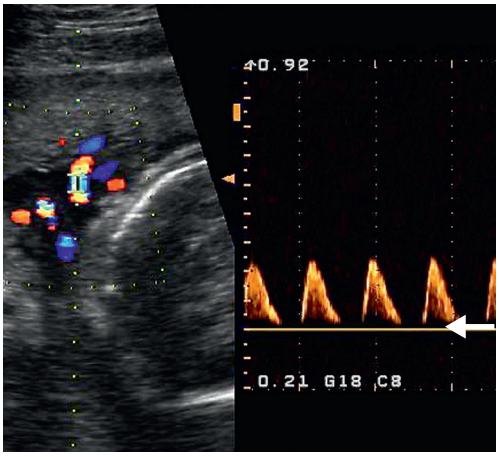

Figure 12.3. Diastole nulle au Doppler ombilical. Le filtre (⟶) pourrait cacher un flux faible pendant la diastole.

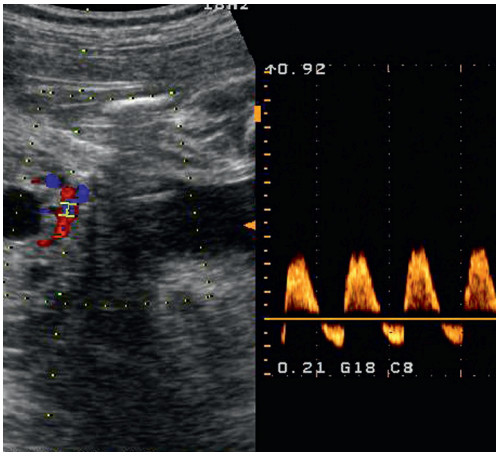

Figure 12.4. « Reverse flow » au Doppler ombilical.

anomalies Doppler passe par les étapes chronologiques suivantes : index de résistance IR ou index de pulsatilité IP élevé, diastole nulle puis flux rétrograde ou *reverse flow*. Ces différentes anomalies **ne constituent pas, à elles seules, des critères d'extraction fœtale** mais permettent de déterminer la **surveillance** fœtale optimale en fonction du contexte clinique (*cf.* chapitre 13).

Doppler de l'artère cérébrale moyenne

Le flux mesuré au niveau des artères cérébrales reflète l'adaptation du fœtus à une situation à risque d'hypoxémie. En situation physiologique, les résistances artérielles cérébrales sont élevées. La vasodilatation cérébrale permet d'augmenter le débit de perfusion et donc l'apport d'oxygène au cerveau.

Sur une coupe transversale du cerveau située un peu en dessous de la coupe passant par le cavum du septum pellucidum et les thalamus, le polygone de Willis se repère aisément en Doppler couleur (figure 12.5). La mesure peut être faite sur l'artère cérébrale moyenne le plus souvent mais elle est également valable au niveau de l'artère cérébrale antérieure. Il convient de verticaliser l'artère étudiée sur l'écran.

L'analyse du Doppler cérébral est indiquée en cas d'anomalie du Doppler ombilical, de retard de croissance *in utero* ou de suspicion d'anémie fœtale.

Les index sont les même qu'au niveau ombilical : IR ou IP. Quel que soit l'index utilisé, lorsque le flux diastolique (rapporté au flux systolique) est relativement plus important au niveau cérébral qu'au niveau ombilical, on parle de redistribution cérébrale ou d'**inversion du rapport cérébro-placentaire**. Cette anomalie traduit l'existence de résistances placentaires plus élevées que les résistances cérébrales et démontre donc l'adaptation hémodynamique fœtale à l'hypoxie.

L'étude du Doppler cérébral présente un autre intérêt en pratique clinique en cas de suspicion d'anémie fœtale. Dans ce cas, la viscosité sanguine diminue et le débit cardiaque augmente. Le pic systolique de vélocité mesuré en cm/s au niveau de l'artère cérébrale moyenne est corrélé au taux d'hémoglobine fœtale. Cette mesure s'exprime en multiple de la médiane (*cf.* tableau de référence, chapitre 37). La fenêtre Doppler pulsé doit être placée au niveau du tiers proximal de l'artère cérébrale moyenne ou antérieure. Elle peut également être réalisée sur l'artère la plus distale. L'artère choisie est fonction de l'angle réalisé entre le vaisseau et le tir Doppler qui doit être inférieur à 15°. L'opérateur doit également prendre soin de ne pas exercer de pression sur la tête fœtale. Toute erreur technique aurait tendance à sous-estimer la valeur obtenue.

En pratique, l'anémie peut être suspectée devant des signes échographiques (anasarque), en cas d'immunisation fœto-maternelle, d'infection à parvovirus B19, ou d'hémorragie fœto-maternelle. La mesure du pic systolique de vélocité au niveau

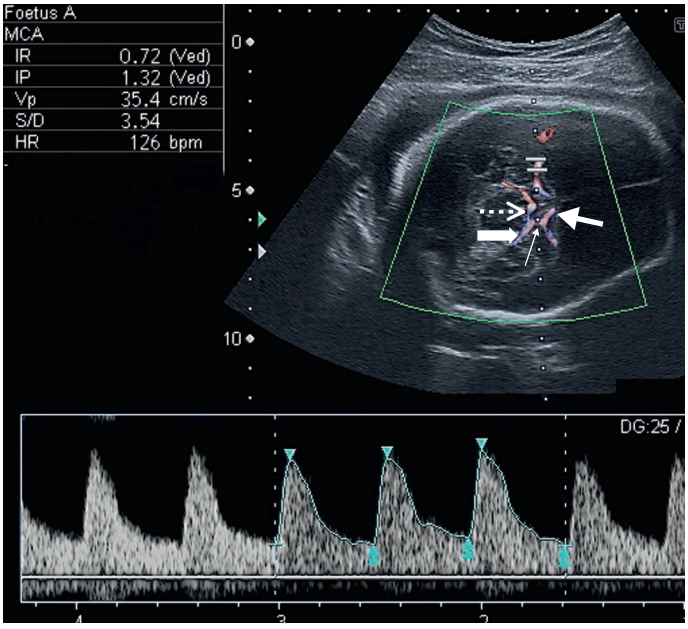

Figure 12.5. Doppler de l'artère cérébrale moyenne, au niveau du polygone de Willis, sur une coupe axiale de la base du crâne ; elle est verticalisée sur l'écran.
La vitesse maximale est de 35 cm/s. L'index de résistance est de 0,72. Communicante antérieure (➞) ; communicante moyenne (⟶) ; communicante postérieure (⇢) ; artère cérébrale postérieure (➡) (vidéo 12.2).

des artères cérébrales peut être utilisée pour poser l'indication d'une transfusion *in utero* ou d'une extraction fœtale.

Le ductus venosus

Le ductus venosus (DV) est un vaisseau fœtal permettant le passage de la moitié du sang oxygéné de la veine ombilicale directement vers la veine cave inférieure, en court-circuitant la circulation hépatique. Le sang oxygéné est dirigé préférentiellement vers les cavités gauches cardiaques par le foramen ovale, et ainsi vers le myocarde et le cerveau (vidéo 12.3).

Le spectre du Doppler du ductus venosus comporte deux pics (S et D) et une incisure (a).

- S est la systole ventriculaire qui permet le remplissage de l'oreillette.
- D est la diastole ventriculaire,
- a représente la contraction de l'oreillette (vidéos 12.4 et 12.5), (figures 12.6 et 12.7).

L'onde a correspond donc au flux sanguin veineux au moment de la systole auriculaire. Ce flux est normalement positif; il est considéré comme pathologique quand il est nul ou négatif. L'hypoxie fœtale et l'augmentation secondaire de la précharge peuvent se traduire par une onde a nulle ou négative (vidéo 12.6).

Plusieurs équipes travaillent avec l'index de pulsatilité qui semble être intéressant.

La reproductibilité intra- et inter-observateur est pauvre dans des mains peu habituées et des erreurs au niveau du site de mesure (veines sus-hépatiques et ombilicale proches) peuvent entraîner un diagnostic de DV pathologique à tort et vice versa. Il est donc indispensable que cette mesure soit utilisée par des équipes entraînées, non seulement à effectuer les mesures, mais aussi à les interpréter.

Doppler des artères utérines

Les artères utérines deviennent en cours de grossesse des vaisseaux à basse résistance du fait du remodelage progressif de la paroi endothéliale. Le flux diastolique augmente de 12 à 26 SA (figure 12.8).

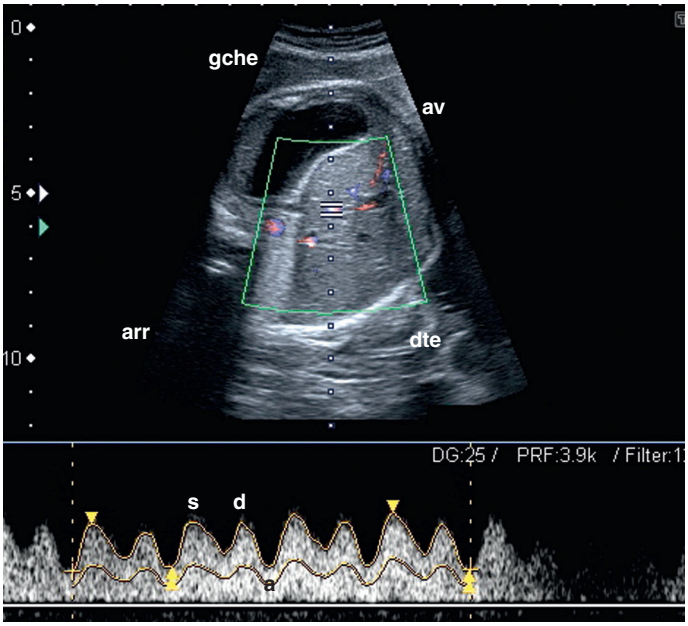

Figure 12.6. Doppler du ductus venosus sur une coupe axiale.
S : systole ventriculaire ; D : diastole ; a : systole auriculaire avec ralentissement du flux du fait de l'absence de valve antireflux à l'entrée de l'oreillette droite.

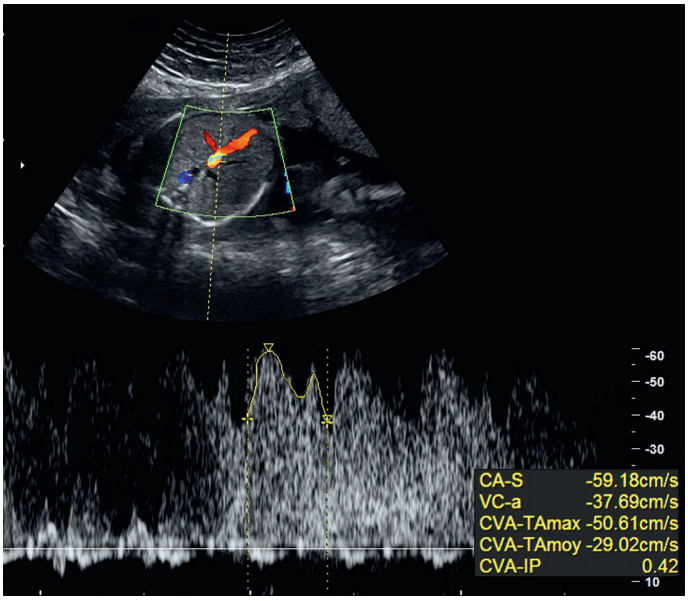

Figure 12.7. Ductus venosus sur une coupe axiale.

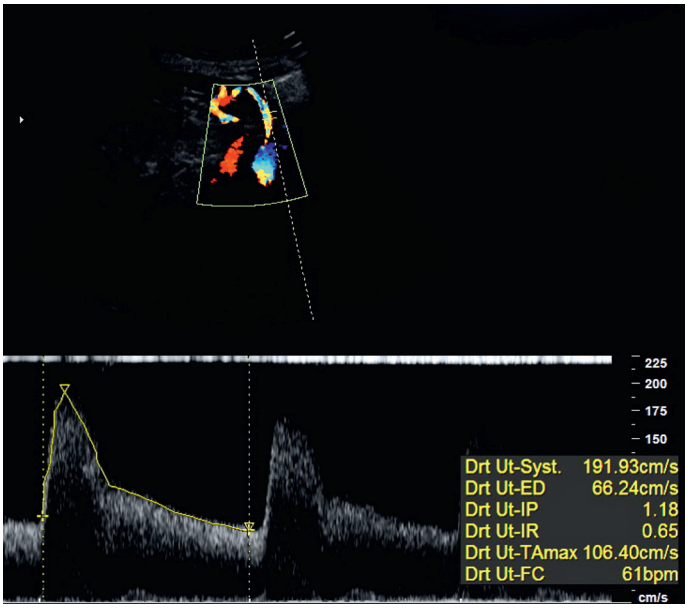

Figure 12.8. Artère utérine maternelle. IR = 0,65 : limite.

La présence d'une incisure protodiastolique ou notch est possible en situation physiologique jusqu'à 26 SA. La disparition du notch témoigne de la bonne compliance des artères utéroplacentaires secondaire au remodelage de la paroi des vaisseaux. À 18 SA, il existe 6 % de notchs bilatéraux et 2 % à 24 SA. Lorsque le placenta est latéralisé, le remodelage artériel peut ne pas avoir lieu de façon physiologique du côté controlatéral au placenta et seul le flux homolatéral au placenta est interprétable.

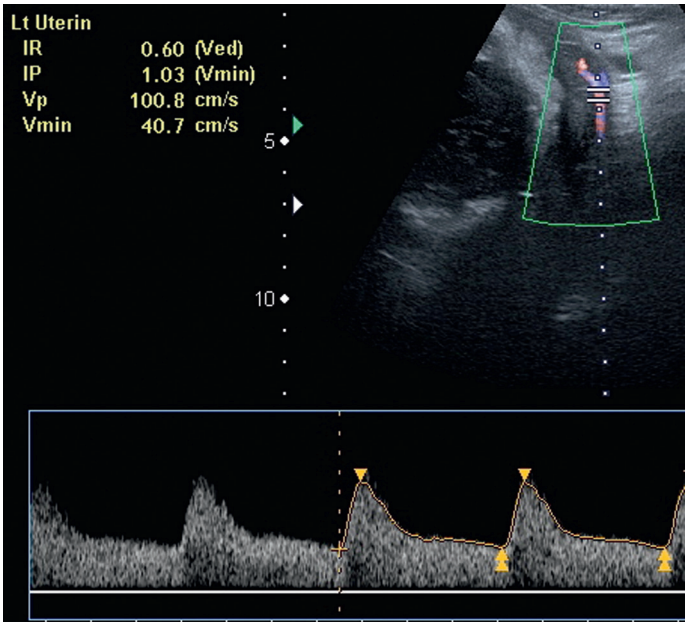

Figure 12.9. Doppler utérin normal (vidéo 12.7).

La présence d'un notch ou d'une résistance élevée est associée au risque de pathologie placentaire : pré-éclampsie ou retard de croissance *in utero*. La valeur prédictive du notch est légèrement supérieure à celle de l'index de résistance élevé, la combinaison de ces deux signes donnant la meilleure prédiction d'une pathologie vasculaire. En population à risque, la valeur prédictive positive d'un Doppler utérin pathologique est de 17 à 70 % pour la pré-éclampsie et de 20 à 50 % pour le retard de croissance (figure 12.9) (vidéo 12.7).

L'étude du Doppler utérin a surtout un intérêt étiologique en cas de retard de croissance *in utero*, et parfois peut aider à différencier une hypertension artérielle chronique d'une hypertension gravidique (en l'absence d'élément clinique). En cas d'antécédent de pathologie vasculaire, elle peut avoir un intérêt pour adapter la surveillance maternelle et fœtale. En revanche, en population générale, elle n'apporte pas de bénéfice démontré sur la morbidité périnatale et est pourvoyeuse d'un grand nombre de faux positifs. La mesure du Doppler des artères utérines n'est pas donc pas recommandée lors d'une échographie de dépistage. En cas de résultat pathologique, il n'est pas recommandé de contrôler l'indice Doppler quelques semaines après. En effet, le résultat de 22 SA est acquis.

Pertinence du Doppler de dépistage

L'utilité clinique d'un examen de dépistage est jugée sur le bénéfice clinique en termes d'amélioration de la santé. À ce titre, il est fréquent de constater, en échographie-Doppler, une confusion entre l'amélioration des diagnostics, c'est-à-dire une meilleure prédiction, et l'amélioration en santé, c'est-à-dire l'utilité même d'un examen. Quel que soit l'examen pratiqué, son **utilité clinique** doit idéalement être jugée à partir des **résultats des essais randomisés** : en l'occurrence, il faut savoir si l'examen effectué permet de diminuer la morbidité et la mortalité fœtales ou maternelles.

Un même test de dépistage peut ne pas avoir la même utilité clinique dans des populations à bas risque ou à haut risque.

Limites du Doppler de dépistage

Le Doppler est essentiellement utilisé pour le dépistage de **deux pathologies** : le retard de croissance intra-utérin (RCIU) et la pré-éclampsie maternelle. Ces deux pathologies sont suffisamment fréquentes pour poser un problème de santé publique, ce qui pourrait donc justifier un dépistage. Cependant, il n'existe pas à l'heure actuelle de traitement curatif efficace suite à un Doppler normal. Seul un renforcement de la surveillance maternelle et fœtale avec une extraction en cas d'aggravation peut être proposé.

Doppler utérin

Dans les populations à bas risque

Au 2e trimestre

Environ 20 % des patientes ont un Doppler utérin pathologique au 2e trimestre de la grossesse.

En ce cas, une femme issue d'une population générale présente 7 fois plus de risques de développer une pré-éclampsie et 14 fois plus de risques d'être confrontée à un retard de croissance intra-utérin qu'une femme avec un Doppler utérin normal. Le Doppler des artères est donc un examen prédictif de ces deux pathologies. Cependant, les taux de pré-éclampsie et de RCIU chez ces femmes à bas risque avec Doppler utérin pathologique au 2e trimestre restent relativement faibles, de 14 et 5 % respectivement.

Deux études françaises ont recherché par des essais randomisés, l'intérêt clinique d'effectuer de façon systématique un Doppler des artères utérines dans les populations à bas risque. Il a été montré l'absence de bénéfice à effectuer de la sorte cet examen, tant sur le taux de retard de croissance intra-utérin que sur le taux de pré-éclampsie par des essais randomisés.

Dans les populations à bas risque, le Doppler des artères utérines au 2e trimestre ne présente **pas d'intérêt clinique**.

Au 1er trimestre

La présence de notch ou d'un index de résistance élevé est très fréquente. En effet, les résistances des artères utérines diminuent en cours de grossesse. Même s'il existe une corrélation entre le Doppler utérin pathologique et le poids de naissance, aucune donnée dans la littérature ne permet de conclure qu'un Doppler des artères utérines devrait être proposé à l'ensemble de la population.

Si le Doppler utérin est effectué systématiquement dans une population à bas risque, 15 à 20 % des patientes risquent d'être inquiétées inutilement en raison du taux de faux positif, avec des conséquences non évaluées, et sans bénéfice prouvé en termes de santé.

Dans les populations à haut risque

Dans les populations à haut risque, le Doppler utérin permet de cibler une population à risque élevé de retard de croissance intra-utérin ou de pré-éclampsie. L'intérêt est cependant limité dans la mesure où la prévention par aspirine chez les femmes à haut risque vasculaire a normalement déjà été mise en place. Si la bonne valeur prédictive négative de l'examen pourrait peut-être permettre de diminuer l'intensité de la surveillance, aucune étude prospective randomisée n'a toutefois encore analysé cette stratégie.

Il n'en demeure pas moins que le Doppler utérin a un intérêt étiologique devant un RCIU. En cas de notch et/ou en cas d'index de résistance élevé avec échographie morphologique normale, le Doppler utérin oriente vers une origine vasculaire. Dans ce cas, l'intérêt de l'amniocentèse est très limité, et il est habituel de ne pas la faire.

Doppler ombilical

L'analyse du Doppler ombilical est un bon prédicteur de mauvaise issue néonatale en cas de retard de croissance intra-utérin. En effet, un RCIU associé à un Doppler ombilical anormal entraîne une augmentation du risque de prématurité, d'hypotrophie, d'hospitalisation en réanimation pour le nouveau-né et enfin d'augmentation de la durée d'hospitalisation en néonatologie.

Une méta-analyse a montré que, dans une population à haut risque, le fait de réaliser un Doppler ombilical diminuait la mortalité périnatale, ainsi que le recours au déclenchement et à la césarienne.

En revanche, pour une population à bas risque, cet examen n'a d'effet ni sur la morbi-mortalité périnatale, ni sur le mode d'accouchement. Il n'a donc pas de bénéfice en termes de dépistage en population générale. Si de nombreux échographistes ont pour habitude de réaliser systématiquement un Doppler ombilical au 3e trimestre de grossesse dans le cadre des échographies de dépistage, cette pratique ne repose sur aucune preuve scientifique.

Il n'y a pas de bénéfice direct à effectuer un Doppler ombilical de routine dans les populations à bas risque, en revanche il est intéressant d'effectuer un Doppler ombilical dans les populations à risque élevé pour identifier les patientes susceptibles de développer un RCIU ou une pré-éclampsie. Le Doppler ombilical est aussi un examen de 2e intention après une 1re phase de dépistage habituelle.

Compléments en ligne

Des compléments numériques sont associés à ce chapitre (vidéos, QCM interactifs). Ils sont signalés dans le texte par un picto.

Pour voir ces compléments, connectez-vous sur http://www.em-consulte/e-complement/474891 et suivez les instructions.

Vidéo 12.1. Doppler ombilical.

Vidéo 12.2. Polygone de Willis en Doppler énergie.

Vidéo 12.3. Ductus venosus entre la veine ombilicale et la veine cave inférieure.

Vidéo 12.4. Ductus venosus entre la veine ombilicale et la veine cave inférieure en Doppler énergie.
Le vaisseau sous-diaphragmatique est une veine sus-hépatique.

Vidéo 12.5. Ductus venosus entre la veine ombilicale et la veine cave inférieure.

Vidéo 12.6. Onde a négative du spectre du ductus venosus.

Vidéo 12.7. Doppler utérin pathologique à 23 SA.

Vidéo 12.8. Doppler utérin pathologique avec notch.

QCM 7.

QCM 12.

QCM 19.

QCM 26.

QCM 34.

QCM 39.

Références

Utilisation du Doppler en obstétrique

Alfirevic Z, Stampalija T, Gyte GM. Fetal and umbilical Doppler ultrasound in high-risk pregnancies. Cochrane Database Syst Rev 2013; 11.

Capmas P, Senat MV, Goffinet F. Doppler en obstétrique. EMC Elsevier Masson ; 2007.

Guerin B, Bourgeot P, Debarge V. Doppler fœtal et utérin. In : Bourgeot P, Guérin du Masgenêt B, Robert Y, Houfflin-Debarge V, Ardaens Y, editors. Échographie en Pratique Obstétricale. Paris : Masson ; 2014.

Kurmanavicius J, Florio I, Wisser J, et al. Reference resistance indices of the umbilical, fetal middle cerebral and uterine arteries at 24–42 weeks of gestation. Ultrasound Obstet Gynecol 1997 ; 10 : 112–20.

Lecarpentier E, Cordier AG, Proulx F, et al. Hemodynamic impact of absent or reverse end-diastolic flow in the two umbilical arteries in growth-restricted fetuses. PLoS One 2013 ; 8(11).

Morris RK, Say R, Robson SC, et al. Systematic review and meta-analysis of middle cerebral artery Doppler to predict perinatal wellbeing. Eur J Obstet Gynecol Reprod Biol 2012 ; 165(2) : 141–55.

Pretlove SJ, Fox CE, Khan KS, et al. Noninvasive methods of detecting fetal anaemia : a systematic review and meta-analysis. BJOG 2009 ; 116 : 1558–67.

Pertinence du Doppler de dépistage

Alfirevic Z, Stampalija T, Gyte GM. Fetal and umbilical Doppler ultrasound in high-risk pregnancies. Cochrane Database Syst Rev 2010a ; 1.

Alfirevic Z, Stampalija T, Gyte GM. Fetal and umbilical Doppler ultrasound in normal pregnancy. Cochrane Database Syst Rev 2010b ; 8.

Goffinet F, Aboulker D, Paris-Llado J, et al. Screening with a uterine Doppler in low risk pregnant women followed by low dose aspirin in women with abnormal results : a multicenter randomised controlled trial. BJOG 2001 ; 108 : 510–8.

Goffinet F, Paris-Llado J, Nisand I, et al. Umbilical artery Doppler velocimetry in unselected and low risk pregnancies : a review of randomised controlled trials. Br J Obstet Gynaecol 1997 ; 104 : 425–30.

Imdad A, Yakoob MY, Siddiqui S, et al. Screening and triage of intrauterine growth restriction (IUGR) in general population and high risk pregnancies : a systematic review with a focus on reduction of IUGR related stillbirths. BMC Public Health 2011 ; 11(Suppl. 3) : S1.

Stampalija T, Gyte GM, Alfirevic Z. Utero-placental Doppler ultrasound for improving pregnancy outcome. Cochrane Database Syst Rev 2010 ; 9.

Subtil D, Goeusse P, Houfflin-Debarge V, et al. Essai Régional Aspirine Mère-Enfant (ERASME) Collaborative Group. Randomised comparison of uterine artery Doppler and aspirin (100 mg) with placebo in nulliparous women : the Essai Régional Aspirine Mère-Enfant study (Part 2). BJOG 2003 ; 110 : 485–91.

Velauthar L, Plana MN, Kalidindi M, et al. First-trimester uterine artery Doppler and adverse pregnancy outcome : a meta-analysis involving 55,974 women. Ultrasound Obstet Gynecol 2014 ; 43(5) : 500–7.

Chapitre 13

RCIU : surveillance et décision d'extraction fœtale

Les progrès en périnatalogie des vingt dernières années ont permis une réduction importante de la mortalité périnatale en cas de RCIU. Les raisons en sont, d'une part, l'amélioration de la prise en charge des nouveau-nés de poids inférieur à 1 500 grammes ; d'autre part, une meilleure surveillance fœtale.

Le but de la surveillance anténatale est d'identifier les fœtus à très haut risque, d'exercer sur ces fœtus une surveillance étroite et de prendre une décision d'extraction fœtale si leur état s'aggrave.

La difficulté est de déterminer le meilleur moment pour extraire le fœtus. Les deux conséquences d'une extraction fœtale décidée au mauvais moment sont, d'un côté, une prématurité induite qui aurait pu être évitée si l'on a extrait trop tôt, ou, à l'opposé, une acidose profonde avec séquelles neurologiques voire décès de l'enfant si l'on extrait trop tardivement.

Actuellement, les examens pronostiques utilisés pour la surveillance du RCIU et donc pour la décision d'extraire ou non sont : l'échographie, la mesure des Doppler fœtaux, et l'enregistrement du rythme cardiaque fœtal (RCF) parfois automatisé (appelé VCT pour variabilité à court terme).

Examens pronostiques dans la surveillance du RCIU

La biométrie échographique dans l'approche de la croissance fœtale

L'arrêt de la **croissance fœtale** est un bon signe d'**hypoxie chronique** (HC) et la dynamique de croissance rapportée par la biométrie est plus utile qu'une information ponctuelle sur la sévérité des mesures. Cependant, compte tenu de la variabilité des mesures (intra- et inter-observateur) et de la vitesse de « croissance » des paramètres utilisés, la croissance fœtale doit être interprétée avec un **intervalle de temps d'au moins 3 semaines** entre deux mesures pour un même opérateur.

Évaluation de la vitalité fœtale par échographie

Elle est réalisée à l'aide de plusieurs critères. L'évaluation de la **quantité de liquide amniotique** (LA) est réalisée par l'index amniotique (IA) (méthode des quatre quadrants), mais il faut souligner là aussi la grande variabilité intra- et inter-observateur. Les conséquences de l'HC sur le système nerveux central peuvent s'observer au niveau des **mouvements du fœtus**. Il existe une association entre les mouvements thoraciques, les mouvements actifs et le tonus d'une part et une acidose fœtale de l'autre. Il semble que les mouvements thoraciques

© 2016, Elsevier Masson SAS. Tous droits réservés

disparaissent les premiers puis les mouvements du tronc et des membres. En regard de la diminution de quantité de liquide amniotique, la disparition des mouvements est une conséquence plus aiguë.

Deux essais randomisés comparant le **score biophysique** au RCF ne montrent aucun effet bénéfique sur le décès ou les critères d'HC. Une critique est que ces scores ne prennent pas en compte les résultats des mesures Doppler. Il s'agit donc d'une approche trop simpliste.

Rythme cardiaque fœtal

Le RCF est un élément **essentiel** dans l'évaluation de la vitalité fœtale ; il garde toute sa valeur diagnostique sur l'HC. Le problème réside dans l'interprétation d'une aggravation du RCF représentée principalement par une disparition des accélérations et une diminution de la variabilité des oscillations. Étant donné la variabilité importante intra- et inter-observateur, l'analyse automatisée du RCF présente un certain nombre d'avantages : prise en compte de l'âge gestationnel dans l'interprétation, quantification des anomalies avec une trace objective permettant une aide à la décision, stockage des données, diminution du nombre de tracés et de la durée de chaque enregistrement. Mais l'avantage principal est la mesure de la **variabilité à court terme** (VCT), qui permet la mesure quantifiée d'un critère non accessible à l'interprétation visuelle. Il existe une association entre acidose fœtale et VCT basse, mais il faut souligner que les données cliniques sur la valeur prédictive de ce test sont très insuffisantes pour conclure sur les valeurs seuils à recommander (<2,8 ou 3,0 ms selon les auteurs).

Mesures Doppler

Mesure au niveau de l'artère ombilicale

Les essais randomisés montrent que l'utilisation du Doppler ombilical (DO) dans la **surveillance des grossesses à risque** permet d'identifier les fœtus réellement à risque très élevé et entraîne une réduction de la mortalité périnatale. Il s'agit donc d'un examen de première ligne indispensable pour « trier » les fœtus.

Les premières anomalies sont une augmentation des résistances placentaires.
La survenue d'un indice diastolique nul ou d'un *reverse flow* est une donnée plus diagnostique de l'hypoxie fœtale ; et, lorsque le terme et le poids estimé le permettent, la décision d'extraction peut être discutée si ces signes sont présents.
Cependant, la prolongation de la grossesse sans aggravation de l'hypoxie est possible en cas de diastole nulle.

C'est pourquoi il faut alors utiliser des sites d'exploration plus pertinents pour diagnostiquer une HC sévère (figures 13.1 et 13.2).

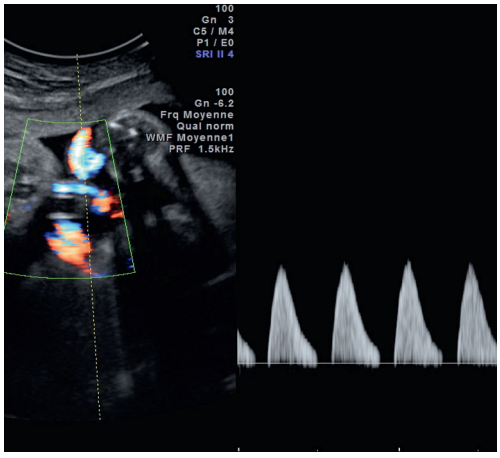

Figure 13.1. Diastole nulle au Doppler ombilical.

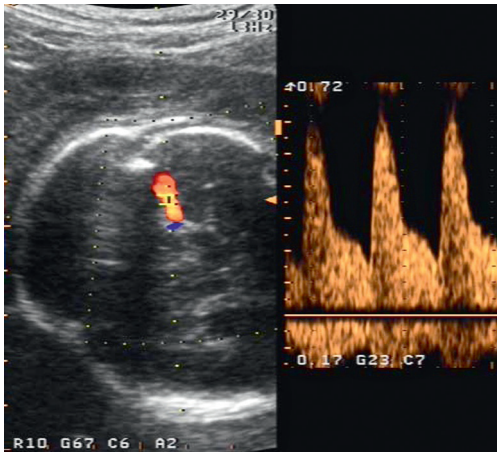

Figure 13.2. Baisse de la résistance cérébrale en cas de RCIU.

Mesure au niveau des artères cérébrales

Le DO renseigne de manière très imprécise sur le degré d'oxygénation fœtale, et en particulier au niveau cérébral. La circulation cérébrale normale est une circulation à haute résistance.

En cas d'hypoxie fœtale, il existe un mécanisme compensatoire visant à « protéger » le cerveau, entraînant une vasodilatation cérébrale (phénomène de redistribution).

Ainsi, la mesure au niveau des artères cérébrales prend toute son importance si le DO est pathologique mais aussi en cas de RCIU sévère avec DO normal. La mesure s'effectue en général au niveau de l'artère cérébrale moyenne, et le rapport entre l'indice ombilical et cérébral est calculé. Il doit être normalement supérieur à 1. Il existe une bonne corrélation entre le degré d'acidose et cet indice cérébro-placentaire anormal. Le Doppler cérébral (DC) devient anormal plusieurs jours ou plusieurs semaines avant le RCF.

La survenue d'une inversion du rapport cérébro-placentaire doit entraîner une surveillance intensive avec une répétition des examens.

Mesure au niveau du ductus venosus (DV)

Parmi les moyens pour prédire une hypoxie fœtale et surtout pour déterminer le moment optimal d'extraction fœtale en cas de RCIU, le Doppler du ductus venosus (canal d'Arantius) est parfois un examen intéressant (figure 13.3).

Le DV est un vaisseau fœtal permettant le passage de la moitié du sang oxygéné de la veine ombilicale vers le foramen ovale en court-circuitant la circulation sanguine ; ce sang oxygéné est donc dirigé préférentiellement vers les cavités gauches cardiaques, l'aorte ascendante et ainsi vers le myocarde et le cerveau. La reproductibilité intra- et inter-observateur est décevante dans les mains peu habituées et des erreurs au niveau du site de mesure (veines sus-hépatiques et ombilicale proches) peuvent entraîner un diagnostic de DV pathologique à tort et vice versa. Il est donc indispensable que cette mesure soit utilisée dans les décisions par des équipes entraînées, non seulement à effectuer les mesures, mais aussi à les interpréter.

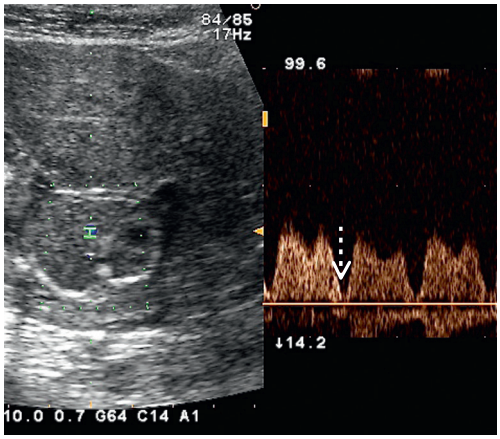

Figure 13.3. Ductus venosus pré-mortem dans le cadre d'un abandon fœtal. L'onde a est nulle (⋯>)

En cas d'hypoxie fœtale, le flux de sang oxygéné de la veine ombilicale est préférentiellement redistribué dans le DV. La conséquence est une augmentation relative d'oxygène au niveau du myocarde et du cerveau. Cette redistribution « centrale » serait l'étape ultime d'adaptation du fœtus en hypoxie sévère. Au début de cette redistribution, le spectre du DV reste normal. Les anomalies sévères du spectre du DV surviendraient ensuite lorsque débutent les premières altérations de la fonction cardiaque droite.

Le critère pathologique le plus simple est l'observation d'une vitesse nulle ou négative au moment de la contraction auriculaire (onde a) mais ces modifications sévères apparaissent en général tardivement, souvent après une variabilité à court terme (VCT) anormale. En revanche, les premières modifications de l'index de pulsatilité (IP) du DV précéderaient dans la majorité des cas celles de la variabilité à court terme (VCT). Pour autant, la question de la décision d'extraction intégrant le DV demeure : quel est le seuil et comment intégrer ce résultat avec les autres examens ?

Autres sites d'exploration fœtale

D'autres sites d'exploration fœtale (veine cave inférieure, veine ombilicale, flux tricuspide, sinus longitudinal, artères rénales, splénique, pulmonaire, etc.) ont été proposés dans la surveillance du RCIU. La plupart des études sont des études de corrélation avec peu d'information sur la reproductibilité des mesures, et très peu d'études prospectives publiées.

Critères d'extraction : quand arrêter la grossesse ?

L'objectif de la surveillance est de choisir entre plusieurs possibilités :

- décider une interruption médicale de grossesse (IMG) ou un abandon fœtal ;
- choisir une extraction fœtale pour sauver l'enfant ;
- poursuivre une surveillance plus ou moins étroite selon les éléments d'évaluation du bien-être fœtal.

Terme et poids de naissance

Le terme et le poids de naissance sont les critères incontournables dans la décision d'extraction ou de non-extraction. Ils **dominent la décision**. La connaissance des taux de survie et de séquelles selon le terme et le poids de naissance est fondamentale, non seulement dans la décision médicale d'extraction fœtale mais aussi pour informer et conseiller au mieux les parents. À des termes très précoces (entre 24 et 28 SA), la décision d'extraction fœtale ou d'expectative est souvent fondée sur la perception qu'a l'obstétricien des risques. Ainsi, il est rapporté que les obstétriciens et les sages-femmes sous-estiment de manière nette le taux de survie selon le terme et le poids estimé. Ce pessimisme entraîne une perte de chance pour des enfants de très petit terme ou de très petit poids de naissance car l'équipe ne met pas en place les moyens adaptés : surveillance insuffisante, corticothérapie non réalisée, pas d'extraction fœtale si anomalies du RCF, pas de transfert *in utero*, pas de préparation à une prise en charge néonatale.

Même si l'erreur absolue moyenne est d'environ 10 %, avec un maximum de 25–30 %, l'estimation de poids fœtal (EPF) est fondamentale lorsque l'on se situe dans des termes très précoces.

Utilisation des paramètres disponibles dans la décision

Contrairement aux RPC du CNGOF de 2013, c'est très volontairement qu'il n'y a pas dans ce chapitre d'arbre décisionnel en fonction de tel ou tel résultat ou de tel ou tel critère. En effet, les décisions d'extraction fœtale devraient être discutées ou anticipées au cas par cas, en équipe si possible.

Les critères fournis par l'examen échographique et la mesure des index Doppler sont devenus essentiels dans la décision d'extraction fœtale. Cependant, **aucun critère à lui seul ne peut entraîner une décision d'extraction fœtale**. L'approche de cette décision est non seulement **multiparamétrique** concernant les différents examens évaluant le bien-être fœtal, mais le **contexte** est souvent déterminant dans la décision : pathologie maternelle en cause, antécédents obstétricaux et généraux, structure d'accueil disponible, désir des parents, etc. La décision d'abandon fœtal voire d'interruption médicale de grossesse procède de la même manière et il est hors de question de donner des « recettes » simples pour des situations et des décisions si complexes.

Les critères les plus importants dans la décision d'extraction fœtale restent le terme et le poids fœtal estimé, qui permettent de chiffrer l'espoir de survie intacte de l'enfant. L'échographie intervient directement à cette étape de l'évaluation grâce à l'estimation de poids fœtal.

En dessous d'un poids estimé de 650 g ou d'un terme inférieur à 25 SA, l'extraction fœtale paraît excessive, mais la décision est prise avec les parents après une information la plus complète possible par le couple obstétricien-pédiatre.

La deuxième étape dans la décision est d'évaluer le risque d'acidose et de mort fœtale *in utero* (MFIU). Le RCF reste un examen important dans l'estimation du bien-être fœtal. Les mesures Doppler ombilicales et cérébrales ajoutées aux

critères biophysiques, tels que la quantité de liquide et les mouvements fœtaux, sont indispensables. Le Doppler au DV et l'utilisation de la VCT sont des critères importants dans les décisions mais pas des critères d'extraction à eux seuls. À partir de 34 SA, la vitesse de croissance a relativement plus d'importance dans la décision.

Pour aller plus loin

Pour soutenir cette stratégie, il est intéressant de connaître les résultats du seul essai randomisé portant sur la décision d'extraction dans une population de RCIU. L'hypothèse initiale des auteurs de cet essai était qu'en cas de doute sur une hypoxie fœtale (en général suspectée grâce au DO), il est préférable d'extraire le fœtus rapidement plutôt que d'attendre. L'essai GRIT inclut 548 femmes, ayant accouché dans 69 hôpitaux (13 pays européens), présentant un RCIU avec un Doppler ombilical étudié entre 24 et 34 SA et un doute de l'équipe médicale concernant la nécessité de décider une extraction. Dans le premier groupe, l'extraction était décidée dès la cure de corticoïdes réalisée ; dans l'autre groupe, la grossesse était surveillée jusqu'à une éventuelle aggravation des examens de la surveillance fœtale. Le délai moyen d'extraction était de 0,9 jour dans le groupe extraction immédiate et de 4,9 jours dans celui de l'extraction différée. La mortalité périnatale était comparable dans les deux groupes ; davantage de décès *in utero* (9 *versus* 2) mais moins de décès néonatals (12 *versus* 23) ont été observés dans le groupe extraction différée par rapport au groupe extraction immédiate. Les résultats importants concernent l'état des enfants à 2 ans dans le groupe le plus à risque, c'est-à-dire celui des 24–30 SA à l'inclusion dans l'essai. Le nombre d'enfants survivants avec un handicap était deux fois plus fréquent dans le groupe extraction immédiate par rapport au groupe extraction différé (13 *versus* 5 %).

L'étude GRIT montre que si des travaux ont prouvé l'utilité clinique de l'utilisation du Doppler ombilical dans la surveillance en population à risque élevé, **il n'existe probablement pas d'anomalie Doppler qui doive entraîner automatiquement une extraction fœtale**. Elle montre également que devant une situation clinique complexe, où une extraction se discute, la décision doit probablement reposer sur un ensemble d'arguments et non sur un examen isolé.

Conclusion

L'objet ici n'est pas d'affirmer que tel résultat à lui seul est un critère d'extraction. Il ne paraît pas non plus raisonnable de construire des arbres décisionnels, avec des « tiroirs » conduisant à l'extraction fœtale en fonction de tel ou tel critère. Les choses sont généralement plus complexes, ne serait-ce que par le contexte gravidique, les antécédents, la structure d'accueil disponible, le désir des parents, etc.

Il est donc important de noter que dans la grande majorité des cas, aucun des critères étudiés ne doit à lui seul imposer une extraction fœtale. L'approche décisionnelle est **multiparamétrique** et doit rester **individuelle**.

Complément en ligne

Un complément numérique est associé à ce chapitre (QCM interactif). Il est signalé dans le texte par un picto .

Pour voir ce complément, connectez-vous sur http://www.em-consulte/e-complement/474891 et suivez les instructions.

QCM 39.

Références

Figueras F, Gardosi J. Intrauterine growth restriction : new concepts in antenatal surveillance, diagnosis, and management. Am J Obstet Gynecol 2011 ; 204 : 288–300.

Goffinet F, Jarreau PH, Tsatsaris V. Retard de croissance intra-utérin : surveillance anténatale et critères de décision d'extraction fœtale. Arch Pediatr 2013 ; 20(9) : 1046–52.

Hecher K, Bilardo CM, Stigter RH, et al. Monitoring of fetuses with intrauterine growth restriction : a longitudinal study. Ultrasound Obstet Gynecol 2001 ; 18 : 564–70.

Subtil D, Vaast P, Geron C. Analyse automatisée du RCF. In : Collège National des Gynécologues et Obstétriciens Français, editors. Mise à jour en gynécologie et obstétrique. Paris : Vigot ; 2000. p. 145–72.

Senat MV, Tsatsaris V. Surveillance anténatale, prise en charge et indications de naissance en cas de RCIU vasculaire isolé. J Gynecol Obstet Biol Reprod 2013 ; 42(8) : 941–65 (Paris).

Thornton JG, Hornbuckle J, Vail A, et al. Infant wellbeing at 2 years of age in the Growth Restriction Intervention Trial (GRIT) : multicentred randomised controlled trial. Lancet 2004 ; 364 : 513–20.

Chapitre 14

Échographie du 1er trimestre

Vidéo introductive

Face à la dérive de la multiplication des échographies au 1er trimestre, il convient de rappeler que pour une grossesse normale, en l'absence d'antécédent particulier, **une seule échographie est suffisante** aux environs de **12 à 13 semaines d'aménorrhée** (SA).

Avant 11 SA, une échographie peut être effectuée en cas de douleurs, de métrorragies ou d'antécédent de grossesse extra-utérine.

Échographie du 1er trimestre précoce avant 11 SA

Ses indications sont précises : antécédents pathologiques, métrorragies ou douleurs.

Par voie abdominale et, si besoin, par voie vaginale, elle explore la cavité utérine à la recherche du sac gestationnel et de l'embryon puis les annexes pour rechercher une masse latéro-utérine.

Le **sac gestationnel** est visible dès 1 000 ou 1 500 unités de β-HCG, c'est-à-dire 5 SA. Il est positionné au sein de l'endomètre sous la forme d'une cocarde à périphérie hyperéchogène avec un centre anéchogène. En l'absence d'embryon, la certitude que l'image observée est bien un sac gestationnel nécessite la visualisation de la vésicule vitelline (figure 14.1).

À 6 SA, l'**embryon** est visible. Il a une activité cardiaque. La visualisation directe de l'activité cardiaque ne rend pas utile le recours au Doppler pulsé, celui-ci pouvant provoquer localement une élévation de température, son utilisation doit être restreinte. Le sac, lui, mesure 10 mm de diamètre environ.

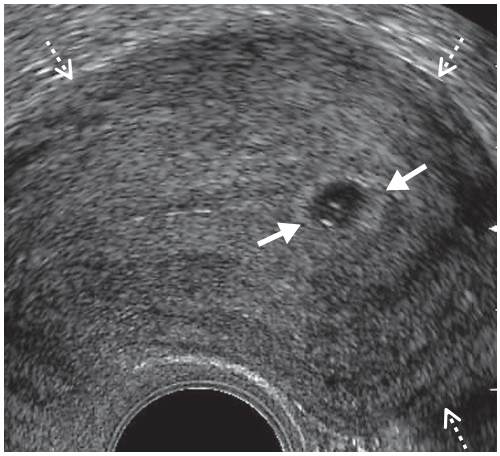

Figure 14.1. Grossesse intra-utérine à 5 SA (⟶). Utérus (⇢) par voie vaginale.

Il faut attendre 7 **SA** par voie vaginale pour être sûr du **nombre d'embryons** dans la cavité utérine (vidéo 14.1). L'embryon a alors une longueur cranio-caudale (LCC) de 10 mm. La datation de la grossesse par la mesure de la LCC entre 7 et 11 SA est la technique présentant la meilleure fiabilité (figures 14.2 à 14.5) (vidéo 14.2).

La qualité du **myomètre** doit être évaluée, avec recherche de fibromes. C'est aussi à cette période qu'on peut évoquer une malformation utérine. Au niveau des annexes, les deux ovaires sont visualisés, permettant de rechercher le corps jaune ou des kystes associés. En l'absence de visualisation de sac intra-utérin, il faut minutieusement rechercher une **grossesse extra-utérine**, par voie vaginale, en s'aidant d'une main abdominale pour approcher les annexes de la sonde vaginale ou évoquer une fausse couche (*cf.* chapitre 36).

© 2016, Elsevier Masson SAS. Tous droits réservés



Figure 14.2. Embryon (E) et vésicule vitelline (vv) à 7 SA.

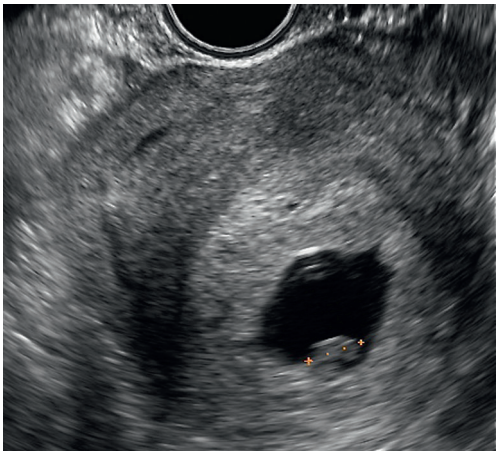

Figure 14.3. Grossesse à 6 SA. Mesure embryonnaire.



Figure 14.4. Grossesse à 7 SA.

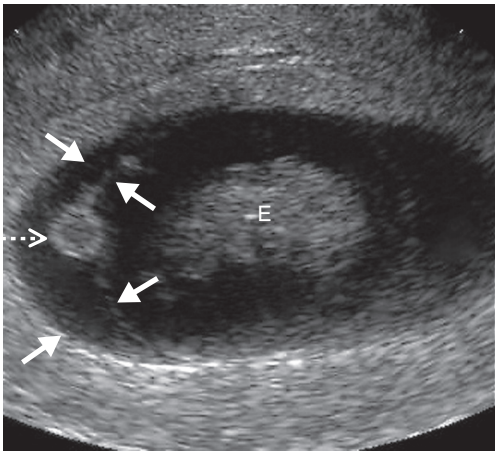

Figure 14.5. Cœlome externe à 8 SA (→). Vésicule vitelline (⇢). E : embryon.

Échographie de dépistage à partir de 11 SA

Cette échographie du 1er trimestre de la grossesse a pour objectifs de :

- compter le nombre d'embryons ;
- le(s) localiser ;
- en évaluer la vitalité ;
- faire une biométrie permettant de préciser la date théorique de début de grossesse (*cf.* chapitre 8) ;
- déterminer la chorionicité en cas de grossesse multiple en recherchant le signe du lambda (*cf.* chapitre 26) ;
- effectuer un examen morphologique de l'embryon ;
- à la demande de la patiente : mesurer la clarté nucale ;
- étudier les annexes maternelles.

Annexes maternelles

La recherche d'un **kyste de l'ovaire** est systématique. (Pour les kystes organiques, se reporter au chapitre 33.)

Les kystes fonctionnels sont fréquents. Ils sont anéchogènes, uniloculaires, à paroi fine ; ils régressent à la fin du 1er trimestre de la grossesse. S'ils persistent avec une taille supérieure à 5 cm, il peut être préférable de les ponctionner pour éviter la torsion de l'annexe.

Toute patiente présentant un kyste ovarien associé à une douleur aiguë nécessitant l'injection de morphine doit être considérée *a priori* comme à risque de **torsion annexielle**, véritable urgence chirurgicale.

Dans le cadre d'une assistance médicale à la procréation (AMP), en cas d'hyperstimulation ovarienne, il convient d'apprécier l'importance de l'épanchement, de mesurer la taille totale des ovaires et de rechercher une grossesse extra-utérine associée.

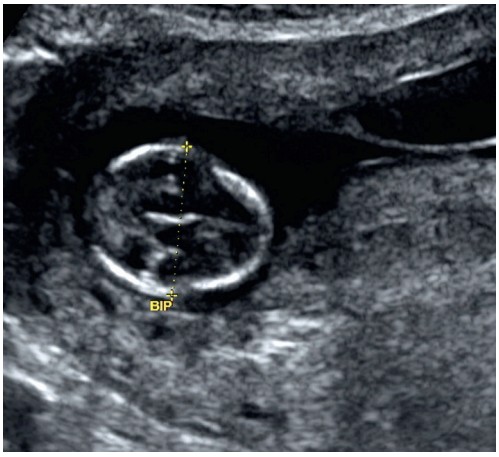

Figure 14.6. Mesure du diamètre bipariétal à 12 SA.

Morphologie

Dans le cadre de l'échographie de dépistage du 1er trimestre

L'échographie du 1er trimestre se fait de façon habituelle par voie abdominale. L'examen morphologique n'en est pas moins complet même si la voie vaginale permet l'utilisation de fréquences bien plus élevées avec une meilleure capacité pour déceler certaines anomalies. Dans le cadre du dépistage, l'examen morphologique doit suivre les recommandations du Comité technique de l'échographie (CTE) : il se résume au contour de la boîte crânienne, à la présence intègre de la ligne médiane, à la caractérisation de la paroi abdominale antérieure, et au compte des trois segments pour chaque membre (figure 14.6).

Ainsi, les anencéphalies, les encéphalocèles d'un certain volume et l'holoprosencéphalie alobaire peuvent-elles être détectées.

Dans le cas de l'**anencéphalie**, la boîte crânienne est absente ; il n'existe pas de ligne médiane ni de plexus choroïde. Au-dessus de la base du crâne, les tissus forment une masse hétérogène ayant un aspect de « bonnet phrygien » (figure 14.7A et B), (vidéos 14.3 à 14.5).

En cas d'**holoprosencéphalie alobaire**, les plexus choroïdes sont fusionnés en avant avec absence de ligne médiane donnant l'aspect d'un ventricule unique (figure 14.8), (vidéo 14.6).

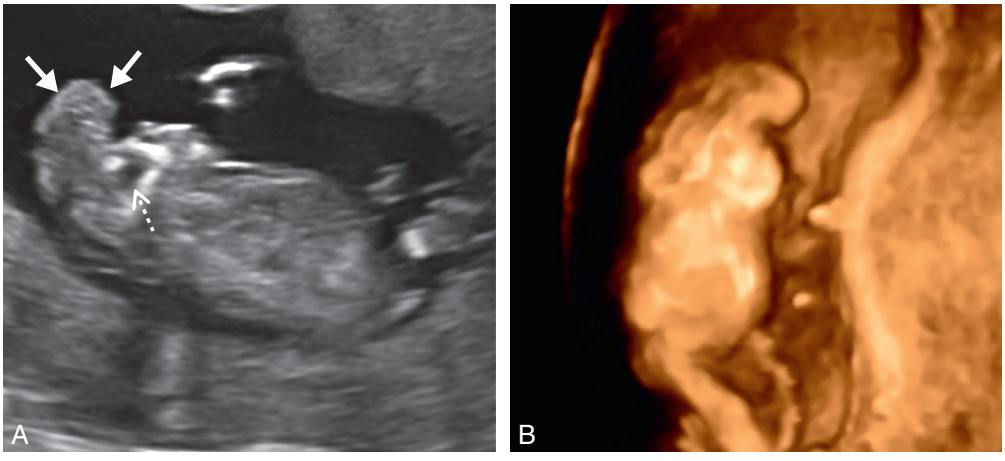

Figure 14.7. A, B. Exencéphalie (→) avec la reconstruction 3D. Globe oculaire (⋯≫). Elle évolue vers une anencéphalie.

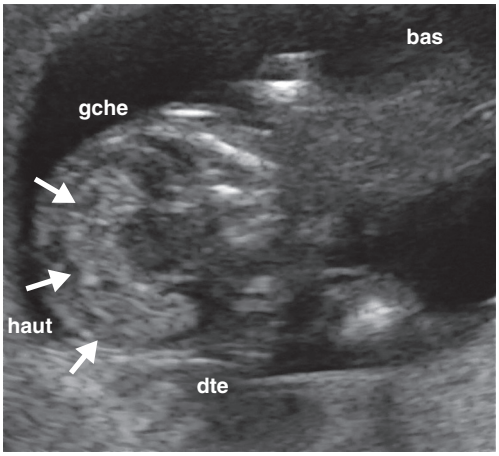

Figure 14.8. Holoproencéphalie à 12 SA. Le plexus choroïde est unique (⟶). Coupe dans un plan frontal.

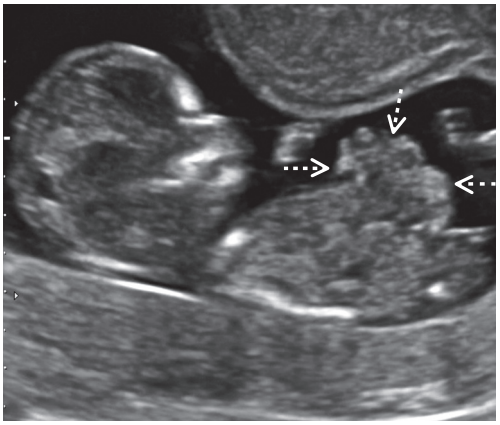

Figure 14.9. Laparoschisis détecté à 12 SA. L'aspect est polylobé (⋯>).

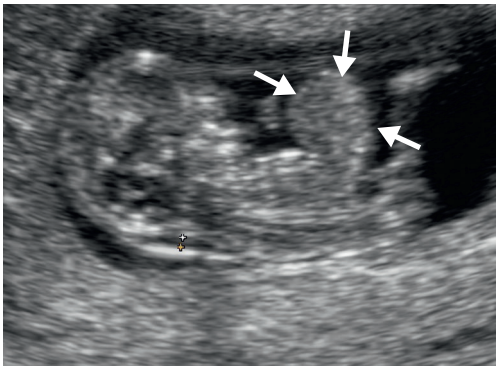

Figure 14.10. Omphalocèle à 12 SA par voie abdominale. Le sac est bien limité.

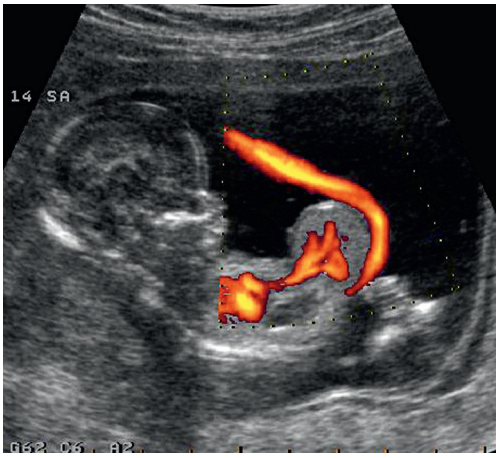

Figure 14.11. Omphalocèle à 14 SA, coupe sagittale. Le Doppler couleur montre le cordon ombilical.

Les **anomalies de paroi** abdominale à type de laparoschisis et d'omphalocèle sont reconnaissables. Parfois, le défect pariétal est plus vaste : une célosomie peut être détectée.

Dans le **laparoschisis**, les anses digestives forment une pelote à droite de l'insertion du cordon ombilical dans l'abdomen ; ces anses sont finement échogènes et flottent librement dans le liquide amniotique (figure 14.9), (vidéos 14.7 et 14.8).

Dans l'**omphalocèle** (figures 14.10 et 14.11), le cordon ombilical s'insère sur la masse kystique en avant de l'abdomen. Cette masse contient de façon variable les anses digestives, un segment hépatique et parfois l'estomac. La membrane qui forme le sac hernié est bien visible en haut de l'image, là où elle est perpendiculaire aux ultrasons. Les organes herniés sont donc contenus dans un sac dont la paroi est lisse contrairement au laparoschisis où l'aspect des anses libres flottantes est *polycyclique*, c'est-à-dire formant échographiquement plusieurs cercles confluents (vidéo 14.9).

La **hernie ombilicale physiologique** est le diagnostic différentiel de l'omphalocèle surtout si l'examen est fait juste à 11 SA. Elle régresse spontanément (figure 14.12).

Le dépistage des amputations transversales d'un ou de plusieurs **segments de membres** est possible.

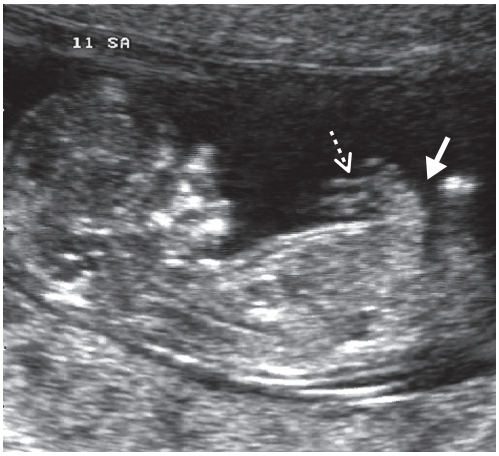

Figure 14.12. Hernie physiologique (⟶) dans le cordon (⋯≫), sur une coupe sagittale à 11 SA.

L'examen morphologique peut donc s'arrêter là. Dans la pratique courante, il est peut-être souhaitable de compléter cet examen morphologique par la recherche :

- des deux cavités orbitaires et des deux bourgeons auriculaires ;
- d'une échogénicité relative différente entre le poumon, le foie et les intestins sur une coupe longitudinale ;
- de l'estomac très souvent visible ;
- de la vessie qui n'est pas toujours visualisée ;
- des quatre cavités cardiaques ; ce qui est parfois possible sur l'examen dynamique en mode B.

La visualisation de ces différents éléments peut être indiquée dans le compte rendu. S'ils ne sont pas mis en évidence, leur recherche est reportée au 2e trimestre de la grossesse.

L'échographie de référence du 1er trimestre

Par voie vaginale, dans le cadre d'une échographie de référence, les points précédents doivent être caractérisés. L'examen est complété par l'intégrité du diencéphale et de la fosse postérieure, l'intégrité du rachis lombo-sacré (même s'il est très difficile d'éliminer complètement certaines non-fermetures du tube neural), l'équilibre des quatre cavités cardiaques, parfois la visualisation des gros vaisseaux, ainsi que la présence des deux reins (vidéos 14.10 à 14.12).

Le diencéphale et le mésencéphale ont un aspect caractéristique qui les fait ressembler à une tête fémorale. En arrière, la fosse postérieure est occupée par les plexus choroïdes dans la grande citerne sur une coupe sagittale. Il faut s'efforcer de rechercher également l'absence de fente au niveau facial s'il existe un facteur de risque ou devant d'autres malformations. Le diagnostic d'une petite fente est difficile, et le bilan ne peut pas être complet à ce stade. Les cinq rayons de la main peuvent être comptés et la mobilité de chaque segment de membre peut être évaluée. L'échogénicité des reins est très proche de celle des intestins bien qu'un peu plus échogènes, rendant leur caractérisation difficile au 1er trimestre (figures 14.13 à 14.15).

Analyse du placenta-trophoblaste

Le trophoblaste est homogène et légèrement échogène. Sa localisation est précisée.

Il est possible de mettre en évidence des kystes infracentimétriques. Ils n'ont pas de valeur s'ils ne sont pas associés à une anomalie fœtale ou annexielle maternelle.

En l'absence de saignement, un hématome, un décollement, un défaut d'accolement ou un sac gestationnel évanescent ne doivent pas être signalés. Ils sont difficiles à différencier. Il s'agit

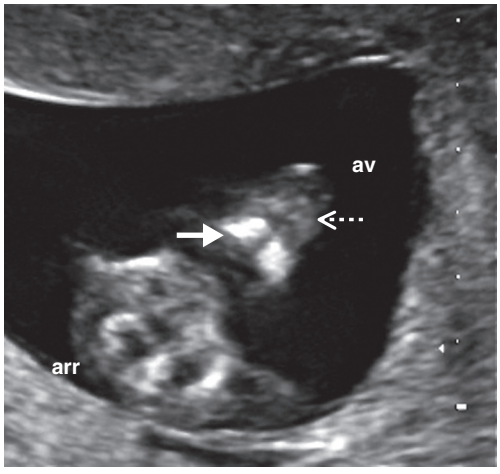

Figure 14.13. Mandibule (⟶) ; lèvre supérieure (⋯≫), par voie abdominale à 12 SA.

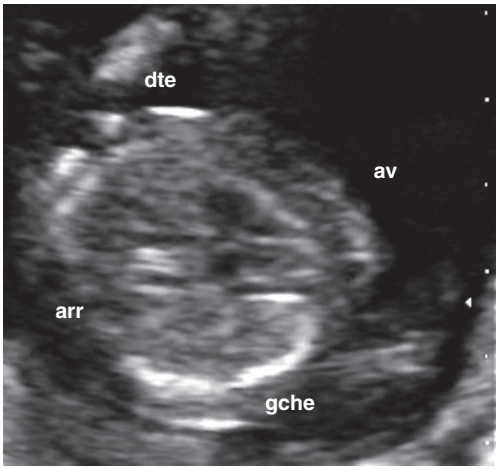

Figure 14.14. Coupe quatre cavités à 12 SA par voie abdominale.



Figure 14.15. Embryon de 12 SA pour la mesure de la clarté nucale, par voie abdominale.

d'images le plus souvent hypoéchogènes plutôt hétérogènes ou anéchogènes entre l'œuf et le myomètre.

Mesure de la clarté nucale

Cette mesure, effectuée à la demande de la patiente, permet d'estimer le risque d'anomalie chromosomique ou d'attirer l'attention sur un risque morphologique fœtal, notamment cardiaque. Les critères de mesure sont précis :

- la mesure est faite pour des embryons ayant une LCC entre 45 et 84 mm ;
- elle doit être faite sur une coupe sagittale stricte, idéalement le diencéphale est visualisé ainsi que les os propres du nez. Si l'embryon a la tête dans le plan sagittal, le rachis se trouve sur cette coupe ainsi que le tubercule génital (vidéos 14.13 et 14.14) ;
- les ultrasons doivent avoir un abord orthogonal à la peau fœtale : le fœtus est donc allongé sur le ventre ou sur le dos. Le critère de qualité habituel est la présence de la ligne de l'épiderme fœtal suivie au moins jusqu'à la moitié du dos ;
- la tête doit être en position neutre, c'est-à-dire ni en hyperflexion, ni en hyperextension – le témoin échographique étant la présence de liquide amniotique entre le sternum et le menton avec un angle entre ces deux repères inférieur à 90° ; en effet, une mesure en hyperflexion minimise la clarté nucale alors qu'une mesure en hyperextension augmente la mesure de clarté nucale ;
- l'agrandissement doit être suffisant pour déplacer les curseurs au 10e de millimètre. Même si une telle précision n'a pas de légitimité biophysique, elle indique que le fœtus doit être suffisamment volumineux sur l'image, la tête et le thorax occupant environ les trois quarts de l'image ;
- l'amnios a été vu de façon distincte de l'épiderme fœtal : l'intérêt est de bien distinguer l'épiderme embryonnaire de l'amnios séparant le liquide amniotique du cœlome externe (figure 14.16). En effet, la membrane amniotique n'est fusionnée avec le chorion, en faisant disparaître le cœlome externe, qu'aux environs de 14 SA. Il est donc possible, sur un fœtus qui ne bouge pas, de mesurer l'espace entre l'épiderme et la membrane amniotique par erreur ;
- les curseurs doivent être positionnés perpendiculairement au grand axe du fœtus, ils sont positionnés sur l'hyperéchogénicité au bord de l'anéchogénicité. Le gain doit être bas pour ne pas sous-estimer la mesure. Un gain élevé diminue la largeur de cette zone (figure 14.17) ;
- plusieurs mesures doivent être effectuées. Parmi les meilleurs clichés, c'est la mesure la plus grande qui est retenue ;
- enfin, deux clichés explicites figurent dans le dossier médical (figure 14.18).

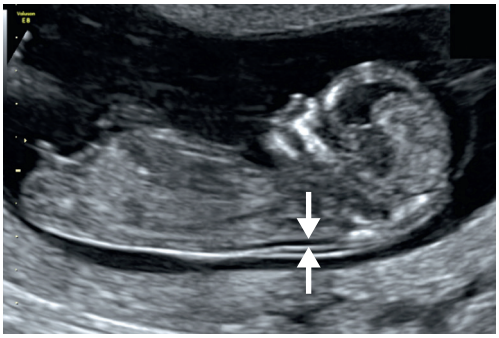

Figure 14.16. Embryon de 12 SA pour la mesure de la clarté nucale, par voie abdominale : on peut différencier l'épiderme de la membrane amniotique non accolée au chorion.
Le cœlome externe est encore visible.

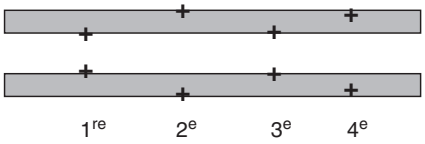

Figure 14.17. La position correcte est la 3e; les *calipers* sont positionnés sur une image dont le gain a été abaissé.

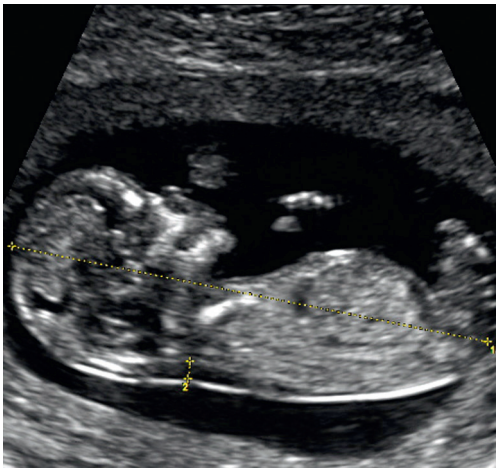

Figure 14.18. Embryon de 12 SA pour la mesure de la clarté nucale et de la longueur cranio-caudale, par voie abdominale.

Des critères de qualité de la mesure utilisés dans le score de Herman permettent d'évaluer *a posteriori* sur le cliché la qualité de la mesure. Il comprend trois critères notés sur 1 point et trois critères notés sur 2 points (0 ou 2) pour un total sur 9 points (tableau 14.1). Un score de 4 ou plus est considéré comme correct, un score de 7 ou plus est excellent. Ce score est imparfait à bien des égards mais il permet d'avoir des repères. Il ne doit pas faire perdre le bon sens : quand la CN est fine, l'analyse des clichés suffit le plus souvent à l'affirmer. Un calcul très précis du risque ne peut pourtant pas se faire pour un score inférieur à 4 (figure 14.19).

Dépistage des aneuploïdies

Afin de **diminuer le nombre de prélèvements invasifs**, il a été décidé en France en 2009 par arrêté ministériel de limiter le remboursement des actes aux bonnes pratiques médicales. Ainsi, les patientes souhaitant le dépistage des aneuploïdies doivent effectuer, quel que soit leur âge, l'échographie du 1er trimestre et le dosage des marqueurs sériques de façon concomitante. Le calcul de risque combiné prenant en compte l'âge, les marqueurs sériques et la clarté nucale permet de décider ou non de proposer un examen du caryotype (biopsie du trophoblaste ou amniocentèse selon l'âge gestationnel). C'est le seuil de 1/250 qui est retenu comme risque conduisant vers un prélèvement ovulaire. Pour les patientes prises en charge après la période nécessaire, c'est-à-dire après 84 mm de longueur cranio-caudale (environ 14 SA) le dosage des marqueurs sériques du 2e trimestre, quel que soit leur âge, est possible. Enfin, les prélèvements invasifs sont bien sûr toujours pris en charge en cas d'anomalie morphologique avérée à l'échographie.

Désormais, l'amniocentèse n'est plus systématiquement remboursée pour l'âge maternel seul.

Tableau 14.1. Le score de Herman.

Critères mineurs	1 point	Critères majeurs	2 points
Tête en position neutre		Coupe sagittale stricte	
Amnios visible		Position des curseurs (*calipers*)	
Agrandissement suffisant		Continuité de la peau du dos	

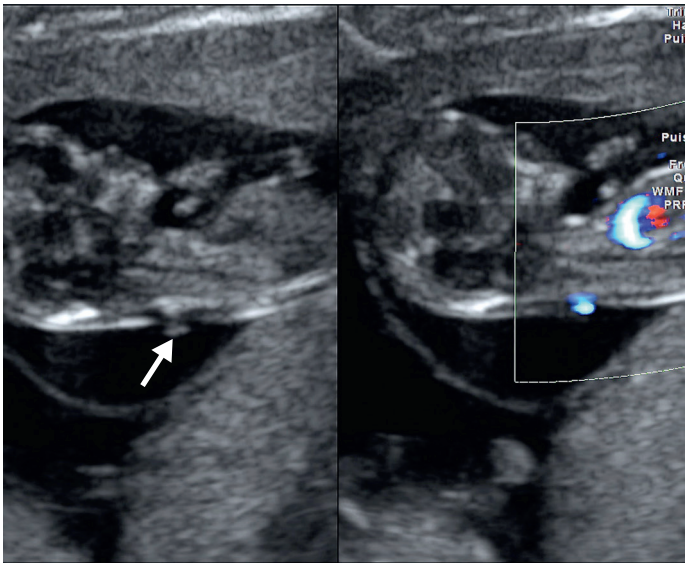

Figure 14.19. Cordon positionné en arrière de la nuque (⟶), mis en évidence par le Doppler couleur, pouvant fausser la mesure (vidéo 14.14).

En raison de pratiques très diverses pour la mesure de la clarté nucale, les médecins souhaitant s'intégrer dans le dépistage du 1er trimestre doivent disposer d'un numéro d'identifiant attribué par un réseau de périnatalité après délivrance d'un certificat donné par un organisme agréé. En pratique, l'organisme agréé propose une évaluation sur des clichés du 1er trimestre de la grossesse ; il peut aussi proposer des points d'amélioration. Quand cette évaluation est rendue, l'échographiste s'adresse à un réseau de périnatalité pour obtenir son numéro d'identifiant. Le réseau doit alors être capable de connaître la médiane et la distribution des mesures effectuées par tous ces échographistes de façon prospective.

Le rôle des réseaux et de l'organisme agréé n'est pas de sanctionner les opérateurs mais plutôt de les inciter à une intensification de leur programme d'assurance qualité si nécessaire. Il revient aux consultants de vérifier pour chaque patiente que les critères qualité sont suffisants pour intégrer la mesure dans le calcul de risque.

(*Cf.* le tableau du risque de T21 en fonction de l'âge et le tableau des facteurs de correction en fonction de la LCC et de la CN, chapitre 37.)

Diagnostic échographique devant une hyperclarté nucale à caryotype normal

La clarté nucale varie avec l'âge gestationnel. Il faut donc utiliser une courbe pour connaître le 95e percentile. Entre le 95e percentile et le 99e percentile, la plupart des fœtus ont un caryotype normal. Pour les clartés nucales supérieures à 3,5 mm à 12 SA (99e percentile), il n'y a pas de bénéfice particulier à attendre les marqueurs sériques pour effectuer un calcul combiné. Le caryotype est d'emblée proposé (figure 14.20). Une technique en très haute résolution (1,5 Mb) lui est le plus souvent associée : la CGH.

Les hyperclartés nucales sont liées à un défaut de résorption du système lymphatique ou à son retard. Des anomalies cytogénétiques ou génétiques peuvent en être la cause. Elles sont aussi liées parfois à une cardiopathie ou à une compression médiastinale.

Il est habituel de faire une échographie en plus vers 16–18 SA pour toute mesure supérieure au 95e percentile, c'est-à-dire supérieure à 3 mm à 12 SA. Au-dessus du 99e percentile, c'est-à-dire

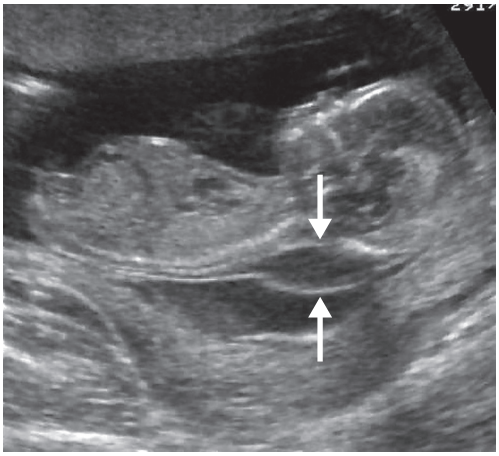

Figure 14.20. Épaississement de la clarté nucale (⟶).

au-delà de 3,5 mm, le risque d'issue défavorable augmente avec la mesure. La mort fœtale *in utero* est d'autant plus probable que la clarté nucale est élevée. Quand le caryotype est normal, la probabilité de fausse couche est de plus de 20 % pour une clarté nucale supérieure à 6 mm. L'échographie effectuée vers 16–18 SA recherche non seulement des malformations mais s'assure de la résolution de la clarté nucale. Si l'évolution se fait vers des signes d'anasarque, le pronostic est plus réservé.

Les cardiopathies sont plus fréquentes au-delà de 3,5 mm, il est donc habituel d'envoyer la patiente chez l'échocardiopédiatre. La probabilité de trouver une anomalie cardiaque pour une nuque à 3,5 mm est d'environ 3 %, pour 5,5 mm elle est de 15 %, pour 6,5 mm elle est de 30 %.

D'autres malformations sont possibles, avec une sur-représentation des anomalies cardiaques, des anomalies de délimitation embryonnaire et des chondrodysplasies. Ces anomalies sont présentes dans presque la moitié des clartés nucales supérieures à 3,5 mm. À long terme, quand le caryotype est normal et que les échographies ne montrent pas d'anomalie particulière, le suivi des enfants est très rassurant.

Compléments en ligne

Des compléments numériques sont associés à ce chapitre (vidéos, QCM interactifs). Ils sont signalés dans le texte par un picto.

Pour voir ces compléments, connectez-vous sur http://www.em-consulte/e-complement/474891 et suivez les instructions.

Vidéo 14.1. Embryon à 7 SA.

Vidéo 14.2. Embryon à 9 SA.

Vidéo 14.3. Exencéphalie ou anencéphalie à 11 SA.

Vidéo 14.4. Exencéphalie ou anencéphalie à 12 SA.

Vidéo 14.5. Exencéphalie ou anencéphalie à 11 SA.

Vidéo 14.6. Holoproencéphalie à 12 SA.

Vidéo 14.7. Laparoschisis à 12 SA, coupe axiale.

Vidéo 14.8. Laparoschisis à 12 SA, coupe sagittale.

Vidéo 14.9. Hernie diaphragmatique à 14 SA.

Vidéo 14.10. Cavités cardiaques et départ des gros vaisseaux à 12 SA par voie abdominale.

Vidéo 14.11. Cavités cardiaques et départ des gros vaisseaux à 12 SA par voie abdominale.

Vidéo 14.12. Cavités cardiaques par voie abdominale à 12 SA.

Vidéo 14.13. Embryon de 12 SA en coupe sagittale.

Vidéo 14.14. Embryon de 12 SA en coupe sagittale.

Vidéo 14.15. Circulaire du cordon à 12 SA.

QCM 13.

QCM 16.

QCM 23.

QCM 30.

Références

Avni FE, Cos T, Cassart M, et al. Evolution of fetal ultrasonography. Eur Radiol 2007 ; 17 : 419–31.

Chalouhi GE, Salomon LJ, Fontanges M, et al. Formative assessment based on an audit and feedback improves nuchal translucency ultrasound image quality. J Ultrasound Med 2013 ; 32(9) : 1601–5.

Chelli D, Methni A, Dimassi K, et al. Fetal sex assignment by first trimester ultrasound : a Tunisian experience. Prenat Diagn 2009 ; 29(12) : 1145–8.

Evans MI, Krantz DA, Hallahan TW, et al. Undermeasurement of nuchal translucencies : implications for screening. Obstet Gynecol 2010 ; 116 : 815–8.

Favre R, Guige V, Weingertner AS, et al. Is the non-respect of ethical principles by health professionals during first-trimester sonographic Down syndrome screening damaging to patient autonomy ? Ultrasound Obstet Gynecol 2009 ; 34 : 25–32.

Gaudry P, Grangé G, Lebbar A, et al. Fetal loss after amniocentesis in a series of 5,780 procedures. Fetal Diagn Ther 2008 ; 23 : 217–21.

Grangé G, Althuser M, Fresson J, et al. Semi-automated adjusted measurement of nuchal translucency : feasibility and reproducibility. Ultrasound Obstet Gynecol 2011 ; 37 : 335–40.

Grangé G, Azria E. Entre proposition systématique et obligation d'information, quelles libertés face au dépistage de la trisomie 21 ? J Gynecol Obstet Biol Reprod (Paris) 2008 ; 37 : 535–7.

Hermann M, Fries N, Mangione R, et al. Nuchal translucency measurement : are qualitative and quantitative quality control processes related ? Prenat Diagn 2013 ; 33(8) : 770–4.

Herman A, Maymon R, Dreazen E, et al. Nuchal translucency audit : a novel image scoring method. Ultrasound Obstet Gynecol 1998 ; 12 : 398–403.

Jauniaux E, Johns J, Burton GJ. The role of ultrasound imaging in diagnosing and investigating early pregnancy failure. Ultrasound Obstet Gynecol 2005 ; 25 : 613–24.

Nicolaides KH. Screening for fetal aneuploidies at 11 to 13 weeks. Prenat Diagn 2011 ; 31 : 7–15.

Pandya PP, Altman DG, Brizot ML, et al. Repeatability of measurement of fetal nuchal translucency thikness. Ultrasound Obstet Gynecol 1995 ; 5 : 334–7.

Senat MV, Bussières L, Couderc S, et al. Long-term outcome of children born after a first-trimester measurement of nuchal translucency at the 99th percentile or greater with normal karyotype : a prospective study. Am J Obstet Gynecol 2007 ; 196 : 53. e1-6.

Sotiriadis A, Papatheodorou S, Makrydimas G. Neurodevelopmental outcome of fetuses with increased nuchal translucency and apparently normal prenatal and/or postnatal assessment : a systematic review. Ultrasound Obstet Gynecol 2012 ; 39 : 10–9.

Wøjdemann KR, Christiansen M, Sundberg K, et al. Quality assessment in prospective nuchal translucency screening for Down syndrome. Ultrasound Obstet Gynecol 2001 ; 18 : 641–4.

Chapitre 15

Système nerveux central

Vidéo introductive

Embryologie

Chez tous les vertébrés, le **tube neural** forme, au niveau du pôle céphalique, trois puis cinq vésicules cérébrales qui donnent l'**encéphale**. Dans l'espèce humaine, le tube neural se ferme à la fin du 1er mois (4 SG-6 SA)/(4 semaines de grossesse [SG]-6 semaines d'aménorrhée [SA]). Le pôle céphalique se renfle et trois vésicules apparaissent, constituées de tissu nerveux qui borde une cavité liquidienne. D'avant en arrière, le prosencéphale, le mésencéphale et le rhombencéphale se succèdent (figure 15.1). Dès 5 SG-7 SA, deux «cornes» s'échappent en s'évaginant, en doigt de gant, du prosencéphale : ce sont les **vésicules télencéphaliques**. La vésicule prosencéphalique initiale devient le **diencéphale**. Le télencéphale va croître considérablement et s'**enrouler** autour du diencéphale en formant le **noyau caudé**. Les commissures (fornix et corps calleux) vont suivre ce mouvement. Cet enroulement est incomplet au premier trimestre et se termine vers 22 SA. La cavité liquidienne des vésicules télencéphaliques s'enroule aussi et devient le ventricule latéral, à droite et à gauche; ce sont en

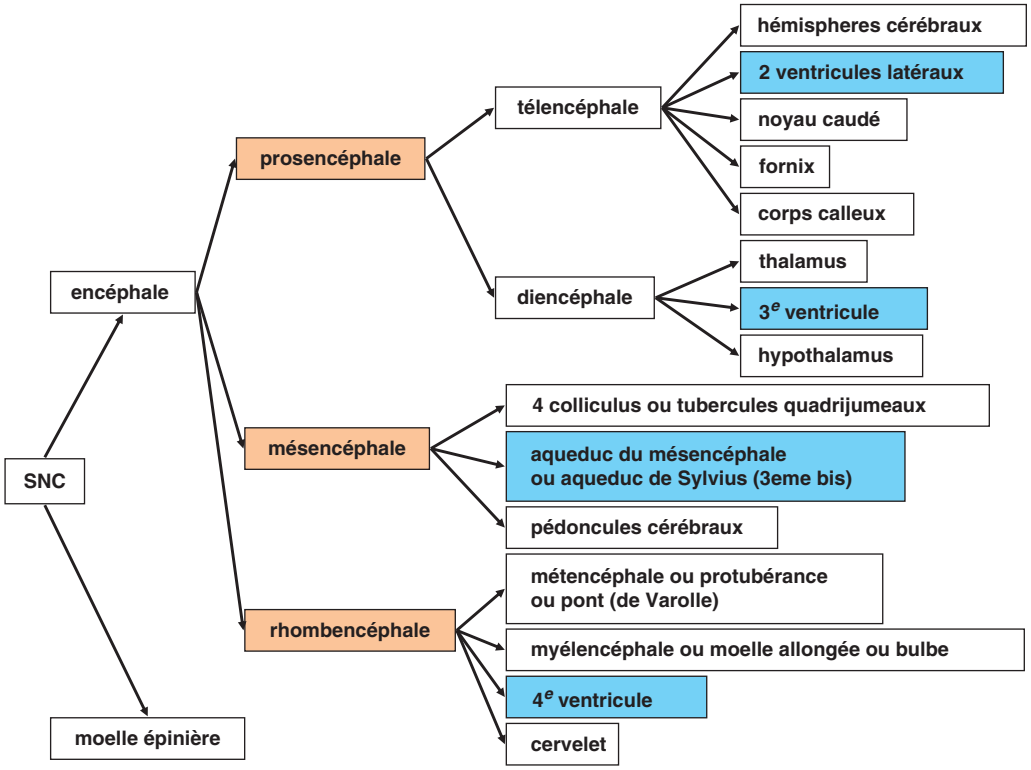

Figure 15.1. Formation du tube neural : embryologie.

Guide pratique de l'échographie obstétricale et gynécologique
© 2016, Elsevier Masson SAS. Tous droits réservés

quelque sorte les **ventricules cérébraux** 1 et 2. Les parois latérales du diencéphale s'épaississent très précocement et forment le **thalamus** et l'**hypothalamus** qui sont bien individualisés à 12 SA, mais vont continuer leur croissance. La vésicule diencéphalique voit sa cavité se rétrécir de dehors en dedans et devient le 3e ventricule qui se situe donc dans un plan sagittal à la fin du premier trimestre. La vésicule mésencéphalique a une croissance circonférentielle qui transforme la cavité liquidienne initiale en un canal étroit qui est l'aqueduc du mésencéphale, appelé aussi en clinique **aqueduc de Sylvius** à la fin du 1er trimestre. La lame colliculaire (tectum ou toit de l'aqueduc) qui comporte quatre colliculus (ou tubercules quadrijumeaux) est située dorsalement et s'attache latéralement sur les corps géniculés du thalamus. Les pédoncules cérébraux (tegmentum ou plancher de l'aqueduc) sont ventraux et divergent latéralement en dehors de l'hypothalamus. La cinquième vésicule cérébrale initiale, ou vésicule rhombencéphalique, donne naissance à la protubérance ou métencéphale (ou pont de Varolle) et à la moelle allongée qui correspond au myélencéphale (ou bulbe) ventralement et au **cervelet** dorsalement. La cavité liquidienne prend une forme rhomboédrique (double pyramide) et vient former le quatrième ventricule que l'on devrait nommer, en fait, cinquième ventricule si l'aqueduc de Sylvius avait tenu son rang de ventricule. Le cervelet commence à se développer très tôt (7 SD–9 SA), mais il n'est réellement visible qu'à partir de 12 SG soit 14 SA où vermis et hémisphères coiffent le quatrième ventricule. La croissance encéphalique va se poursuivre au fil du temps et de l'espace disponible pour chacune de ces vésicules cérébrales initiales. C'est le développement du télencéphale qui est le plus important. L'enroulement du télencéphale se poursuit jusque vers 22 SA puis la **giration** commence avec l'apparition de **sillons**. Le sillon latéral appelé aussi scissure de Sylvius en clinique contient l'artère cérébrale moyenne (sylvienne) et devient plus étroit et plus profond entre le deuxième et le troisième trimestre. Les sillons primaires apparaissent ensuite représentés par le sillon pariéto-occipital, le sillon calcarin du lobe occipital (ou scissure calcarine) et le sillon central (ou scissure de Rolando); après 32 SA, apparition des sillons secondaires; et après 35 SA, apparition des sillons tertiaires et fermeture de la vallée sylvienne.

Au niveau microscopique, le développement repose sur les cellules gliales et neuronales. La première étape est la multiplication et la migration neuronale vers la surface à partir de la zone périventriculaire. C'est une migration radiaire le long des fibres gliales puis tangentielle le long de trajets axonaux. Elle se poursuit au 3e trimestre. Au terme de la migration, la maturation neuronale aboutit à six couches corticales. La deuxième étape est la synaptogenèse puis le remodelage. Chaque neurone émet des dendrites et un axone, construisant des circuits et aboutissant à l'augmentation considérable du volume du cortex.

Ces quelques notions de développement permettent de mieux comprendre les images de l'encéphale qui sont construites par l'échographie (figures 15.2 à 15.6).

Apprendre à dessiner

Coupe axiale du périmètre crânien

La coupe axiale du périmètre crânien n'a pas le même aspect selon le terme, du fait des **modifications morphologiques** de la boîte crânienne et des phénomènes d'**enroulement** et de **giration** du cerveau (figure 15.7).

La boîte crânienne peut être représentée par une forme ovale de grand axe horizontal ou plutôt transversal oblique; la **ligne médiane** est bien visible sur le tiers antérieur de l'os frontal, représentée par la **scissure interhémisphérique** jusqu'à la région du septum pellucidum, figuré par un double trait horizontal à l'union du tiers antérieur et des deux tiers postérieurs. En arrière, les deux thalamus ont une forme de papillon car, échographiquement, ils intègrent les noyaux caudés et les corps géniculés; ils occupent le tiers moyen et sont séparés, au milieu, par le **3e ventricule** représenté par un double trait quasiment virtuel, du fait de son implantation sagittale. En arrière, les deux lobes occipitaux sont

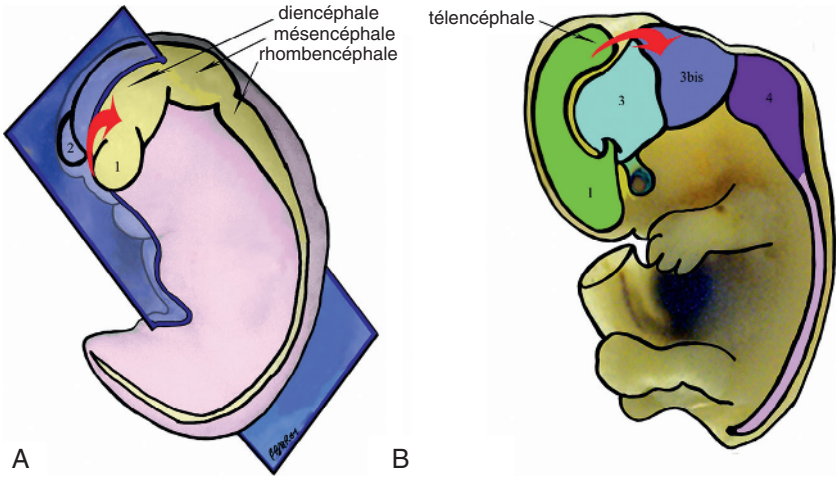

Figure 15.2. A. Embryologie cérébrale à 7 SA. Les cinq vésicules. B. Embryologie cérébrale à 8 SA.

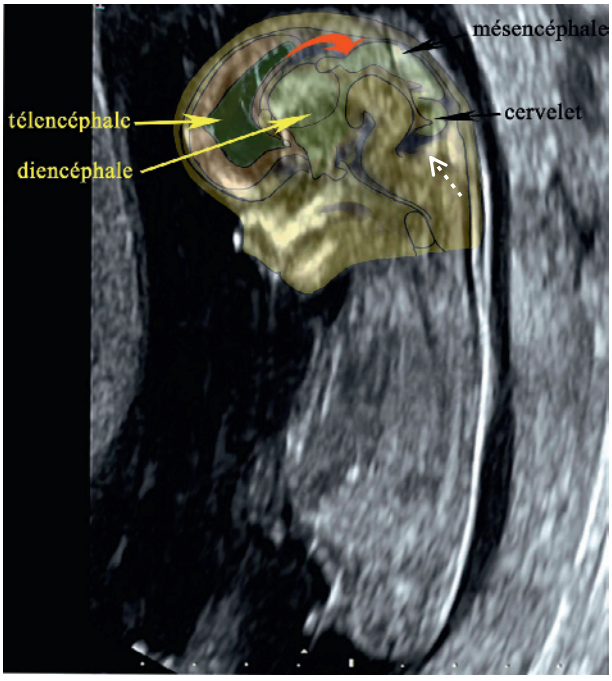

Figure 15.3. Encéphale au 1er trimestre. Plexus choroïdes de la fosse postérieure (⋯>).

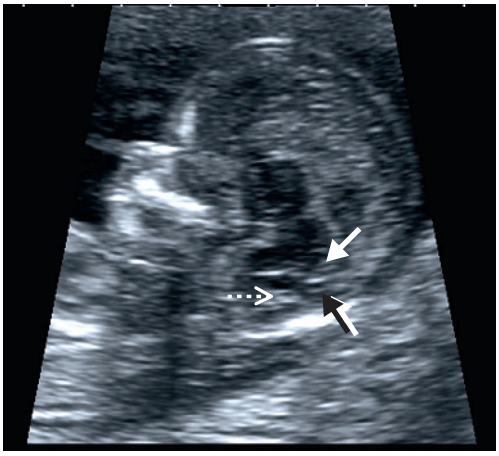

Figure 15.4. Fosse postérieure au premier trimestre (12 SA).
Cervelet (➞); plexus choroïdes (⇢), il sépare en deux la citerne postérieure.

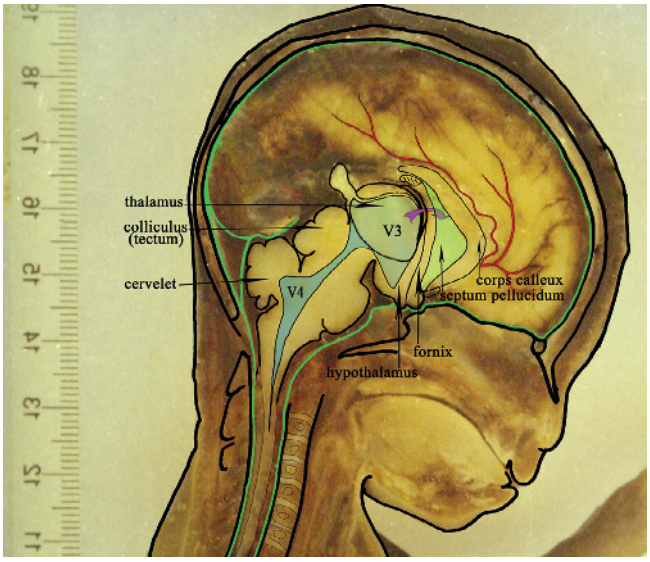

Figure 15.5. Aspect anatomique du cerveau à 15 SA. Coupe sagittale.

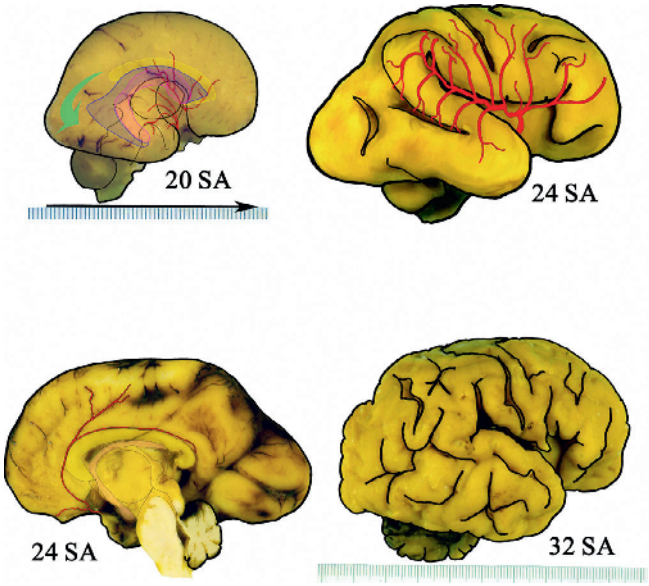

Figure 15.6. Évolution de la giration.

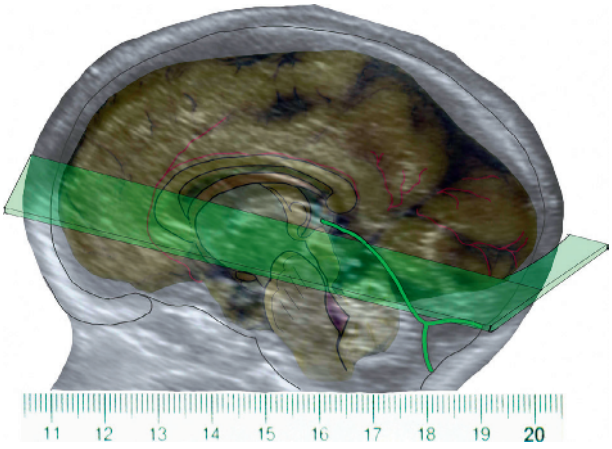

Figure 15.7. Plan de coupe du périmètre crânien.

séparés par la **citerne ambiante** de forme triangulaire à pointe postérieure (ou dorsale) ; sur les côtés (ou latéralement), le sillon pariéto-occipital se creuse au fur et à mesure que la giration progresse après 22 SA.

De part et d'autre de la ligne médiane, les deux hémisphères cérébraux sont de structure échogène homogène, les sillons apparaissent en cours de grossesse : c'est la giration. Sur cette coupe, les ventricules latéraux sont visibles en arrière, au niveau de l'atrium et de la corne occipitale. Ils contiennent des plexus choroïdes. En avant, les cornes frontales sont individualisées de part et d'autre du kyste du septum pellucidum.

Sur la face externe des hémisphères cérébraux, le sillon latéral, appelé aussi, en clinique, **vallée sylvienne**, se dessine, latéralement en regard du 3e ventricule (figures 15.8 et 15.9).

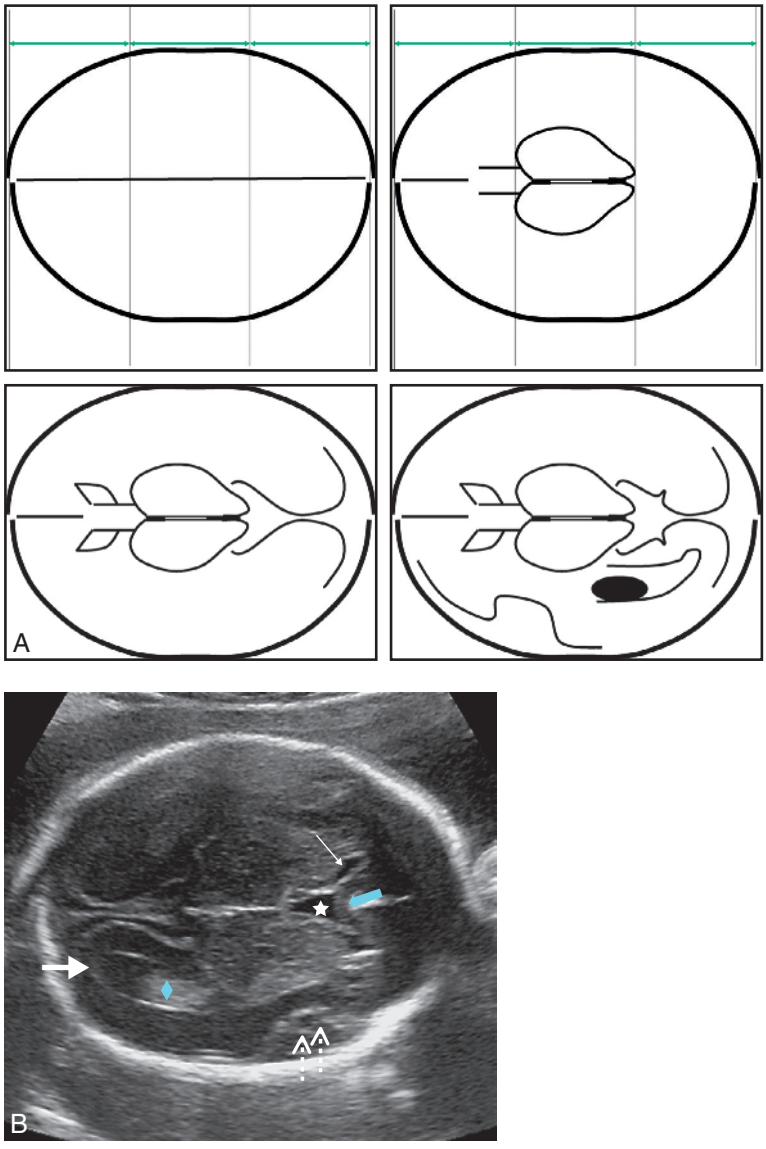

Figure 15.8.
A. Coupe axiale du périmètre crânien. B. Périmètre crânien à 22 SA. Ventricule latéral (➡) (⟶) ; plexus choroïde (♦) ; vallée sylvienne (⋯➢) (⋯➢) ; septum pellucidium (★) ; corps calleux (▬).

Coupe axiale basse

Elle passe en arrière sous la **tente du cervelet** et permet d'observer la fosse postérieure. Il s'agit également d'une coupe oblique presque parallèle au faîte du toit de la tente du cervelet. Son repérage sur une coupe sagittale permet de comprendre quelles sont les structures traversées (figure 15.10). Celle-ci contient les hémisphères cérébelleux symétriques de part et d'autre de la

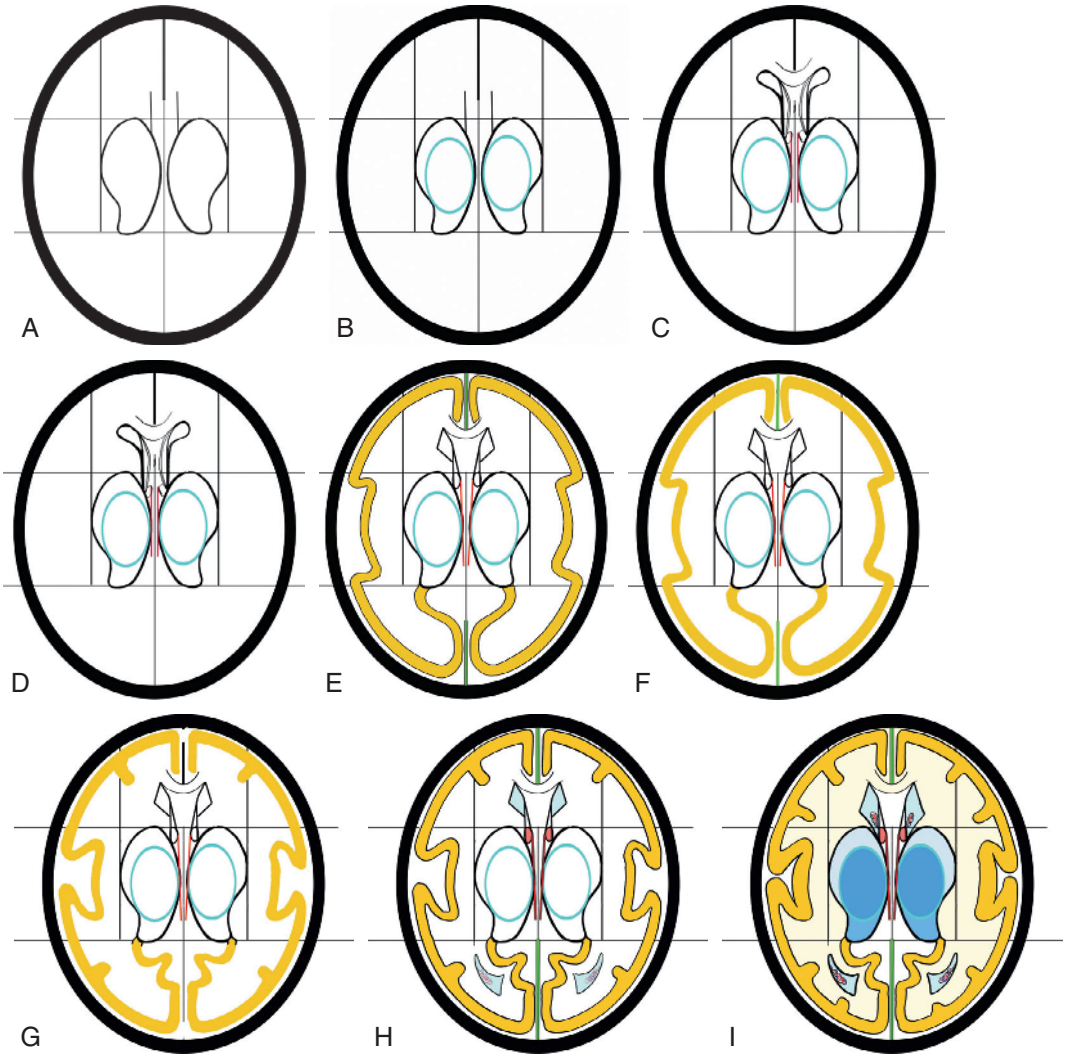

Figure 15.9. Coupe du périmètre crânien avec noyaux gris centraux, septum pellucidum et scissure interhémisphérique.
En bleu, les thalamus se distinguent des noyaux caudés (ici, en avant) et corps géniculés (en arrière). En rouge, le troisième ventricule entre les thalamus avec à sa partie antérieure les trous de Monro le reliant aux ventricules latéraux. Les piliers du fornix forment les parois du septum pellucidum. En avant, le corps calleux forme un pont de droite à gauche ; les cornes frontales des ventricules latéraux occupent le dièdre ainsi formé de chaque côté (C). Le parenchyme cérébral est dessiné de couleur orange. La vallée sylvienne se dessine de chaque côté (E). La faux du cerveau apparaît de couleur verte. La giration est ébauchée. En arrière des thalamus, la citerne ambiante permet de faire apparaître le sillon pariéto-occipital (G). La corne occipitale des ventricules latéraux apparaît (H). L'operculisation de la vallée sylvienne est achevée (I). Les plexus choroïdes sont dessinés en rouge dans les ventricules latéraux (I).

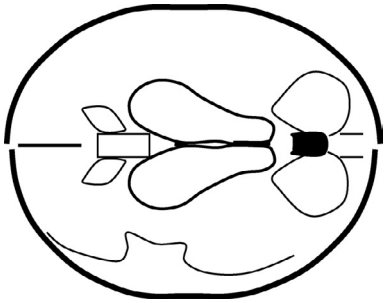

Figure 15.10. Coupe axiale basse.

ligne médiane. Ils sont de forme ronde. Au 3e trimestre, ils ont un aspect feuilleté. L'échogénicité augmente en raison de cette foliation. Au milieu, le vermis cérébelleux est hyperéchogène, de forme rectangulaire, séparé du tronc cérébral par le **quatrième ventricule**. En arrière, la **grande citerne** est traversée par un ou deux replis, tendus du vermis jusqu'à la paroi occipitale (figures 15.11 et 15.12).

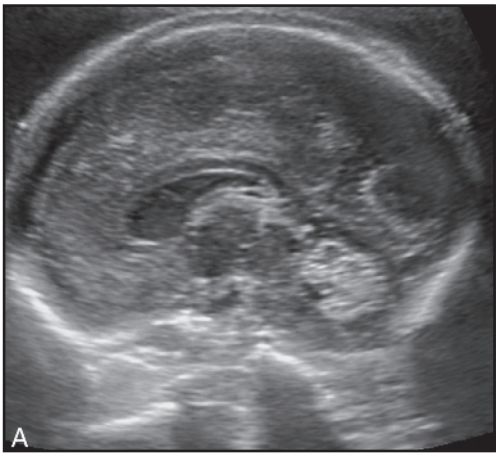

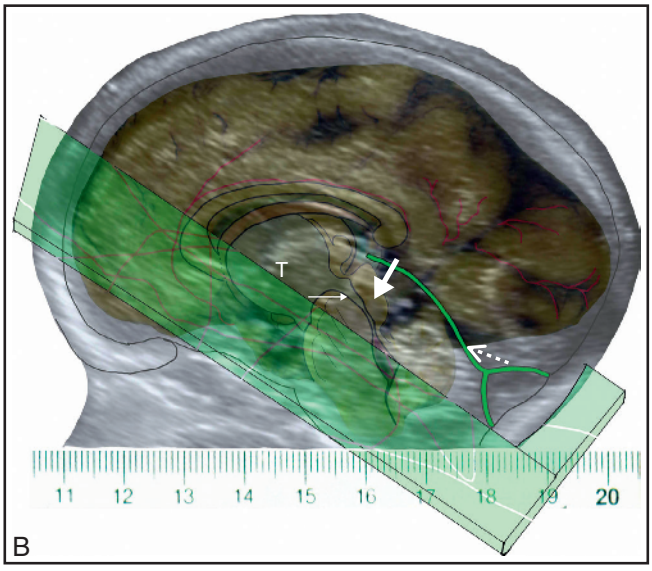

Figure 15.11. A. Coupe sagittale. B. Le plan vert est la coupe axiale basse passant par la fosse postérieure. Aqueduc (⟶); T : thalamus; colliculus (➞); tente du cervelet (⇢).

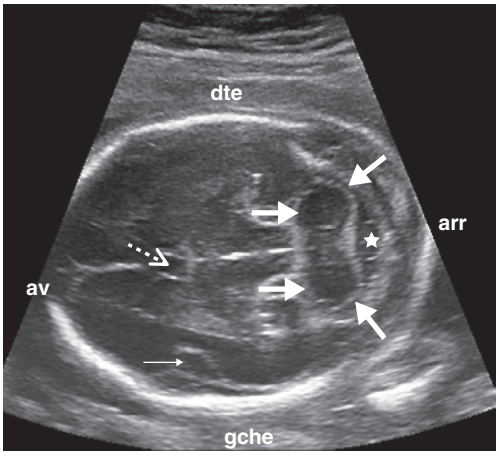

Figure 15.12.
Aspect de la coupe axiale basse au 2e trimestre.
Vallée sylvienne (⟶); cavité du septum pellucidum (⋯>); cervelet (➡); citerne postérieure (★).

Coupe axiale haute

Sur une coupe axiale au niveau du corps calleux, juste au-dessus des thalami, la scissure inter-hémisphérique et la faux du cerveau ne sont pas visibles car situées au-dessus. Elles ne sont donc visibles qu'un tout petit peu plus haut sur la coupe axiale. Ces différents plans se succèdent rapidement à l'échographie du fait de leur proximité. Ils doivent être distingués pour effectuer correctement le **dépistage des anomalies de la ligne médiane** (figures 15.13 à 15.16).

Coupe sagittale

La coupe sagittale (figures 15.17 et 15.18) n'est pas toujours possible, et ne fait pas partie du compte rendu minimum. Idéalement, la sonde se positionne en regard de la **grande fontanelle**, permettant de dérouler le corps calleux au-dessus de la cavité du septum pellucidum en avant et du septum vergae en arrière ; ces structures coiffent les thalamus qui sont en continuité avec le **tronc cérébral** (vidéo 15.1). Celui-ci descend dans le **trou occipital** en dessinant la protubérance du pont en avant. Sous la tente du cervelet qui n'est pas visible mais localisée sous les lobes occipitaux, la fosse postérieure contient le **vermis cérébelleux** dont le contour forme un arc de cercle en arrière. Il est hyperéchogène et coiffe, en arrière (dorsalement), le 4e ventricule dont le tronc cérébral forme la limite antérieure ou ventrale. Le 4e ventricule a une forme triangulaire dont la pointe se situe dans le vermis. L'arc de cercle définissant la surface vermienne comprend, à la jonction du tiers supérieur et des deux tiers inférieurs, la **fissure primaire**.

Au 3e trimestre, à distance du corps calleux et parallèle à lui, le **sillon cingulaire** limite le **gyrus cingulaire** ou circonvolution péricalleuse. Le **corps calleux** est divisé en plusieurs parties : le bec en avant et en bas, le genou en avant, le corps et enfin le splénium en arrière.

Coupe coronale de la partie médiane du cerveau

En haut, la scissure inter-hémisphérique est verticale avec, de chaque côté, à la face interne des hemisphères, la scissure cingulaire. La faux du cerveau est barrée en bas par le corps calleux qui a un aspect d'arc de cercle convexe dans sa partie inférieure. Il dessine le sillon péricalleux à sa surface. Il repose sur le septum pellucidum ayant une forme carrée. De part et d'autre, dans l'angle formé par le corps calleux et la paroi du septum pellucidum, les ventricules latéraux sont anéchogènes. Sous le septum pellucidum, la double ligne fine quasi virtuelle est le troisième ventricule, séparant de part et d'autre les deux thalami. Un peu plus bas et en dehors, la corne temporale des ventricules latéraux est parfois visible.

En périphérie et en dehors, le sillon latéral (ou vallée sylvienne) se creuse au cours de la grossesse et contient l'artère cérébrale moyenne, parfois aussi appelée **artère sylvienne** en clinique (figures 15.19 et 15.20).

Coupe parasagittale ventriculaire

Cette coupe est transversale oblique dans le plan du noyau caudé qui est « inscrit » dans le ventricule latéral (figures 15.21 et 15.22).

Effectuée en basculant la sonde à droite et à gauche de la ligne médiane sur une coupe sagittale passant par la grande fontanelle, elle permet de

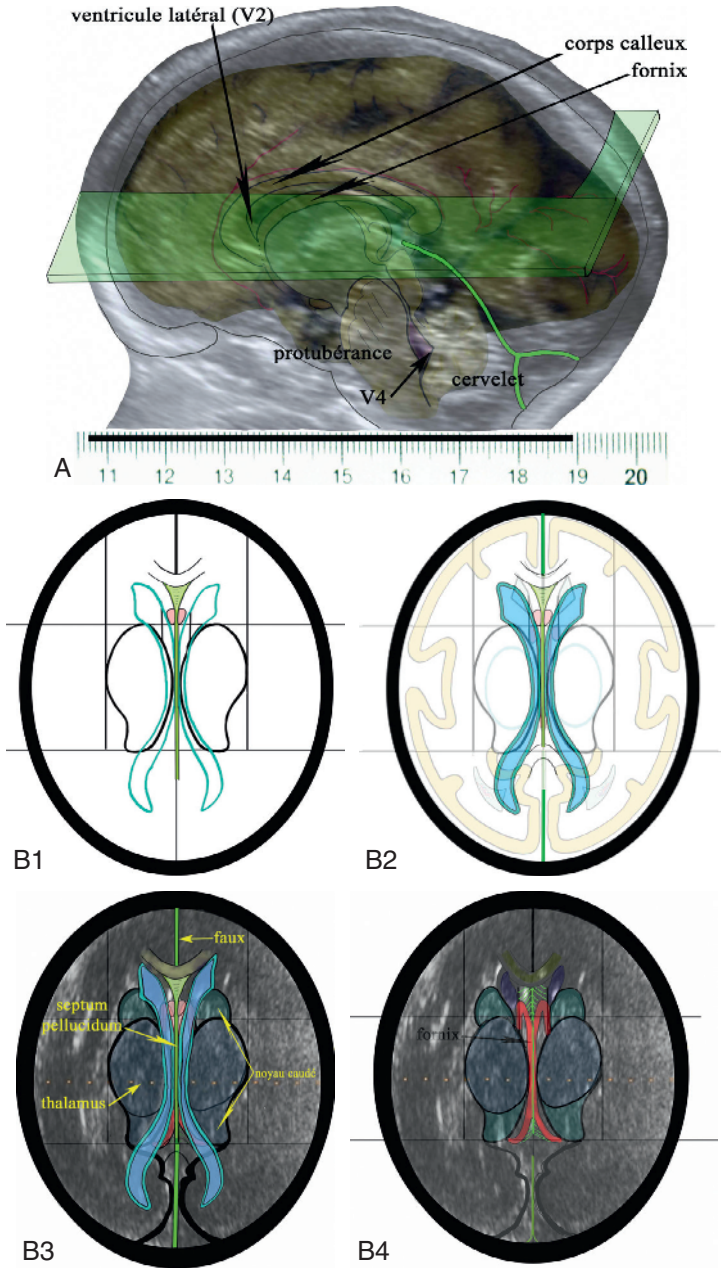

Figure 15.13. Coupe du périmètre crânien avec les ventricules latéraux dessinés en bleu en surimpression, passant au-dessus des thalamus.

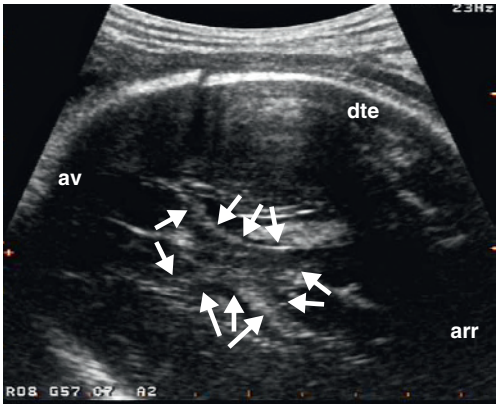

Figure 15.14. Corps calleux visible sur une coupe axiale au-dessus des thalamus à 30 SA.

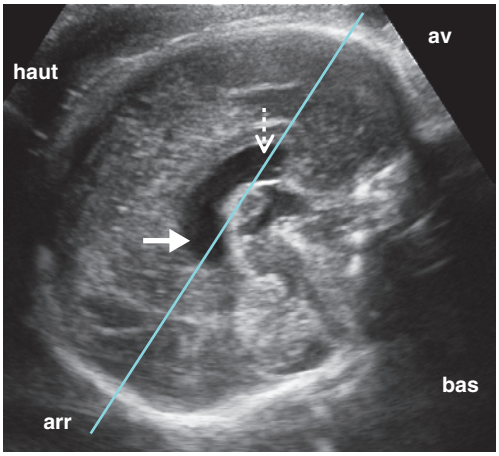

Figure 15.16. Coupe sagittale avec visualisation de la cavité du septum pellucidum (⋯➔) et de la cavité du septum vergae (⟶) et de l'axe du plan axial ci-contre.

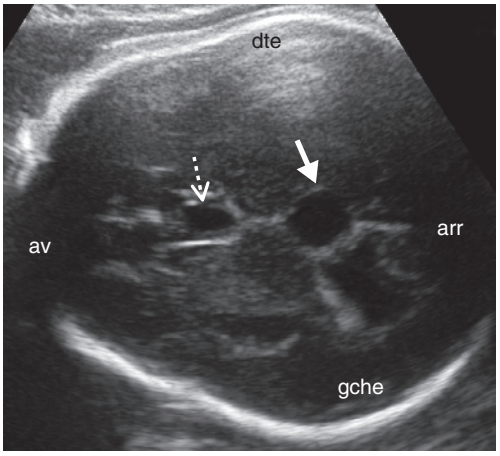

Figure 15.15. Coupe axiale avec visualisation de la cavité du septum pellucidum (⋯➔) et de la cavité du septum vergae (⟶).

visualiser les deux ventricules latéraux dans leur ensemble avec leurs trois cornes et le plexus choroïde. La forme est caractéristique et s'affine en cours de grossesse.

Au 3e trimestre, la zone germinative est réduite au sillon thalamo-caudé : au niveau de la corne frontale, en bas et en dedans, en regard des thalamus.

Techniques d'analyse des images

Une coupe de la boîte crânienne doit suivre un schéma d'analyse constant.

La boîte crânienne est étudiée sur toute sa circonférence à la recherche d'un défect ou d'une anomalie de forme ; puis la ligne médiane avec les différents éléments décrits ci-dessus ; ensuite

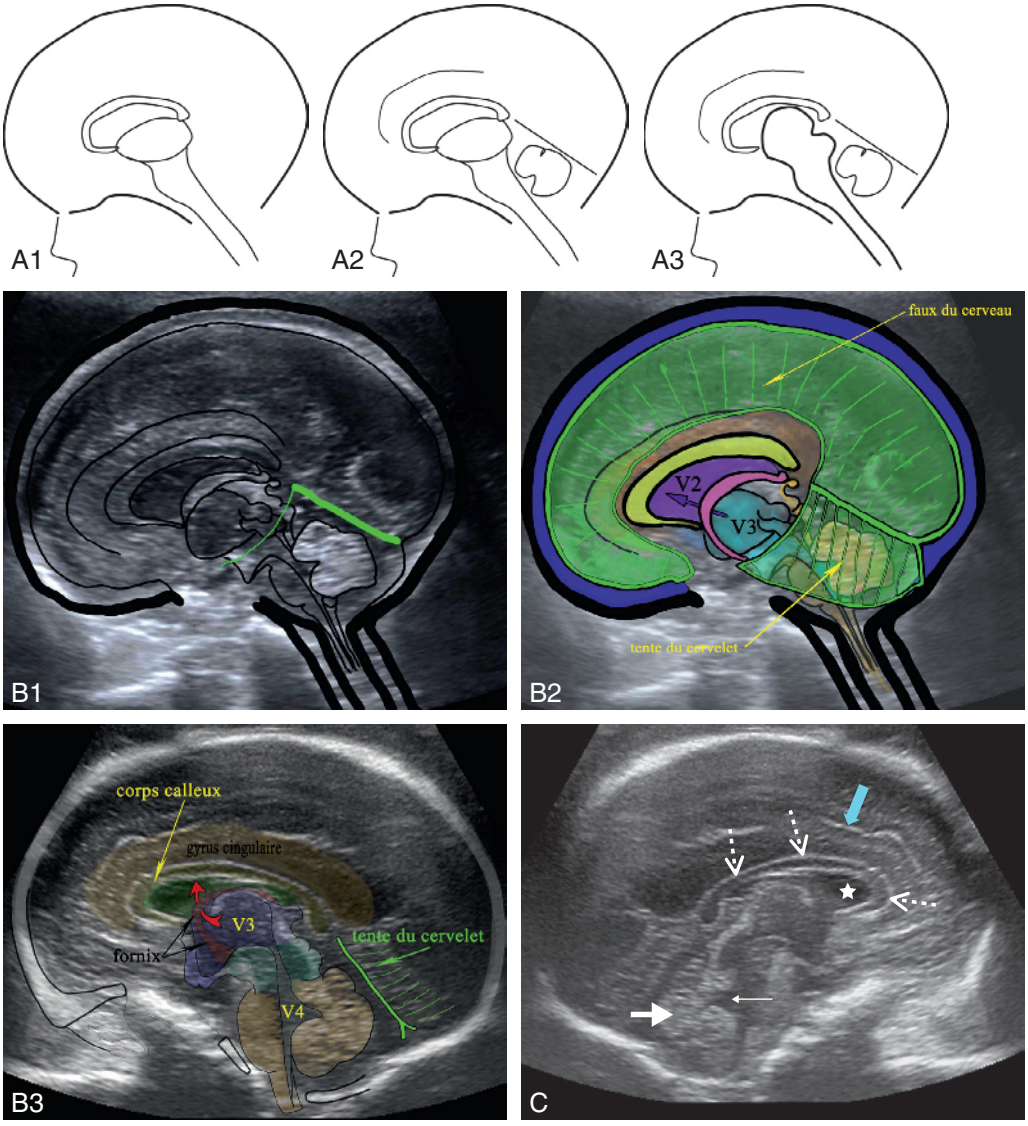

Figure 15.17.
A, B. Coupe sagittale. C. Coupe sagittale à 28 SA. Scissure du gyrus cingulaire (➡); Corps calleux (⇢); septum pellucidium (★); vermis (➡); 4e ventricule (⟶).

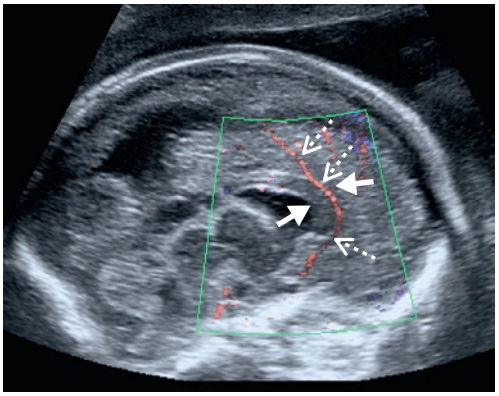

Figure 15.18. Épaississement isolé du corps calleux (→).
L'artère péricalleuse (ou cérébrale antérieure) a un trajet normal (⇢).

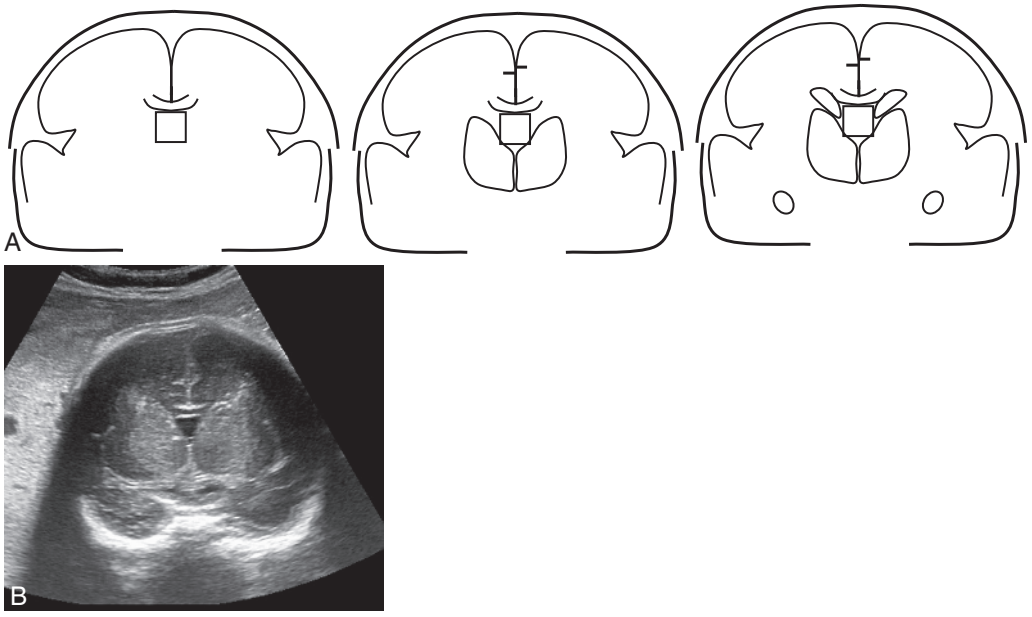

Figure 15.19.
A, B. Coupe coronale ou frontale.

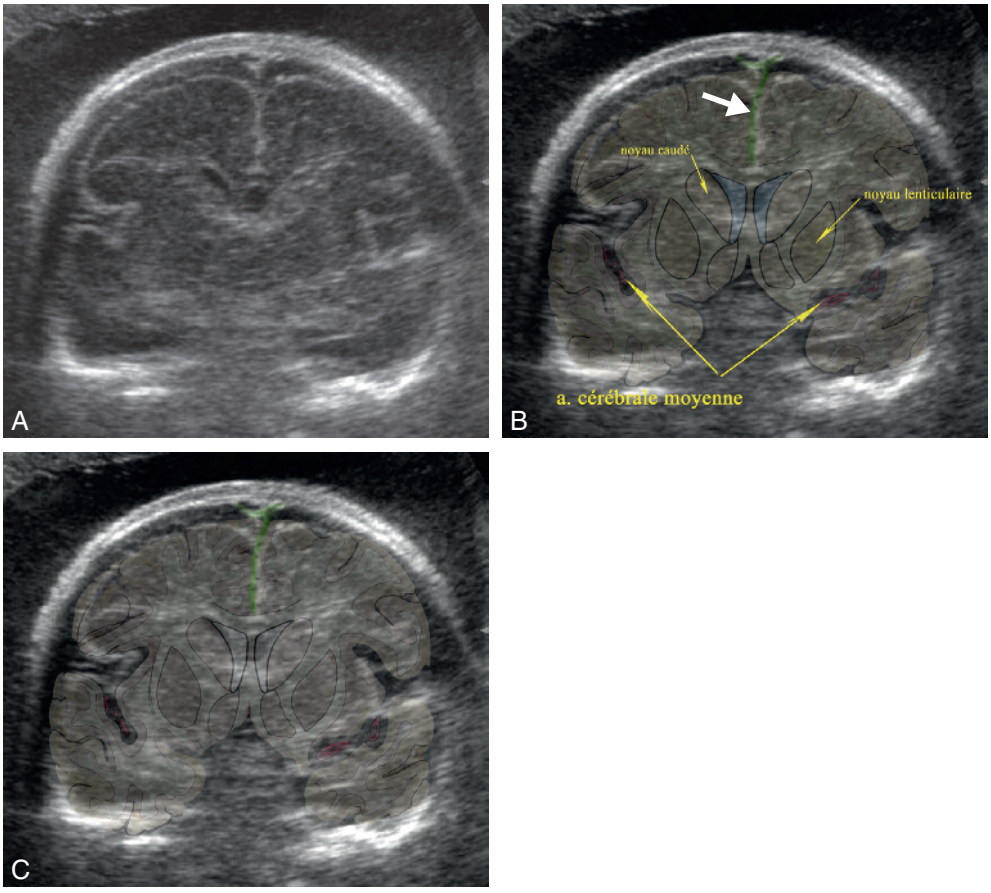

Figure 15.20.
A à C. Coupe frontale ou coronale. Faux du cerveau (B, ⟶).

les ventricules latéraux, en sachant que le ventricule antérieur (c'est-à-dire proche de la sonde, en haut de l'écran) est toujours beaucoup plus difficile à visualiser du fait des échos de répétition produits par l'os pariétal. Enfin, l'operculisation de la vallée sylvienne (ou sillon latéral) est évaluée.

À 16 SA, cette vallée sylvienne est une simple courbure à la surface hémisphérique. À 19 SA, elle a un aspect d'arc de cercle. À 22 SA, la vallée sylvienne a une forme de trapèze. Vers 26 SA, elle a une forme rectangulaire et à 32 SA, elle est bien operculisée avec une forme d'enclume asymétrique caractéristique. À 36 SA, elle est entièrement operculisée (figure 15.23).

Encéphale

Le dépistage des anomalies cérébrales a un impact sur les soins périnatals. La fréquence de ces anomalies est relativement élevée. Les plus graves malformations sont le plus souvent diagnostiquées par échographie, mais les plus fines peuvent passer inaperçues et être associées à un handicap.

Kystes des plexus choroïdes

Les kystes des plexus choroïdes peuvent être uniques ou multiples. Siégeant dans les plexus

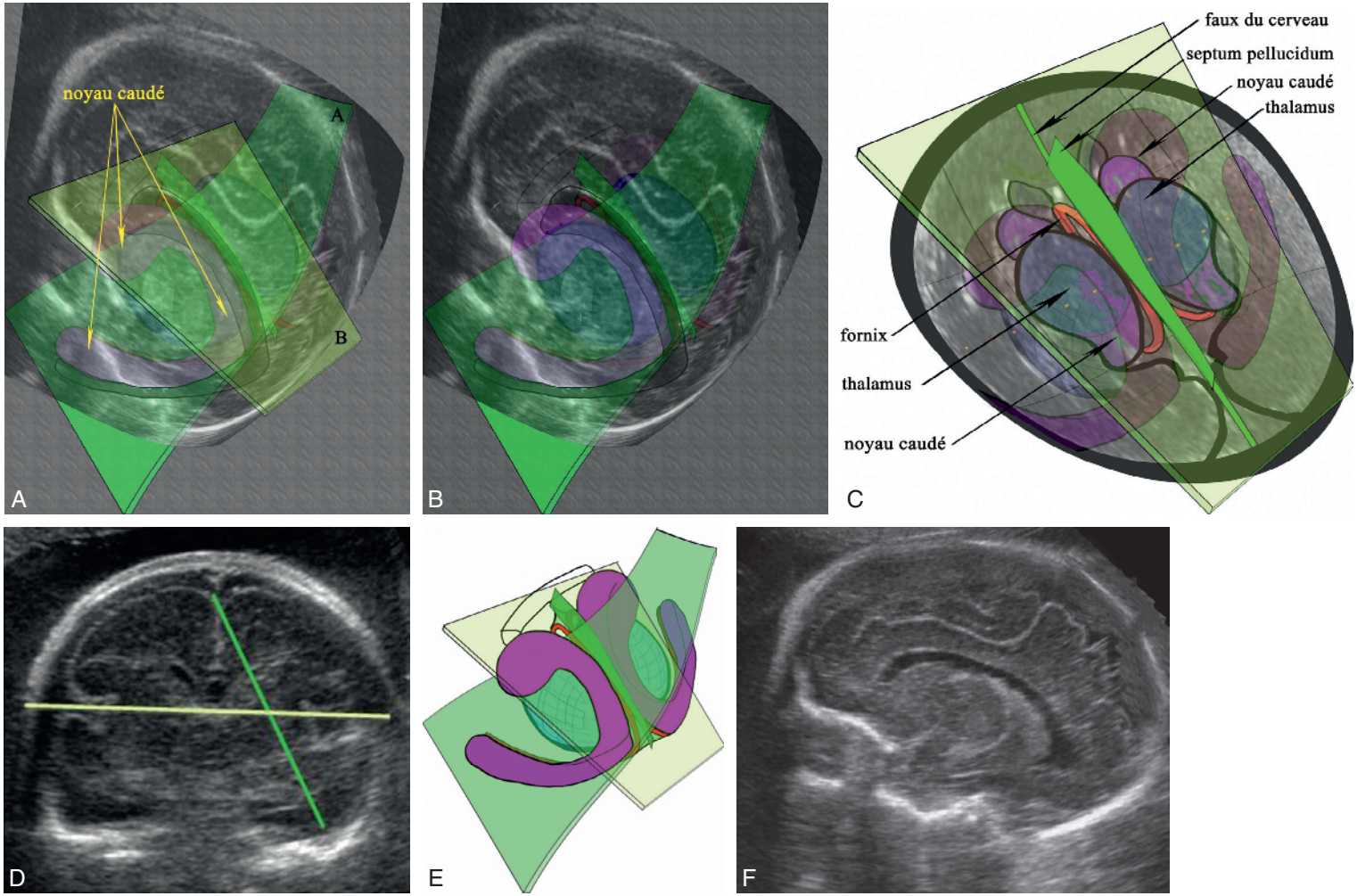

Figure 15.21.
A à F. Coupe parasagittale oblique : le noyau caudé (violet) s'enroule autour du thalamus, en dedans des ventricules latéraux. En jaune, le plan du périmètre crânien. En vert, le plan du ventricule latéral.

choroïdes, dans les ventricules latéraux, ils sont le plus souvent petits mais peuvent être volumineux et dépasser 10 mm de diamètre. Ils sont fréquemment visibles entre 12 et 22 SA (figure 15.24). Le plus souvent, ils ont disparu à l'échographie du 2e trimestre de la grossesse mais peuvent persister encore quelques semaines.

Lorsqu'ils sont isolés, ils n'ont pas de signification particulière et ne représentent pas en soi un facteur de risque d'anomalie chromosomique.

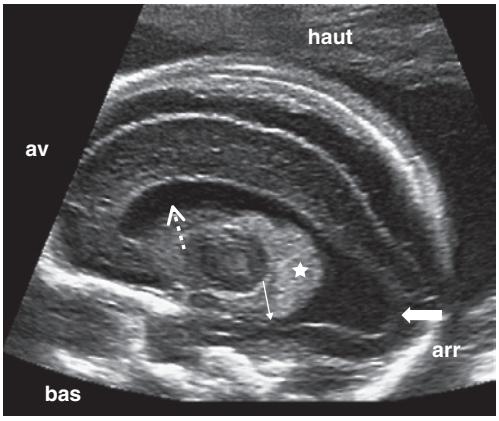

Figure 15.22. Coupe parasagittale ventriculaire. Ventriculomégalie limite à 21 SA permettant de décrire le ventricule latéral sur une coupe parasagittale : sa corne frontale (⇢); sa corne occipitale (➡), sa corne temporale (→); plexus choroïde (★).

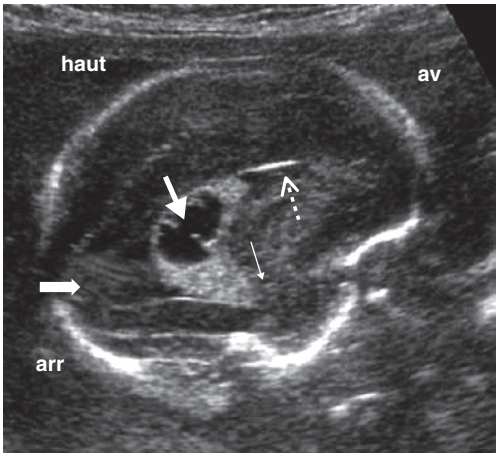

Figure 15.24. Sur une coupe parasagittale à 20 SA, kyste du plexus choroïde (➡).
Sans signe associé, il est une variante de la normale. Ventricule latéral avec sa corne frontale (⇢), sa corne occipitale (➡), sa corne temporale (→).

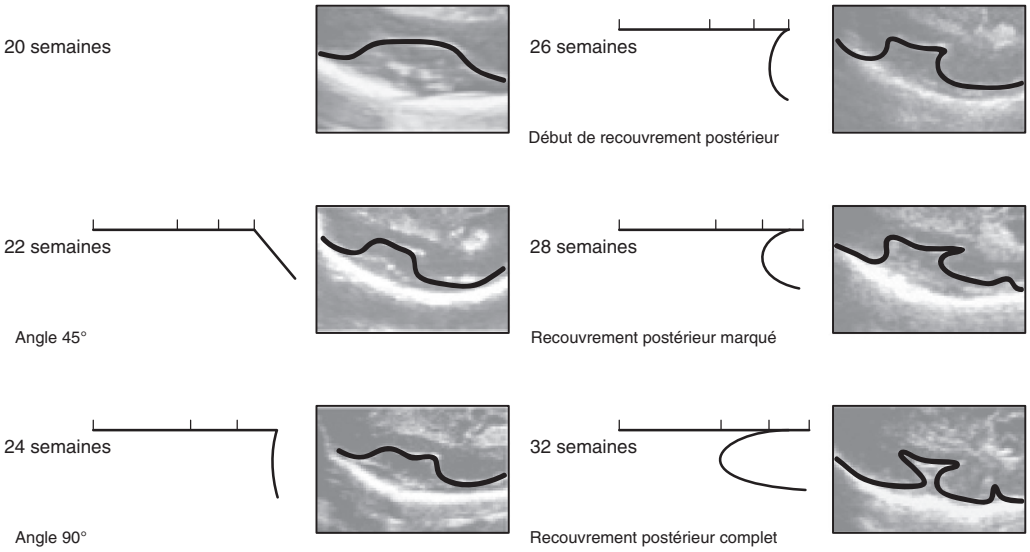

Figure 15.23. Aspect de l'operculisation de la vallée sylvienne sur la coupe du périmètre crânien.
D'après Quarello E, Stirnemann J, Ville Y, Guibaud L. Assessement of fetal Sylvian fissure operculization between 22 and 32 weeks : a subjective approach. Ultrasound Obstet Gynecol 2008 ; 32 : 44-9.

Pour aller plus loin

En cas de découverte de kystes des plexus choroïdes, il convient de rechercher des anomalies associées, notamment cardiaques et cérébrales. Si le bilan morphologique est normal, il n'y a pas lieu de faire d'échographie supplémentaire en cours de grossesse.

Diagnostic différentiel

Au 3e trimestre, des kystes peuvent être visibles sur des coupes parasagittales analysant l'ensemble du ventricule latéral. Ces kystes sont présents chez 5 % des nouveau-nés. Ils s'observent volontiers quand le fœtus est en présentation du siège car la sonde d'échographie se retrouve vite en regard de la grande fontanelle où les coupes parasagittales sont spontanées. Pour les présentations céphaliques ces coupes sont difficiles en fin de grossesse rendant ces kystes peu accessibles à l'échographie : la littérature porte donc sur des IRM faites pour d'autres raisons souvent inquiétantes. Les kystes paraventriculaires frontaux localisés sur la paroi supéro-externe sont banals. Les kystes sous-épendymaires inféro-internes de la corne frontale appelés aussi pseudo-kystes de germinolyse, se situent au niveau de la zone germinative en regard des thalami. Isolés, ceux-ci n'ont pas non plus de valeur péjorative, notamment s'ils sont de petit volume, alignés en collier de perles et s'ils ne sont pas associés à des ventriculomégalies ou à des signes d'hémorragie intraventriculaire. Actuellement, la plupart des neurologues réunissent ces kystes en une seule entité (figure 15.25), (vidéo 15.2).

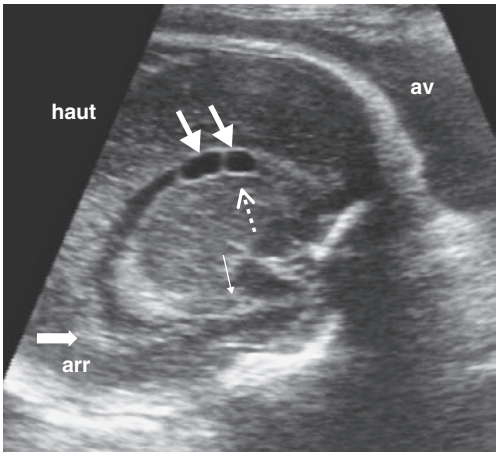

Figure 15.25. Kystes périventriculaires frontaux (→) sur une coupe parasagittale, sans signification inquiétante. Ventricule latéral avec sa corne frontale (⇢), sa corne occipitale (➡), sa corne temporale (⟶).

Non-fermetures du tube neural

Même si elles peuvent être associées, il faut différencier les non-fermetures du tube neural de la boîte crânienne de celles de la colonne vertébrale.

Au niveau de la **boîte crânienne**, il faut distinguer l'anencéphalie, l'encéphalocèle et le méningocèle.

Anencéphalie

Le diagnostic de l'anencéphalie est possible dès le 1er trimestre de la grossesse. Celle-ci se présente le plus souvent comme une exencéphalie avec absence de boîte crânienne et aspect de bonnet phrygien au-dessus de la base du crâne. La ligne médiane n'est pas visible, les plexus choroïdes non plus. L'aspect échographique des tissus surplombant la base du crâne est hétérogène sans structure reconnaissable. Aux 2e et 3e trimestres, l'anencéphalie se présente avec un aspect de tête de batracien : la boîte crânienne est inexistante et les deux globes oculaires forment la partie supérieure et antérieure de la face. La base du crâne devient la partie supérieure de la tête en raison de l'absence de boîte crânienne (figures 15.26 à 15.28). (vidéo 15.3).

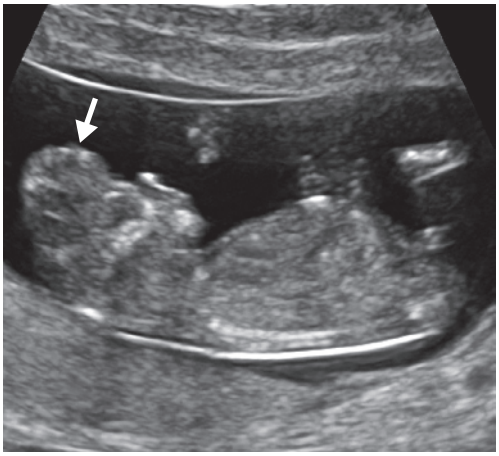

Figure 15.26. Exencéphalie au 1er trimestre sur une coupe sagittale. Absence de boîte crânienne.

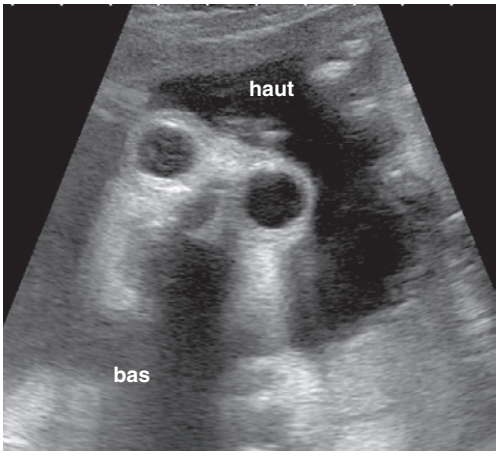

Figure 15.27. Fœtus anencéphale à 20 SA, sur une coupe frontale. Aspect de tête de batracien.

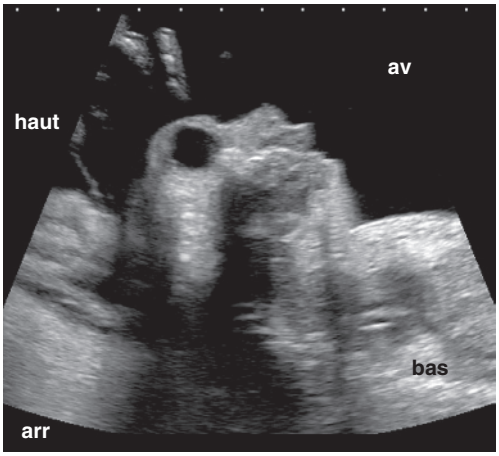

Figure 15.28. Fœtus anencéphale à 20 SA, sur une coupe sagittale. Absence de boîte crânienne.

Pour aller plus loin

Au 1er trimestre, il faut rechercher une adhérence du pôle céphalique avec la membrane amniotique signant le **syndrome des brides amniotiques**. Si la tête fœtale est bien mobile dans la cavité amniotique sans membrane accolée à cette exencéphalie, l'anomalie entre dans le cadre classique des non-fermetures du tube neural.

La recherche d'une membrane accolée à cette base crânienne est nécessaire même si, à ce stade, elle peut manquer. La recherche de brides amniotiques doit comporter un examen échographique complet et notamment des extrémités des membres souvent atteintes.

Encéphalocèle

Les encéphalocèles de la boîte crânienne sont développées le plus souvent sur la ligne médiane, fréquemment aux dépens de la fosse postérieure (vidéo 15.4). Elles peuvent être volumineuses et s'accompagner d'une ventriculomégalie aux 2e et 3e trimestres. Le diagnostic est le plus souvent fait au 1er trimestre. Il s'agit d'une masse kystique en arrière de la tête fœtale avec un contenu hétérogène en continuité avec certaines structures cérébrales. Le plus souvent, les dimensions céphaliques sont inférieures au 3e percentile sauf en cas de ventriculomégalie dans la deuxième moitié de la grossesse (figures 15.29 et 15.30).

Pour aller plus loin

La découverte d'une encéphalocèle doit faire rechercher des anomalies associées comme des volumineux reins hyperéchogènes et une hexadactylie, faisant rentrer cette anomalie dans un syndrome de Meckel. L'aspect de polykystose rénale étant souvent plus tardif, un examen anatomique du produit de fausse couche permettra de poser le diagnostic. Le risque de récidive dans un tel diagnostic est de 1/4.

Méningocèle

Il s'agit d'une simple hernie des méninges à travers la boîte crânienne. Son diagnostic différentiel est l'encéphalocèle. La méningocèle cérébrale est rare et l'examen anatomique postnatal montre souvent qu'il s'agissait d'une encéphalocèle non visible à l'échographie.

À l'échographie, il s'agit d'un kyste anéchogène faisant saillie sur la ligne médiane hors de la boîte crânienne.

Ventriculomégalie

Définition

La ventriculomégalie est une **dilatation** des ventricules latéraux de **plus de 10 mm** au niveau de l'atrium. **La mesure du ventricule doit répondre à des critères stricts**.

La coupe, qui est celle du périmètre crânien, doit être parfaitement symétrique avec une ligne

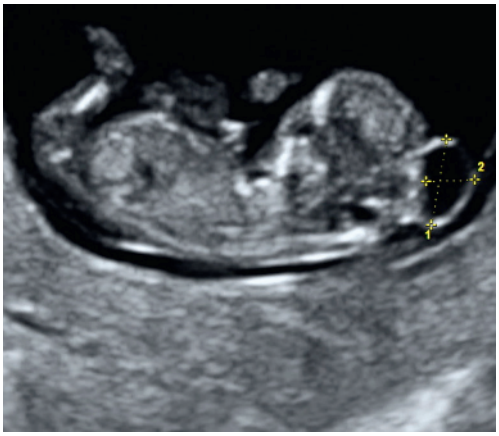

Figure 15.29. Encéphalocèle au 1er trimestre.

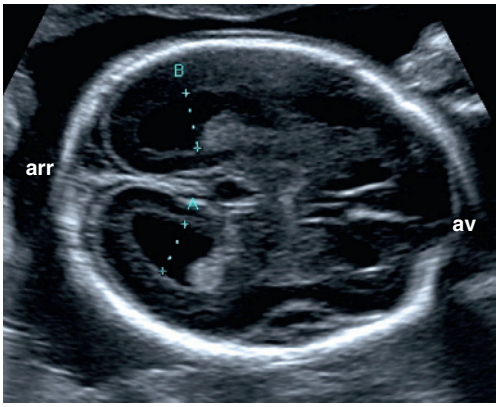

Figure 15.31. Coupe axiale du périmètre crânien à 20 SA. Mesure des ventricules : 7 à 8 mm.

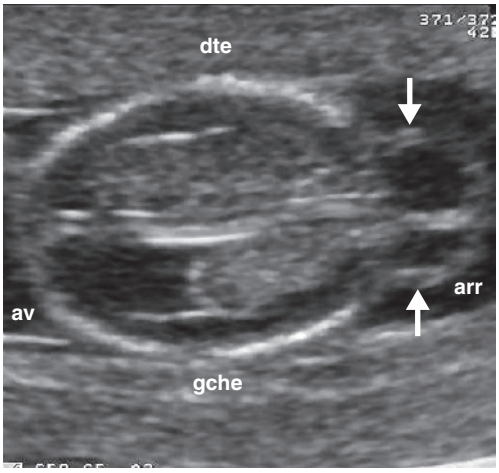

Figure 15.30. Encéphalocèle occipitale à 13 SA sur une coupe axiale. Les plexus choroïdes sont attirés en arrière.

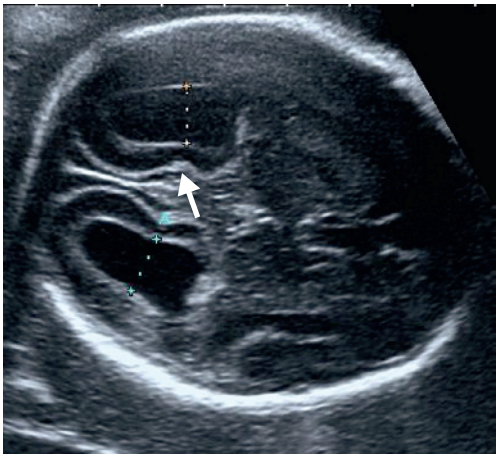

Figure 15.32. Mesure des ventricules en regard de la scissure pariéto-occipitale (⟶) de la citerne ambiante.

médiane horizontale sur l'écran. L'aspect symétrique est obtenu en décalant la sonde vers le haut ou vers le bas (figures 15.31 et 15.32). L'image de la coupe doit occuper au moins les trois quarts de l'image.

Les repères sont ceux de la coupe permettant la mesure du périmètre crânien, ils comprennent, en avant la cavité du septum pellucidum et en arrière la citerne ambiante. Le ventricule latéral se mesure au bord intérieur de sa paroi et perpendiculairement à celle-ci, en regard du sillon pariéto-occipital interne.

Entre 10 et 12 mm

Il s'agit d'une ventriculomégalie mineure ; celle-ci est considérée comme une variante de la normale. L'aspect asymétrique dans ce cas est plutôt favorable. Ces ventriculomégalies mineures sont plus fréquentes chez les garçons en cas de macrosomie fœtale. Cependant, en cas de dilatation bilatérale, plusieurs cas de trisomie 21 ont été décrits en l'absence d'autre signe échographique.

Entre 12 et 15 mm et au-delà

Entre 12 et 15 mm, on parle de forme modérée, **au-delà de 15 mm**, de forme sévère (figure 15.33),

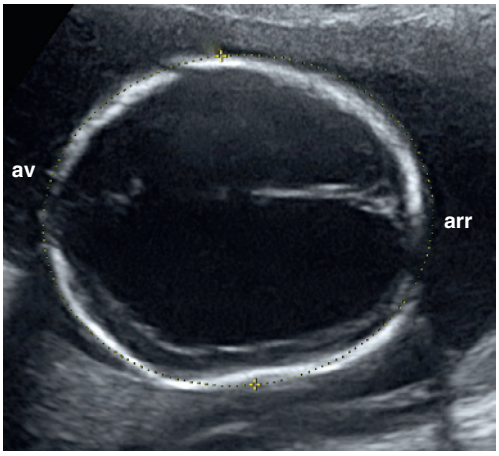

Figure 15.33. Ventriculomégalie sur une coupe axiale ; le manteau cérébral est laminé.

(vidéo 15.5). Un bilan plus complet est alors nécessaire associant une IRM cérébrale, un bilan biologique maternel et fœtal avec des sérologies infectieuses et la recherche d'une anomalie de coagulation. L'amniocentèse est utile pour réaliser un caryotype et rechercher un agent infectieux. Ce bilan se fait dans le cadre d'une consultation spécialisée. L'examen échographique comporte, outre les coupes axiales du dépistage, des coupes sagittales, parasagittales et coronales. L'examen par voie vaginale peut être utile en cas de présentation céphalique.

Ventriculomégalies cérébrales

Elles peuvent être liées à des pathologies du système nerveux central comme :
- une non-fermeture du tube neural ;
- des anomalies de la ligne médiane ;
- des anomalies de la fosse postérieure ;
- des anomalies des hémisphères cérébraux ;
- des phénomènes destructifs d'origine ischémique, hémorragique ou infectieuse ;
- un processus expansif de type tumoral ;
- un syndrome polymalformatif ;
- des anomalies génétiques ou chromosomiques.

Démarche diagnostique

Les ventriculomégalies obstructives associent de façon variable :
- une augmentation du PC ;
- une destruction plus ou moins complète du setum pellucidum ;
- une disparition des espaces péricérébraux ;
- une dilatation du 3e ventricule et de sa partie supéro-postérieure : le récessus supra-pinéal ;
- un amincissement du parenchyme cérébral.

Le pronostic est plus dépendant de l'origine de l'obstruction que de l'importance de la dilatation.

Les ventriculomégalies asymétriques liées à une origine clastique associent de façon variable :
- l'asymétrie ventriculaire ;
- l'hyperéchogénicité des parois ;
- des points ou des zones hyperéchogènes représentant un hématome ;
- la destruction du parenchyme juxtaventriculaire avec communication de cavités avec celui-ci.

L'analyse de l'aqueduc de Sylvius (si possible) et de la fosse postérieure est cruciale.

L'analyse de la vallée Sylvienne permet d'estimer la qualité de la giration.

Enfin, la paroi, le contenu et l'aspect du parenchyme contigus doivent être examinés. Des arguments peuvent être en faveur d'une infection (*cf.* chapitre 24), ou d'une hétérotopie avec une paroi irrégulière.

Agénésie du corps calleux

Le corps calleux est la commissure la plus volumineuse qui relie les deux hémisphères cérébraux. L'agénésie du corps calleux peut être complète ou partielle.

Le diagnostic positif d'agénésie du corps calleux est inhabituel en échographie de dépistage car la coupe sagittale cérébrale, permettant son observation totale, ne fait pas partie de l'examen minimum. Il faut donc en connaître les signes indirects sur les coupes axiales.

Signes indirects du dépistage

Sur la coupe axiale, il existe une **absence de cavité septale** dans sa forme totale ; celle-ci est remplacée par une image du 3e ventricule dilatée et décalée en avant et en haut. On a l'impression visuelle

d'une fusion du 3e ventricule et de la cavité du septum pellucidum, tandis que la scissure inter-hémisphérique semble quasiment au contact de cette image en avant. Il s'y associe une **ventriculomégalie** qui peut avoir un caractère marqué (15 mm). Elle concerne exclusivement la corne occipitale ; elle est appelée colpocéphalie ; la corne frontale est fine. Les Anglo-Saxons parlent de ventricule en forme de goutte d'eau. En aucun cas, l'importance de la ventriculomégalie n'est un facteur pronostique (figures 15.34 et 15.35).

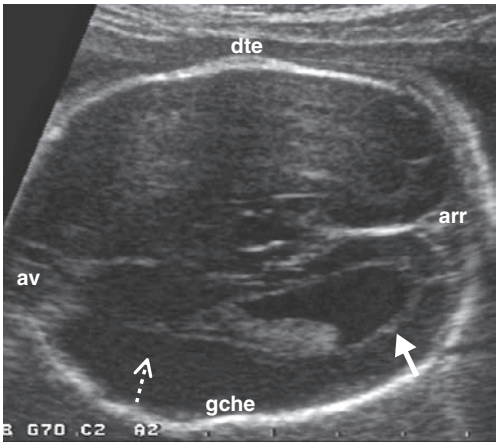

Figure 15.34. Agénésie du corps calleux, sur une coupe axiale. Aspect de colpocéphalie : dilatation de la corne occipitale (⟶) et corne frontale fine (⋯≫).

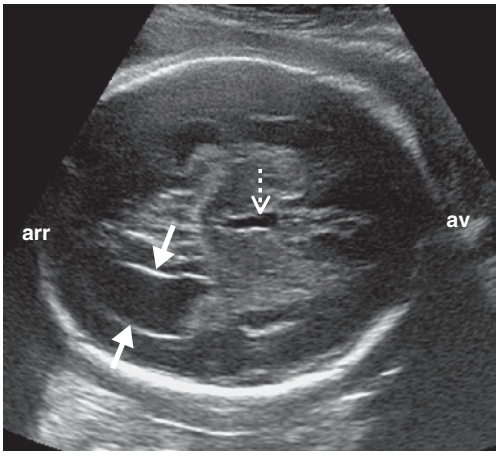

Figure 15.35. Agénésie du corps calleux, coupe axiale du périmètre crânien.
Colpocéphalie (⟶) ; 3e ventricule (⋯≫). Absence de la cavité du septum pellucidum.

Sur la coupe axiale haute, il existe un triple trait horizontal juste au-dessus des thalamus, ce qui est inhabituel. Il représente la scissure inter-hémisphérique et la faux du cerveau entre les deux lobes pariétaux à l'emplacement habituel du corps calleux (figure 15.36). Même si le corps calleux n'est pas toujours vu sur une coupe axiale haute, sa présence, de façon normale, repousse en haut la scissure inter-hémisphérique.

Échographie de référence

Elle recherche des signes indirects et des signes directs.

Sur la coupe sagittale, il convient de rechercher l'absence ou l'agénésie partielle du corps calleux associée à l'absence de gyrus cingulaire avec un aspect radié (en rayons de roue) des scissures pariéto-frontales. L'artère péricalleuse (cérébrale antérieure) perd son aspect en arc de cercle autour du corps calleux pour cet aspect radié. L'absence de cavité septale donne la place au troisième ventricule qui est projeté en avant et en haut (figures 15.37 à 15.40).

Sur les coupes coronales, la scissure inter-hémisphérique descend jusqu'au 3e ventricule sans interposition du corps calleux ou du septum pellucidum. L'image montre l'absence du gyrus cingulaire de part et d'autre, tandis que

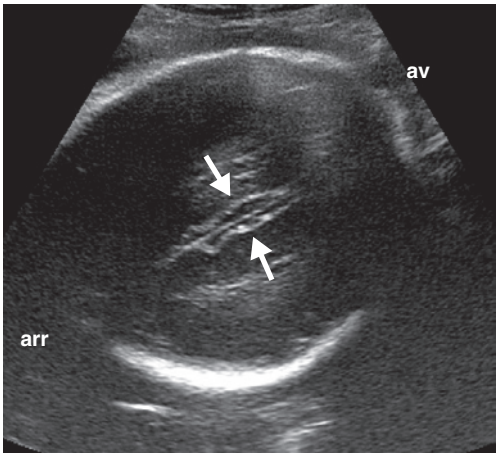

Figure 15.36. Coupe axiale haute. Absence de corps calleux. Triple feuillet représentant la scissure inter-hémisphérique (⟶), (vidéo 15.5).

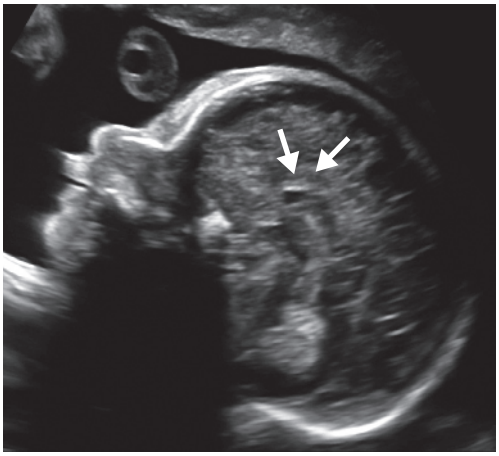

Figure 15.37. Agénésie partielle du corps calleux (⟶) sur une coupe sagittale (vidéos 15.6 à 15.8).

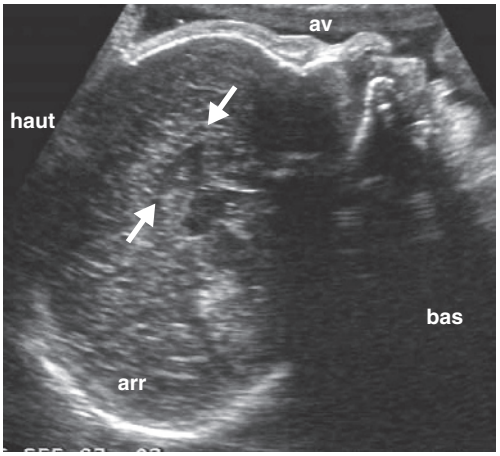

Figure 15.38. Agénésie partielle du corps calleux (⟶) sur une coupe sagittale à 35 SA.

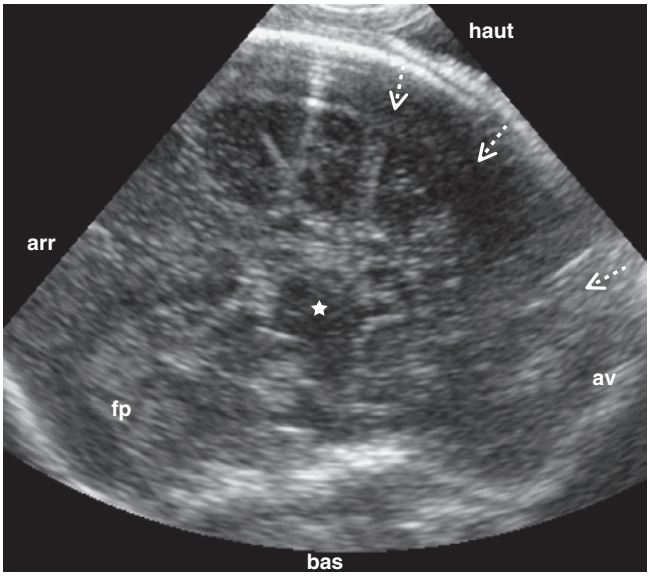

Figure 15.39. Agénésie du corps calleux sur une coupe sagittale.
La giration est radiaire (⋯≫) ; 3e ventricule (★) ; fp : fosse postérieure.

les ventricules latéraux sont verticalisés, donnant avec l'image des thalami l'aspect en cornes de taureau (figures 15.41 à 15.43).

La ventriculomégalie est dite colpocéphalie ou en forme de goutte d'eau car elle se fait aux dépens de la corne occipitale alors que la corne frontale est mince.

La découverte d'une agénésie partielle (où une cavité septale peut être présente) ou totale du corps calleux doit faire rechercher d'autres anomalies échographiques, car elle rentre souvent dans un syndrome ou une association malformative. Si elle est isolée, le pronostic à long terme de ces enfants est maintenant mieux connu (figure 15.43).

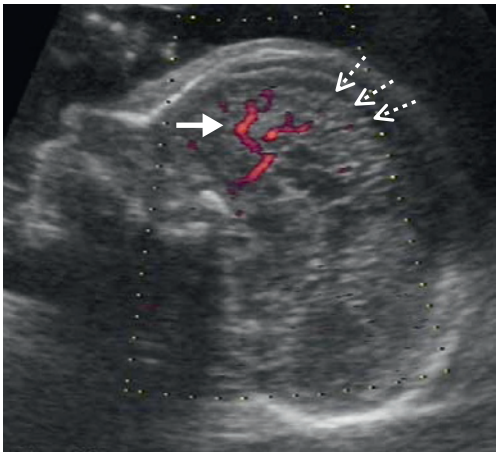

Figure 15.40. Agénésie du corps calleux.
L'artère cérébrale antérieure (⟶) ne décrit pas son trajet péricalleux habituel. La giration est radiée (⇢).

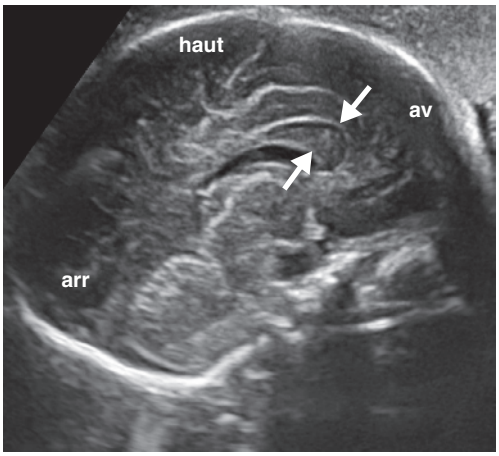

Figure 15.43. Lipome du corps calleux qui devient épais sur cette coupe sagittale.

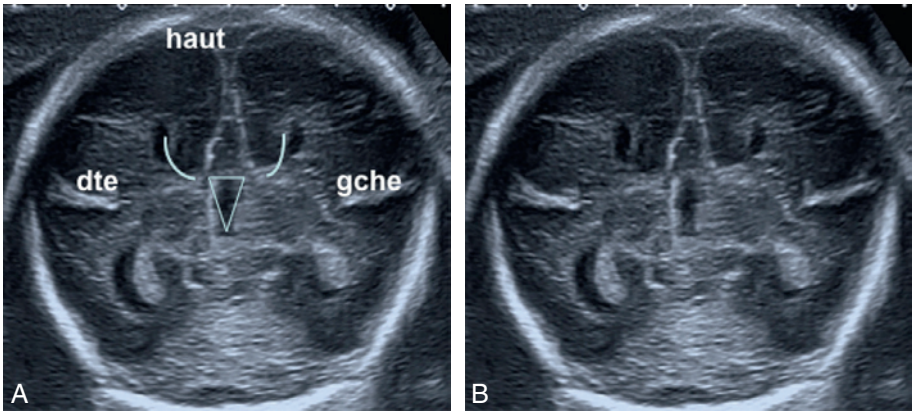

Figure 15.41.
A, B. Coupe frontale. Agénésie du corps calleux. Aspect de tête de taureau ou cornes de taureau, (vidéos 15.9 à 15.11).

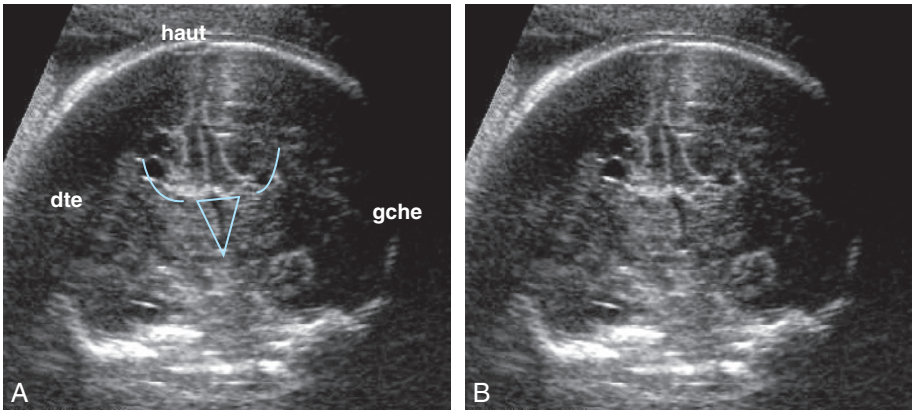

Figure 15.42.
A, B. Agénésie du corps calleux. Aspect de tête de taureau ou cornes de taureau.

Holoprosencéphalies

Les holoprosencéphalies sont des anomalies de clivage du prosencéphale. Selon les stades de gravité, il peut s'y associer une union des structures paires du diencéphale (figures 15.44 à 15.47).

Holoprosencéphalie alobaire

C'est la forme la plus complète : il n'existe qu'un seul ventricule cérébral sans ligne médiane.

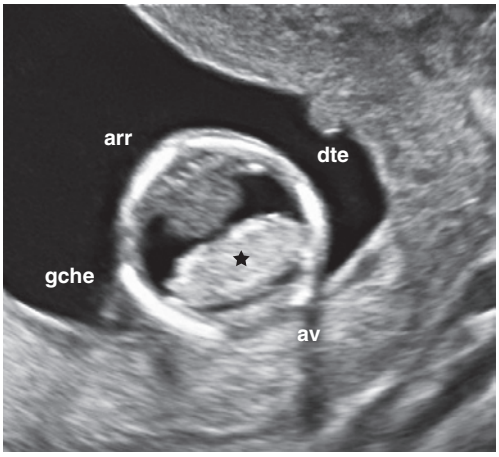

Figure 15.44. Holoproencéphalie au 1er trimestre.
Absence de division en deux hémisphères. Un seul plexus choroïde (★) ayant une orientation transversale.

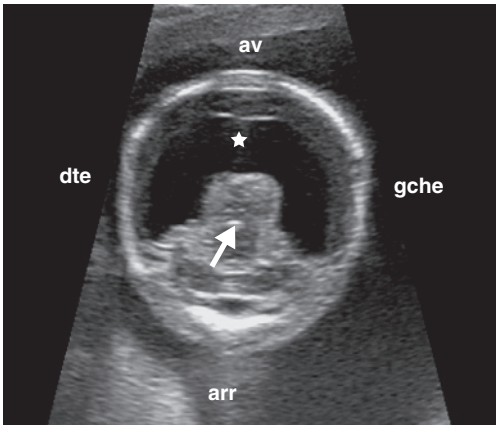

Figure 15.45. Holoproencéphalie.
Un seul ventricule existe (★). Les deux thalamus ne sont pas séparés (⟶).

Le diagnostic se fait donc habituellement au 1er trimestre de la grossesse. Il n'y a pas de ligne médiane et les plexus choroïdes sont fusionnés en avant. Au 2e trimestre de la grossesse, la fusion des thalami est visible (vidéos 15.13 et 15.14).

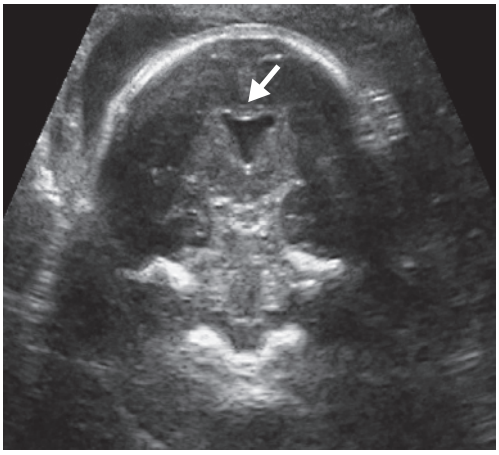

Figure 15.46. Holoproencéphalie à 27 SA sur une coupe frontale.
Le pont entre les deux hémisphères n'est pas le corps calleux mais du cortex cérébral (⟶). En dessous, le 3e ventricule a pris la place du septum pellucidum.

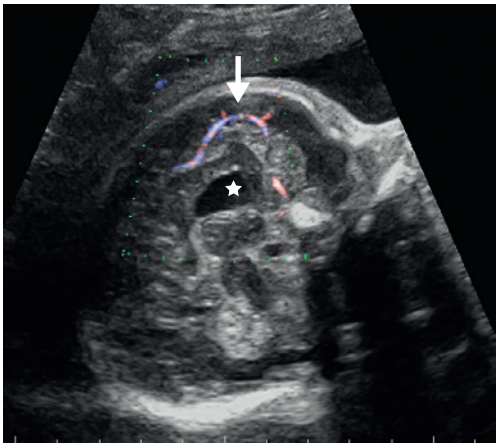

Figure 15.47. Holoproencéphalie à 27 SA sur une coupe sagittale.
L'artère cérébrale antérieure a un trajet sous la table osseuse (⟶). En dessous, le 3e ventricule (★) a pris la place du septum pellucidum.

Cette anomalie s'accompagne de malformations de la face avec, dans la forme la plus complète, une cyclopie, une fente faciale médiane et maxillaire, l'absence de nez, et la présence d'un proboscis au-dessus de l'orbite unique. Il s'agit d'une excroissance cutanée en forme de trompe et correspondant embryologiquement au massif nasal qui n'a pas migré au milieu de la face.

Forme semi-lobaire

Les thalami ne sont pas fusionnés.

Forme lobaire

Le diagnostic différentiel avec une agénésie du corps calleux étant difficile, c'est la recherche de l'artère cérébrale antérieure qui permet de mettre en évidence un trajet sous la table osseuse au niveau de l'os frontal. Elle n'a donc pas son trajet habituel d'artère péricalleuse.

Rhombencéphalosynapsis

Dans ce cas, les hémisphères cerébelleux sont fusionnés en l'absence de vermis.

Synthélencéphalie

Dans ce cas, la fusion ne concerne que la partie moyenne, c'est-à-dire les lobes pariétaux.

Absence de cavité septale

Elle peut s'inscrire dans un contexte :
- malformatif évident (agénésie du corps calleux, holoprosencéphalie…) ;
- barotraumatique : la ventriculomégalie obstructive ;
- clastique (ischémique) où la schizencéphalie est fréquente (fente linéaire traversant tout l'hémisphère, du ventricule latéral à la surface externe du cortex).

En dehors de ces situations où il y a d'autres signes échographiques, c'est une agénésie septale isolée.

Pour aller plus loin

L'agénésie septale isolée est une anomalie de la partie antérieure de la ligne médiane avec absence des piliers du septum pellucidum. L'aspect est donc à la fusion des deux ventricules latéraux sous le corps calleux. Il peut s'y associer une dysplasie du chiasma optique sous-jacent avec troubles endocriniens par dysplasie des noyaux hypothalamiques.

Anomalies de la fosse postérieure

Les anomalies de la fosse postérieure peuvent être divisées en trois groupes :
- 1/ élargissement de la grande citerne ;
- 2/ hypoplasie cérébelleuse ;
- 3/ anatomie cérébelleuse anormale (figures 15.48 et 15.49).

Augmentation de la taille de la grande citerne

La mesure de la grande citerne se fait sur une coupe axiale basse passant par la fosse postérieure en arrière, et par le septum pellucidum en avant. Elle se prend de l'arrière du vermis jusqu'à la table interne de l'os occipital. Il est parfois préférable de mettre la ligne médiane légèrement oblique sur l'écran pour mieux visualiser la limite occipitale de cette mesure. La taille de la citerne postérieure ou grande citerne ne doit pas dépasser 10 mm dans ces conditions.

Si cette mesure est augmentée, une coupe sagittale est nécessaire pour évaluer la position du torcular, c'est-à-dire la convergence veineuse à la partie postérieure de la tente du cervelet.

Si le torcular est élevé, une malformation de type Dandy-Walker[1] doit être évoquée.

Si le torcular est en place, trois anomalies sont alors à évoquer : la méga-grande citerne, le kyste arachnoïdien et le kyste de la poche de Blacke.
- Une méga-grande citerne isolée est de bon pronostic lorsque l'IRM confirme ce diagnostic.

1 Dandy-Walker : agénésie partielle ou complète du vermis cérébelleux avec élévation de la tente du cervelet et élargissement de la fosse postérieure.

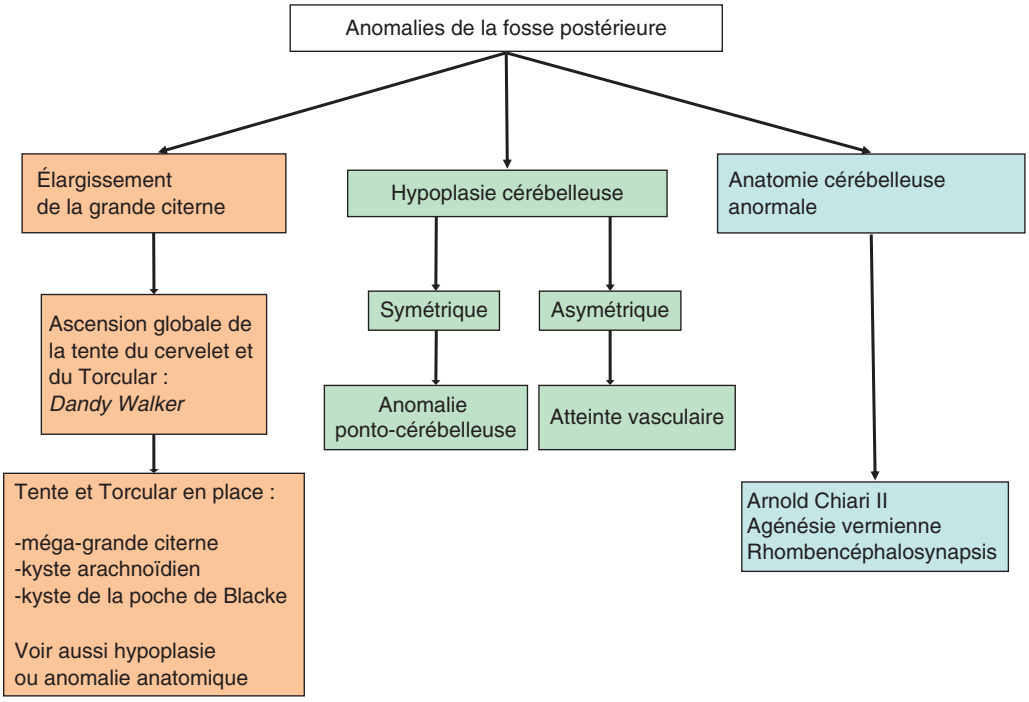

Figure 15.48. Anomalies de la fosse postérieure.

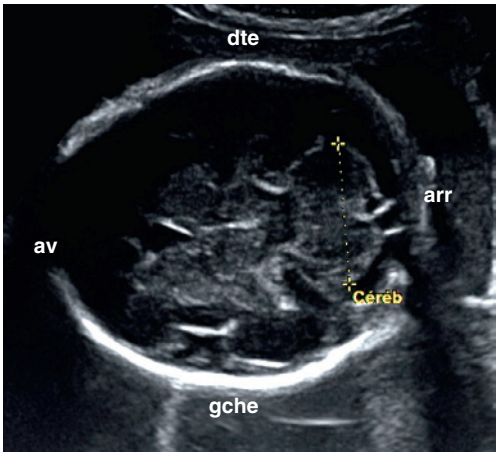

Figure 15.49. Diamètre cérébelleux transverse à 24 SA, sur une coupe axiale basse.

- Le kyste arachnoïdien a une localisation préférentielle dans la fosse postérieure ; le diagnostic en est également confirmé par l'IRM et le pronostic est excellent.
- Le kyste de la poche de Blacke est une dilatation kystique du quatrième ventricule en arrière, avec compression et bascule du vermis cérébelleux en haut. Échographiquement, le diagnostic est fait sur une coupe sagittale qui permet de mettre en évidence un aspect en queue de comète en arrière du vermis basculé. Le pronostic est favorable.

Il faut aussi rechercher une anomalie biométrique ou anatomique (figures 15.50 à 15.53).

Anomalies biométriques du cervelet

Il s'agit d'une diminution du diamètre cérébelleux transverse, symétrique ou asymétrique.

L'anomalie asymétrique fait évoquer une atteinte vasculaire ; le pronostic est le plus souvent favorable (figures 15.54 à 15.56).

Une anomalie symétrique doit conduire à la mesure du tronc cérébral pour rechercher une anomalie ponto-cérébelleuse. Cette mesure n'est pas toujours facile en échographie et doit être aidée de l'IRM.

Anomalies anatomiques

La malformation d'Arnold-Chiari II doit faire rechercher une anomalie du tube neural. Il

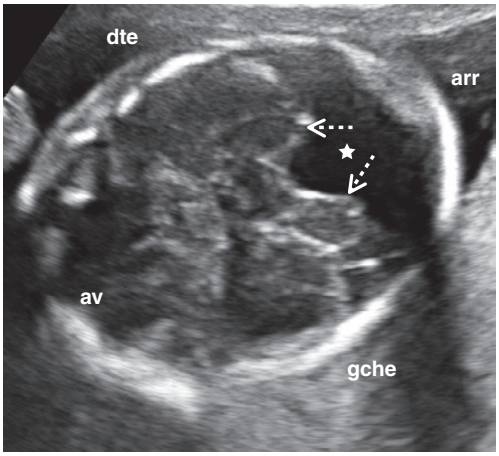

Figure 15.50. Sur une coupe axiale basse, le vermis n'est pas visible entre les deux hémisphères cérébelleux (⋯≫).
La citerne postérieure semble augmentée de taille (★). Le 4e ventricule semble fusionné avec la citerne postérieure.

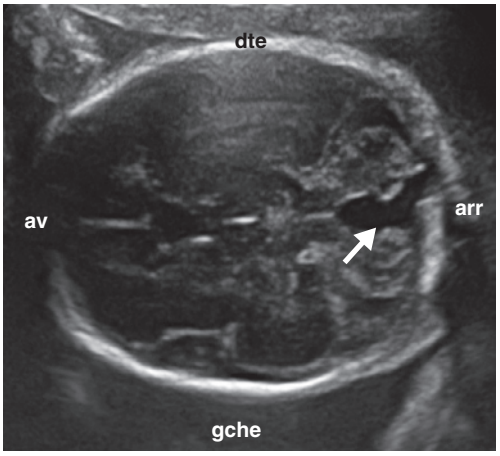

Figure 15.52. Sur une coupe axiale basse, le vermis n'est pas visible entre les deux hémisphères cérébelleux.
Le 4e ventricule semble fusionné avec la citerne postérieure. Ici, c'est une simple bascule du vermis.

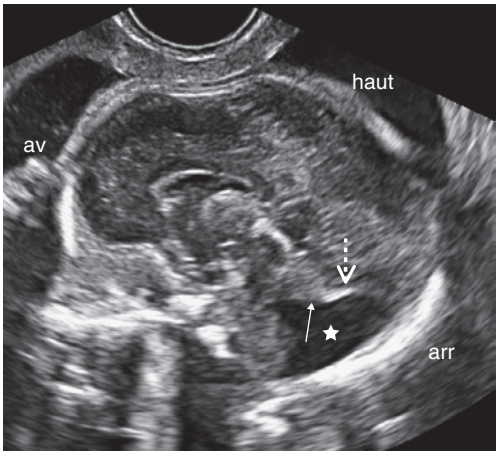

Figure 15.51. Même fœtus, sur une coupe sagittale. Le vermis est basculé (⟶) avec une queue de comète (⋯≫) qui représente la paroi du kyste de la poche de Blake (★).
Le 4e ventricule semble fusionné avec la citerne postérieure. Le pronostic est bon.

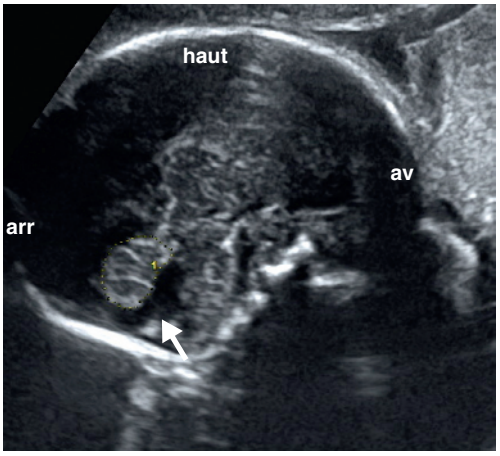

Figure 15.53. Même fœtus, sur une coupe sagittale. Le vermis est visualisé dans sa totalité.
En dessous, le 4e ventricule semble fusionné avec la citerne postérieure (⟶). C'est un kyste de la poche de Blake.

s'agit de l'engagement des amygdales cérébelleuses à la partie tout inférieure des deux hémisphères cérébelleux dans le trou occipital. La grande citerne n'est plus visible, remplacée par le signe de la banane, c'est-à-dire l'accolement des deux hémisphères cérébelleux, en arrière du vermis, plaqués contre l'os occipital et formant une convexité postérieure. Il s'y associe une ventriculomégalie.

Le rhombencéphalosynapsis : il s'agit d'une non-séparation des deux hémisphères cérébelleux (figure 15.57).

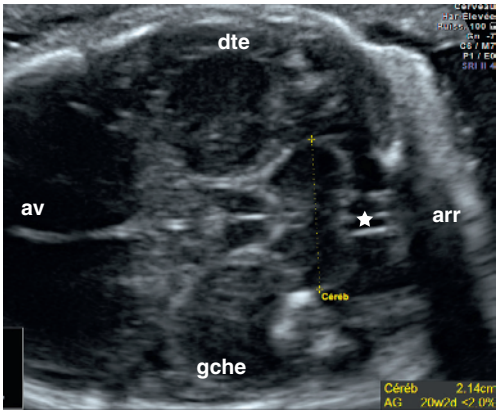

Figure 15.54. Hypoplasie cérébelleuse à 26 SA (21 mm) sur une coupe axiale basse.
Grande citerne (★).

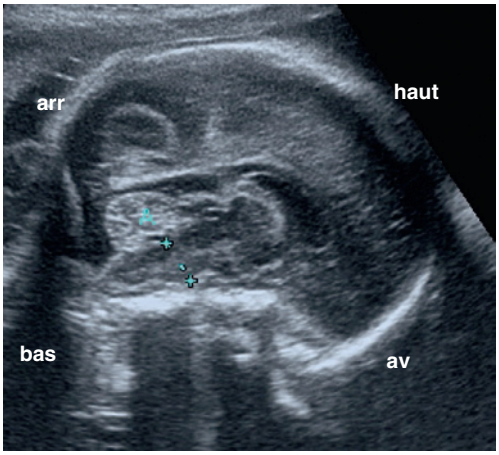

Figure 15.55. Mesure du tronc cérébral à 26 SA sur une coupe sagittale.

L'agénésie vermienne : elle peut être complète ou partielle accompagnée d'une diminution du diamètre cérébelleux.

Anomalies vasculaires

Elles peuvent être ischémiques et/ou hémorragiques, elles sont souvent liées.

Hémorragie cérébrale

Les hémorragies sous-épendymaires sont les plus fréquentes. Elles sont le plus souvent asymétriques, discrètes avec une simple ventriculomégalie associée à un épaississement de la paroi ventriculaire ou elles sont bien visibles sous la forme d'une hyperéchogénicité homogène, le plus souvent en regard de la zone germinale, c'est-à-dire en dedans des plexus choroïdes.

Elle peut s'associer à une hémorragie intraparenchymateuse dont le pronostic est plus réservé (figure 15.58).

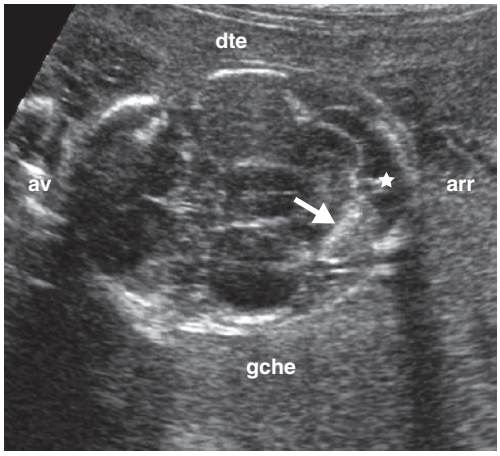

Figure 15.56. Hyperéchogénicité cérébelleuse gauche ischémique sur une coupe axiale basse à 23 SA.
Citerne postérieure (★). Évolution vers une asymétrie mais cliniquement favorable (vidéo 15.14).

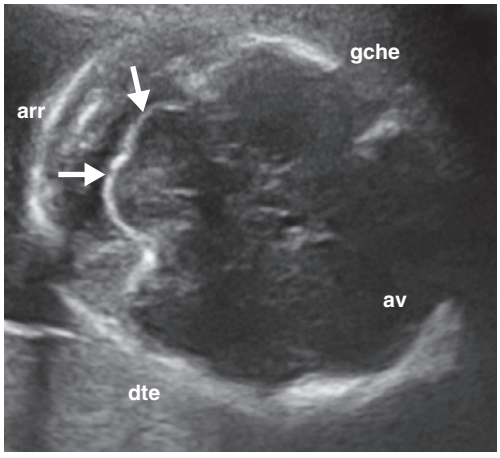

Figure 15.57. Rhomboencéphalosynapsis sur une coupe axiale basse.
Non-séparation des deux hémisphères cérébelleux, le vermis n'est pas visible.

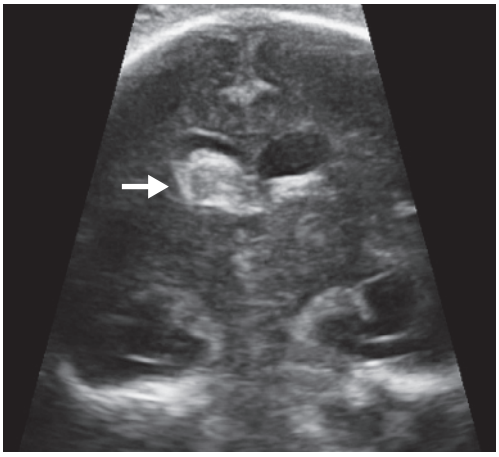

Figure 15.58. Image hyperéchogène intraventriculaire. Hémorragie intraventriculaire. Coupe frontale.

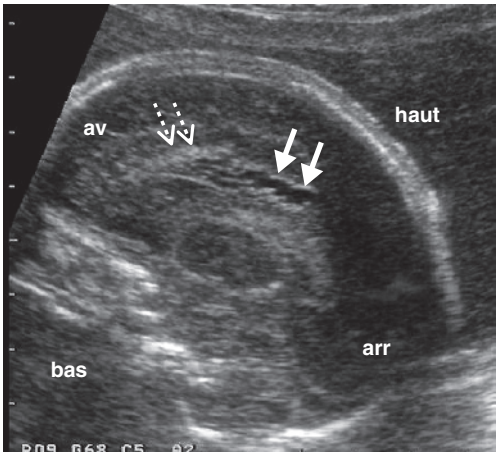

Figure 15.60. Image de porencéphalie (⟶) sur une coupe parasagittale à 25 SA. Images kystiques confluentes avec halo hyperéchogène (⋯≫).

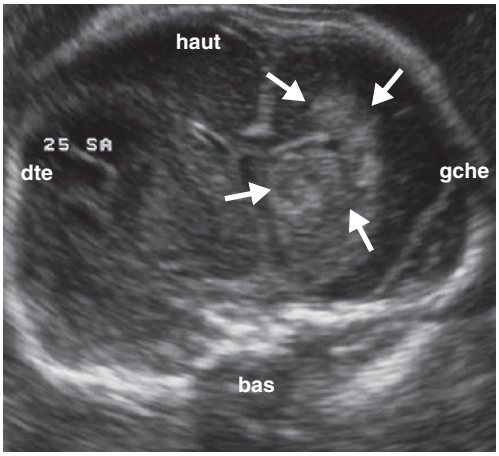

Figure 15.59. Accident vasculaire cérébral hyperéchogène (⟶) sur une coupe frontale. Il est ischémique et/ou hémorragique.

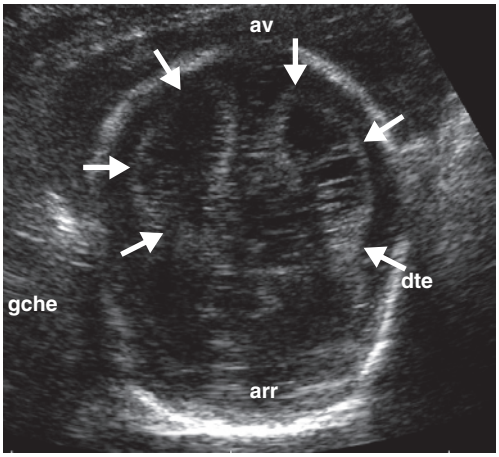

Figure 15.61. Image de porencéphalie bilatérale sur une coupe axiale à 26 SA. Images kystiques confluentes avec halo hyperéchogène.

L'évolution naturelle de l'hémorragie est la résorption ; le diagnostic n'est donc pas forcément aisé à l'échographie à distance de l'événement. C'est pourquoi l'IRM permet de caractériser le caractère hémorragique d'une image anormale.

Enfin, l'hémorragie doit faire rechercher les allo-immunisations plaquettaires (figure 15.59).

Accidents ischémiques

Dans un premier temps, ils se manifestent par une image hyperéchogène parenchymateuse qui va donner place rapidement à une image polykystique sans paroi identifiable. Ces images anéchogènes sont confluantes et ont tendance à fusionner avec le ventricule latéral. C'est la leucomalacie ou porencéphalie (figures 15.60 et 15.61), (vidéo 15.16).

Ces caractéristiques permettent de les différencier des kystes arachnoïdiens (*cf. infra*).

Ils s'observent dans les grossesses monochoriales, au cours des syndromes transfuseurs-transfusés ou en cas de mort fœtale *in utero* (MFIU)

d'un des jumeaux ; ils s'observent aussi en cas de bas débit placentaire.

La forme majeure est l'hydranencéphalie avec la destruction cérébrale totale mais la persistance de la faux du cerveau et des éléments de la base du crâne.

Kystes arachnoïdiens

Ils se situent partout où l'arachnoïde est présente et préférentiellement sur la ligne médiane et la fosse postérieure. Unique le plus souvent, bien limité, anéchogène, avec un effet de masse sur le parenchyme cérébral ; multiples, non confluents (n'évoluant pas vers la fusion entre eux), ils sont de bon pronostic (figures 15.62 et 15.63).

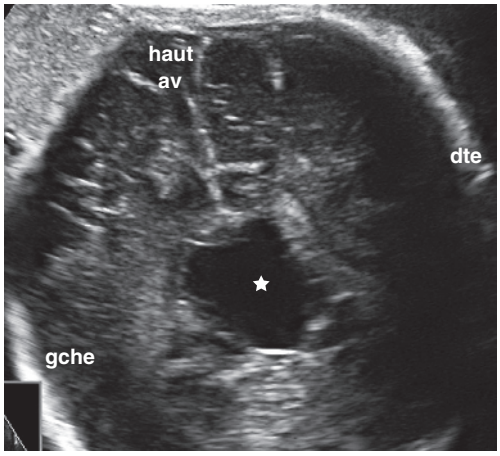

Figure 15.62. Kyste arachnoïdien (★) sur la ligne médiane. Coupe oblique.

Signes d'infection

Les infections virales et parasitaires se manifestent par des anomalies des structures cérébrales à type de destruction. Des hyperéchogénicités parenchymateuses diffuses sont présentes. Il existe de façon variable une ventriculomégalie, une microcéphalie.

Dans l'infection à CMV, on décrit classiquement des images en candélabre dans les thalami : il s'agit d'hyperéchogénicités des parois des vaisseaux thalamiques. Ce signe n'est pas spécifique (*cf.* chapitre 24).

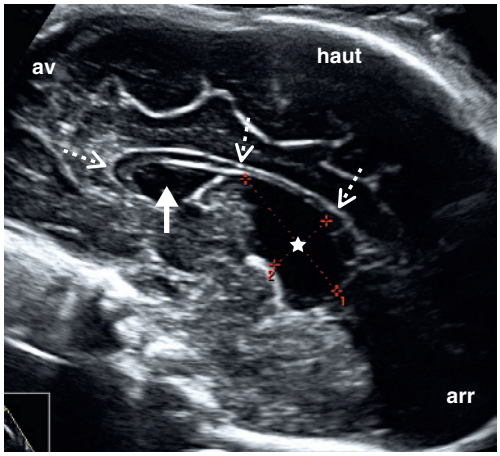

Figure 15.63. Kyste arachnoïdien (★) de la ligne médiane sous le corps calleux (⋯≫), sur une coupe sagittale.
Cavité du septum pellucidum (⟶).

Microcéphalie

Elle se définit par un périmètre crânien inférieur à moins trois déviations standard (DS).

La mesure du biparietal n'a donc pas d'intérêt. Il faut que la mesure du périmètre crânien soit très inférieure au 3e percentile pour correspondre à moins 3 DS. Pour rappel : le 3e percentile est égal à moins 2 DS.

Le diagnostic de microcéphalie en période anténatale est rare sauf si s'y associent des anomalies anatomiques cérébrales comme une holoprosencéphalie par exemple.

Une cassure de la courbe de croissance du périmètre crânien doit éveiller l'attention surtout si les courbes de croissance du fémur et du périmètre abdominal sont parfaitement normales. Dans ce cas, un argument supplémentaire est le passage de la mesure du périmètre crânien franchement sous celle du périmètre abdominal.

En l'absence d'anomalie anatomique, le diagnostic est souvent fait au 3e trimestre de la grossesse.

Pour mémoire, au début du 9e mois, c'est-à-dire à 37 SA, un périmètre crânien de moins de

30 cm doit attirer l'attention. Il doit conduire à effectuer une IRM qui permettra de faire une biométrie cérébrale (microcéphalie) alors que l'échographie se limite à une biométrie osseuse (microcranie).

En l'absence d'anomalie anatomique, une recherche virale doit être effectuée (*cf.* chapitre 24).

Anomalies de la giration

Rarement isolées, elles sont recherchées sur le degré d'opercularisation de la vallée sylvienne. L'échographie est moins performante que l'IRM.

Malformations artérioveineuses cérébrales et anévrisme de la veine de Galien

L'anévrisme de la veine de Galien est un shunt artérioveineux vers le sinus droit puis le torcular (confluent veineux postérieur, médian, en arrière de la tente du cervelet). Il s'agit d'une image anéchogène, paramédiane en forme de raquette de tennis sur une coupe transversale oblique. Elle contient un flux turbulent au Doppler couleur. Elle se complique de ventriculomégalie par effet de masse, pouvant évoluer vers une atrophie cérébrale, et une cardiomégalie par augmentation du débit cardiaque. La dilatation des veines jugulaires est alors visible ; l'évolution vers l'insuffisance cardiaque peut aboutir à une anasarque fœtale puis au décès (figures 15.64 et 15.65).

Colonne vertébrale

Il existe deux types d'anomalies rachidiennes (figure 15.66) :

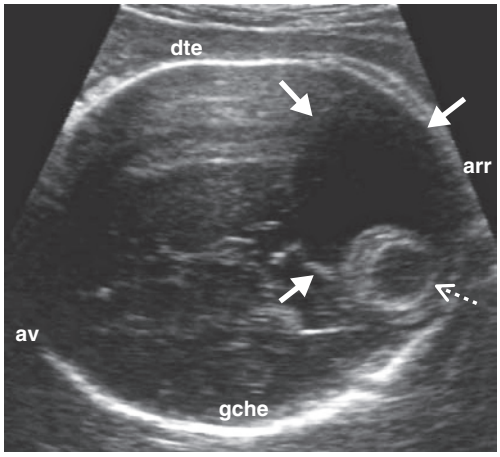

Figure 15.65. Sur une coupe axiale, malformation artérioveineuse du torcular (⟶).
C'est le confluent veineux postérieur. Cette ectasie artérioveineuse est le siège d'un thrombus (⋯≫).

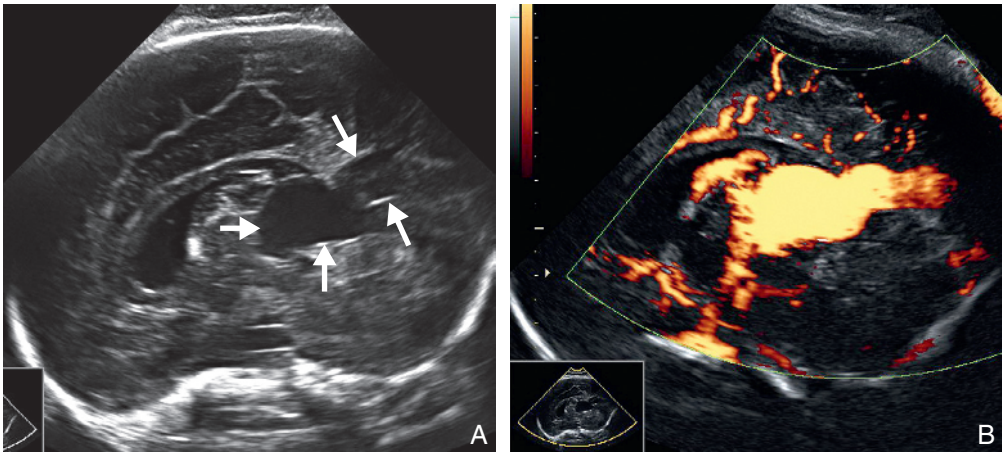

Figure 15.64.
A. Anévrisme de la veine de Galien sur une coupe sagittale. B. Anévrisme de la veine de Galien en Doppler énergie.

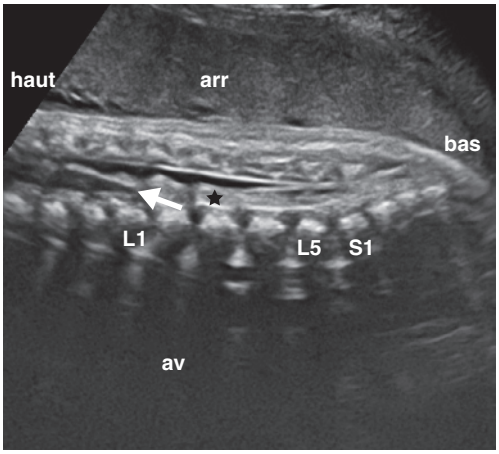

Figure 15.66. Rachis normal sur une coupe sagittale avec le cône terminal de la moelle (⟶). Queue de cheval (★).

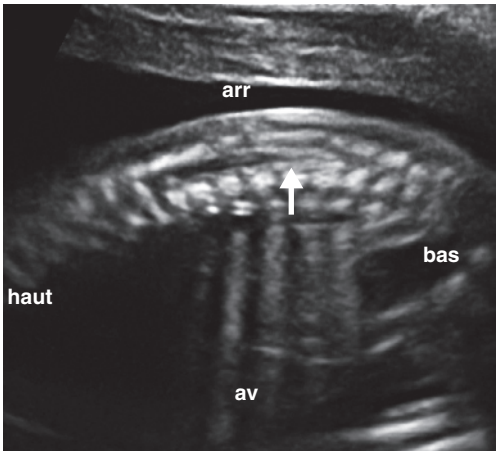

Figure 15.67. Cône terminal de la moelle à 20 SA (⟶) sur une coupe sagittale au niveau de L2.

- les non-fermetures du tube neural dont les spina bifida, s'associant parfois à une anomalie de la moelle notamment visible sur son cône terminal ;
- celles purement osseuses, avec des implications très différentes (*cf.* chapitre 22).

Non-fermetures du tube neural ou spina bifida

Il s'agit d'une anomalie de la fermeture du tube neural (en latin : « épine fendue en deux »). La prévalence est de 1 pour 2 000 grossesses avec des populations à risque comme les Anglo-Saxons ou en cas de prises de médicaments comme l'acide valproïque (antiépileptiques), le méthotrexate (antagoniste de l'acide folique), l'acide rétinoïque (traitement de l'acné). Il existe d'autres facteurs de risque comme les carences en folates, le diabète maternel et l'hyperthermie. Dans 90 % des cas, il n'y a pas de risque identifiable. En cas de myéloméningocèle, le taux de diagnostic et d'interruption de grossesse est tel qu'il n'y avait presque plus de naissance vivante en l'an 2000. Depuis cette date, les parents demandant une prise en charge néonatale sont de plus en plus nombreux même s'ils restent marginaux. Classiquement, si la patiente effectue le dépistage des aneuploïdies par les marqueurs sériques au 2e trimestre de la grossesse, l'alphafœtoprotéine peut être supérieure à 2,5 MoM donnant une sensibilité de plus de 2/3 avec une valeur prédictive positive de 1/44 (figures 15.67 et 15.68).

Spina bifida occulta

A minima, seules les dernières vertèbres lombo-sacrées sont touchées avec une absence de fusion de l'arc postérieur ; le recouvrement cutané est normal et la moelle est normalement insérée. Cette anomalie n'a pas de conséquence et ne se voit pas toujours en dépistage à l'échographie. C'est le **spina bifida occulta**. Dans ce cas, la moelle peut être attachée basse avec d'éventuels signes cliniques. Le **spina lipome** n'est visible qu'au 3e trimestre de la grossesse, date à laquelle les graisses deviennent échogènes. Au 2e trimestre, le seul signe est une moelle attachée basse et/ou une méningocèle asymétrique.

Diastématomyélie

La **diastématomyélie** est un élargissement du canal vertébral sur une coupe coronale ; il existe un spot hyperéchogène médian qui signale la partition de la moelle. Classiquement, il ne s'y associe pas de moelle basse.

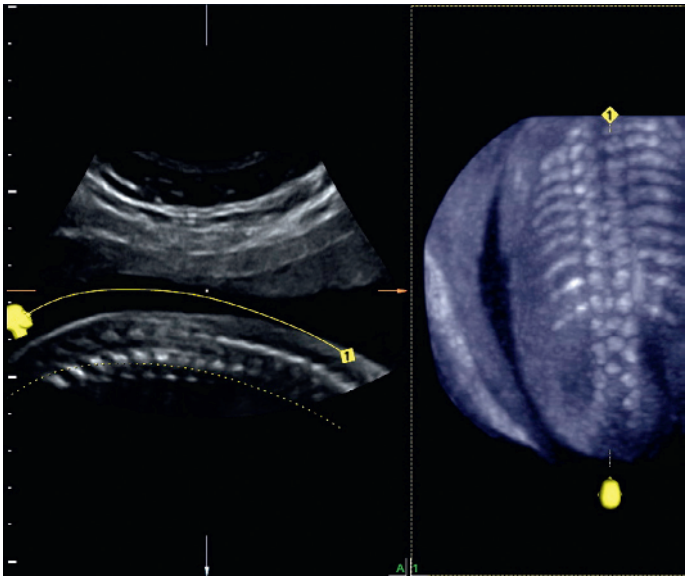

Figure 15.68. Représentation du rachis en 3D.

Méningocèle

À un stade un peu plus marqué, il existe un **méningocèle**; c'est une hernie des méninges au niveau lombo-sacré avec une moelle insérée normalement. Il n'y a pas de retentissement sus-jacent.

De façon normale, le cône terminal de la moelle subit au cours du développement une ascension jusqu'à la 1re vertèbre lombaire.

Myéloméningocèle

L'atteinte la plus fréquente est le **myéloméningocèle** : il s'agit d'une non-fermeture du tube neural (NFTN) au niveau lombo-sacré avec un cône terminal de la moelle inexistant parce que non séparé de la paroi cutanée. Il existe une image kystique, de volume et d'étendue variable, parfois visible dès le 1er trimestre de la grossesse. Le contenu kystique est hétérogène avec un aspect de filaments en éventail provenant du canal médullaire et s'étendant jusqu'à la paroi kystique (figure 15.69). L'écartement des lames postérieures est recherché sur une coupe frontale. Sur une coupe axiale, la partie osseuse du canal médullaire apparaît ouverte en arrière en forme de V.

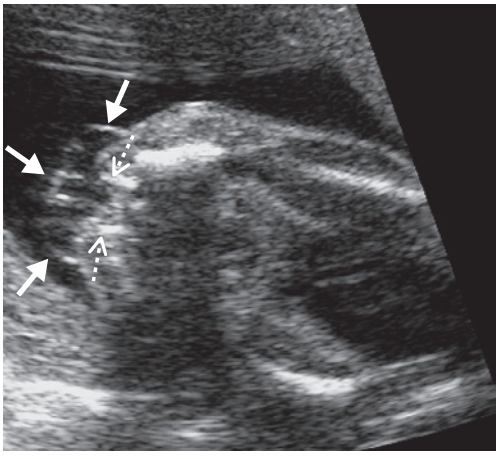

Figure 15.69. Myélomélingocèle sacrée à 21 SA, coupe axiale.
Écartement des lames postérieures du rachis (⇢) et formation d'un kyste à contenu hétérogène (→).

Il s'y associe des signes indirects :

- pieds bots avec anomalie de mobilité;
- anomalie d'Arnold-Chiari II au niveau de la fosse postérieure : c'est le signe de la banane (figure 15.70);
- la ventriculomégalie est présente dans les 2/3 à 3/4 des cas avec une colpocéphalie c'est-à-dire une corne occipitale (postérieure) élargie sur une coupe axiale. Le ventricule a un aspect en

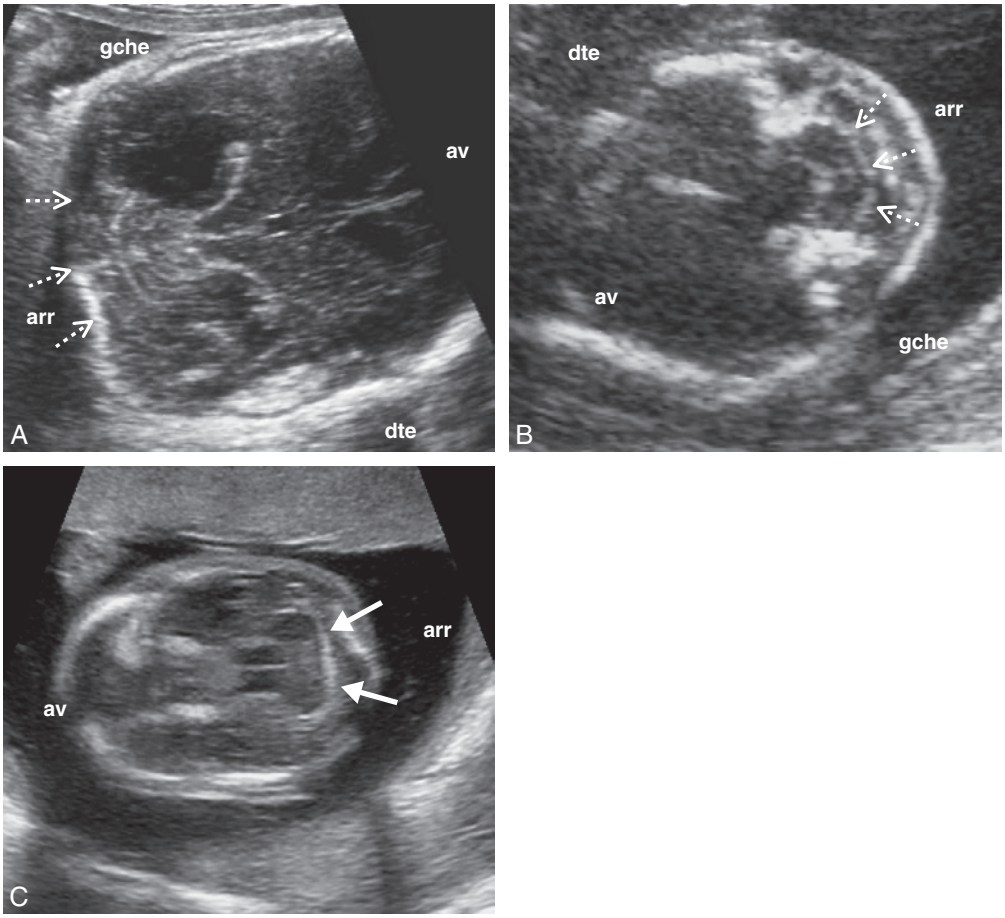

Figure 15.70.
A, B. Myélomélingocèle avec Arnold-Chiari II. C'est le signe de la banane. Effacement de la grande citerne et aspect convexe en arrière des deux hémisphères cérébelleux (⇢), sur une coupe axiale à 33 SA. C. Signe de la banane à 16 SA sur une coupe axiale. Le cervelet est convexe en arrière.

goutte d'eau et cet aspect peut être vu dès le 2e trimestre de la grossesse (figure 15.71), (vidéos 15.17 à 15.19 ▶);

- le signe du citron décrit la forme du crâne sur une coupe transverse en raison de l'aplatissement des os frontaux. Ce signe disparaît après 24 SA et peut être présent dès 13 SA;
- parfois un hydramnios.

Rachischisis

Au stade ultime, le **rachischisis** est possible : l'aspect osseux est le même, il n'existe pas de kyste visible, l'atteinte s'étend sur tout le rachis lombaire et sacré, et parfois sur la totalité du rachis.

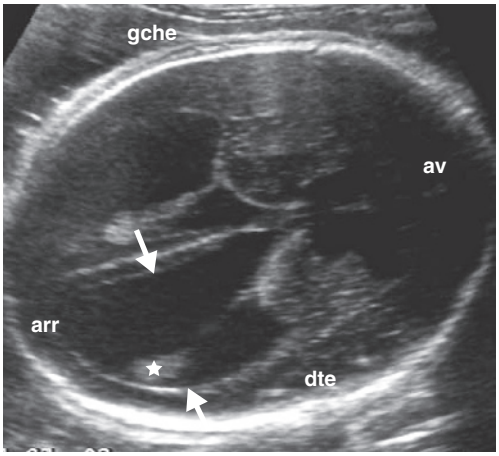

Figure 15.71. Myélomélingocèle avec Arnold-Chiari II et ventriculomégalie (⋯≫), sur une coupe axiale à 33 SA. Le plexus choroïde (⋯≫) est en position déclive dans le ventricule.

Compléments en ligne

Des compléments numériques sont associés à ce chapitre (vidéo, QCM interactifs). Ils sont signalés dans le texte par un picto.

Pour voir ces compléments, connectez-vous sur http://www.em-consulte/e-complement/474891 et suivez les instructions.

Vidéo 15.1. Coupe sagittale en Doppler couleur montrant l'artère péricalleuse.

Vidéo 15.2. Kystes sous-épendymaires de la corne frontale.

Vidéo 15.3. Anencéphalie dans le cadre d'une grossesse gémellaire à 20 SA.

Vidéo 15.4. Encéphalocèle occipitale à 15 SA.

Vidéo 15.5. Ventriculomégalie sévère.

Vidéo 15.6. Agénésie du corps calleux sur une coupe axiale.

Vidéo 15.7. Agénésie partielle du corps calleux sur une coupe sagittale.

Vidéo 15.8. Agénésie complète du corps calleux sur une coupe sagittale.

Vidéo 15.9. Agénésie complète du corps calleux sur une coupe sagittale.

Vidéo 15.10. Agénésie complète du corps calleux sur une coupe frontale.

Vidéo 15.11. Agénésie complète du corps calleux sur une coupe frontale.

Vidéo 15.12. Agénésie complète du corps calleux sur une coupe frontale.

Vidéo 15.13. Holoproencéphalie sur une coupe sagittale au deuxième trimestre.

Vidéo 15.14. Holoproencéphalie alobaire au premier trimestre.

Vidéo 15.15. Hyperéchogénicité cérébelleuse.

Vidéo 15.16. Porencéphalie ou leucomalacie.

Vidéo 15.17. Myéloméningocèle à 16 SA par voie vaginale.

Vidéo 15.18. Myéloméningocèle à 16 SA par voie vaginale.

Vidéo 15.19. Colpocéphalie et signe de la banane.

QCM 2.

QCM 3.

QCM 29.

QCM 42.

QCM 52.

QCM 53.

QCM 56.

Références

Aubry MC, Aubry JP, Dommergues M. Sonographic prenatal diagnosis of central nervous system abnormalities. Childs Nerv Syst 2003 ; 19 : 391–402.

Azzi C, Giaconia MB, Lacalm A, et al. Dilatation of the supra-pineal recess on prenatal imaging: early clue for obstructive ventriculomegaly downstream of the third ventricle. Prenat Diagn 2014 ; 34(4) : 394–440.

Blondiaux E, Garel C. Fetal cerebral imaging - ultrasound vs. MRI: an update Acta Radiol 2013 ; 54(9) : 1046–54.

Deloison B, Chalouhi GE, Bernard JP, et al. Outcomes of fetuses with small head circumference on second-trimester ultrasonography. Prenat Diagn 2012 ; 32(9) : 869–74.

Droullé P, Gaillet J, Schweitzer M. La maturation de l'encéphale du fœtus. Écho-anatomie : évolution normale, limites et intérêt en pathologie. J Gynecol Obstet Biol Reprod (Paris) 1984 ; 13 : 228–36.

Garel C, Moutard ML. Main congenital cerebral anomalies: how prenatal imaging AIDS counseling. Fetal Diagn Ther 2014 ; 35(4) : 229–39.

Grangé G, Favre R, Gasser B. Endovaginal sonographic diagnosis of craniorachischisis at 13 weeks of gestation. Fetal Diagn Ther 1994 ; 9 : 391–4.

Guibaud L, Lacalm A. A set of aetiological diagnostic tools to elucidate "isolated" ventriculomegaly. Ultrasound Obstet Gynecol 2015 ; 46(1) : 1–11.

Guibaud L. Fetal cerebral ventricular measurement and ventriculomegaly : time for procedure standardization. Ultrasound Obstet Gynecol 2009 ; 34 : 127–30.

Guibaud L, des Portes V. Plea for an anatomical approach to abnormalities of the posterior fossa in prenatal diagnosis. Ultrasound Obstet Gynecol 2006 ; 27 : 477–81.

Gupta JK, Cave M, Lilford RJ, et al. Clinical significance of fetal choroid plexus cysts. Lancet 1995 ; 346 : 724–9.

HAS. Recommandations pour la pratique clinique. Conduite à tenir lors de la découverte anténatale d'une ventriculomégalie cérébrale. Janvier 2004. http://www.has-sante.fr/portail/upload/docs/application/pdf/recos_finales_ventriculomegaile.pdf

International Society of Ultrasound in Obstetrics & Gynecology Education Committee. Sonographic examination of the fetal central nervous system : guidelines for performing the 'basic examination' and the 'fetal neurosonogram'. Ultrasound Obstet Gynecol 2007 ; 29 : 109–16.

Le Ray C, Viot G, Tsatsaris V, et al. Late onset microcephaly : failure of prenatal diagnosis. Ultrasound Obstet Gynecol 2004 ; 24 : 481–3.

Massoud M, Cagneaux M, Garel C, et al. Prenatal unilateral cerebellar hypoplasia in a series of 26 cases : significance and implications for prenatal diagnosis. Ultrasound Obstet Gynecol 2014 ; 44(4) : 447–54.

Mirlesse V, Courtiol C, Althuser M, et al. Ultrasonography of the fetal brainstem : a biometric and anatomical, multioperator, cross-sectional study of 913 fetuses of 21–36 weeks of gestation. Prenat Diagn 2010 ; 30 : 739–45.

Ouahba J, Luton D, Vuillard E, et al. Prenatal isolated mild ventriculomegaly : outcome in 167 cases. BJOG 2006 ; 113 : 1072–9.

Quarello E, Stirnemann J, Ville Y, et al. Assessment of fetal Sylvian fissure operculization between 22 and 32 weeks : a subjective approach. Ultrasound Obstet Gynecol 2008 ; 32 : 44–9.

Timbolschi D, Schaefer E, Monga B, et al. Neural tube defects : the experience of the registry of congenital malformations of Alsace, France, 1995–2009. Fetal Diagn Ther 2015 ; 37(1) : 6–17.

Chapitre 16

Anomalies de la face et du cou

Introduction

Quelle échographie de la face ?

L'examen de la face fait partie du compte rendu minimum. Il s'effectue en échographie 2D (figures 16.1 à 16.3). La technique 3D n'a habituellement pas d'intérêt dans le dépistage, mais elle peut servir de complément dans le diagnostic des anomalies de la face et du cou. En cas d'accès difficile de la face, comme au cours du 3e trimestre ou en cas de grossesse gémellaire, la technique 3D permet parfois la visualisation du profil fœtal grâce à la reconstruction du plan C (*cf.* chapitre 4). Parfois aussi, elle permet un dialogue nécessaire avec les parents ou entre les professionnels. Il est plutôt préférable de ne pas utiliser le 3D–4D en routine, au risque de créer, entre les centres d'échographie, des inégalités préjudiciables à la technique elle-même.

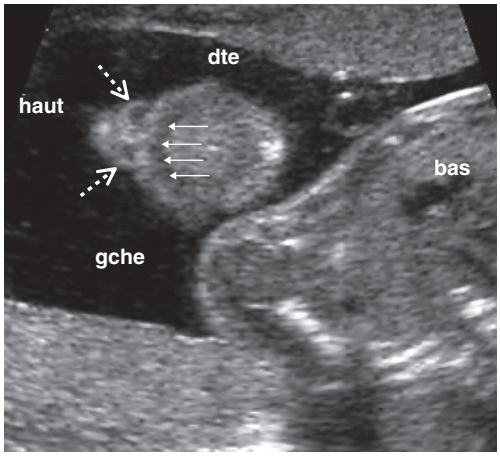

Figure 16.2. Coupe de la face ou nez-bouche. Les narines sont visibles (⋯≫) et la lèvre supérieure est intègre (⟶).



Figure 16.1. Profil fœtal normal à 21 SA sur une coupe sagittale.

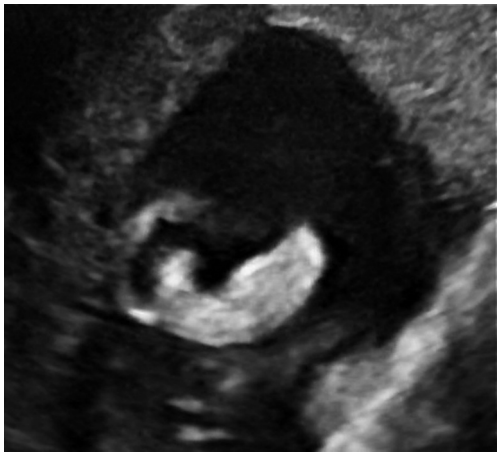

Figure 16.3. Oreille normalement ourlée.

© 2016, Elsevier Masson SAS. Tous droits réservés

Embryologie

Le développement de la face est sous induction de la plaque précordale avec sa participation neurale active. Il s'accompagne de la différenciation d'organes sensoriels qui émanent directement du cerveau en évolution. Les premières ébauches faciales apparaissent à la 4e semaine de grossesse (SG) comme des éminences autour du stomodeum, juste au-dessus du massif cardiaque. Le bourgeon fronto-nasal est le plus rostral; il recouvre le télencéphale et donne les placodes nasales autour desquelles s'élèvent les éminences nasales – médiale et latérale. Les bourgeons maxillaires et mandibulaires, pairs, dérivent du premier arc branchial de chaque côté et fusionnent sur la ligne médiane vers la 10e SG en limitant la bouche. Le contrefort de la narine résulte ainsi de la fusion de l'éminence nasale médiale avec le bourgeon maxillaire homolatéral, la lèvre supérieure dérivant purement des deux bourgeons maxillaires (figures 16.4 et 16.5).

Dans le même temps, se différencie médialement l'ébauche palatine à partir des deux contingents maxillaires et du massif fronto-nasal en train de se rapprocher. Ce palais primaire ne forme qu'une très petite part du palais osseux, l'essentiel dérivant latéralement du maxillaire et de l'os palatin (figures 16.6 à 16.9), (vidéo 16.1).

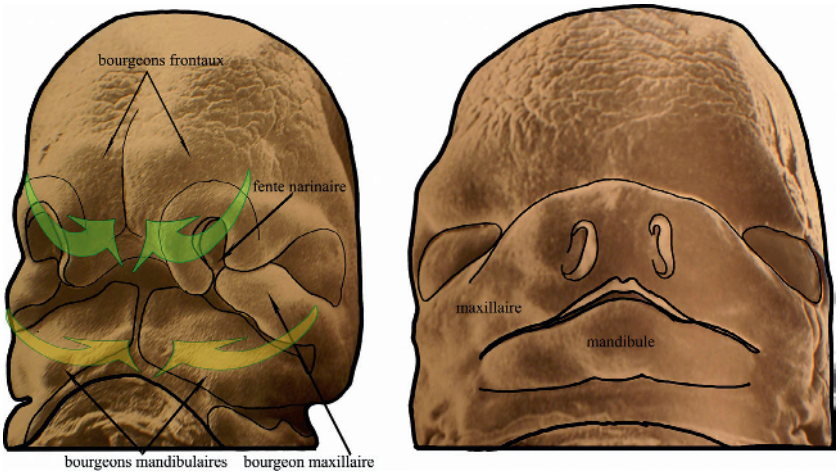

Figure 16.4. Bourgeons mandibulaires.

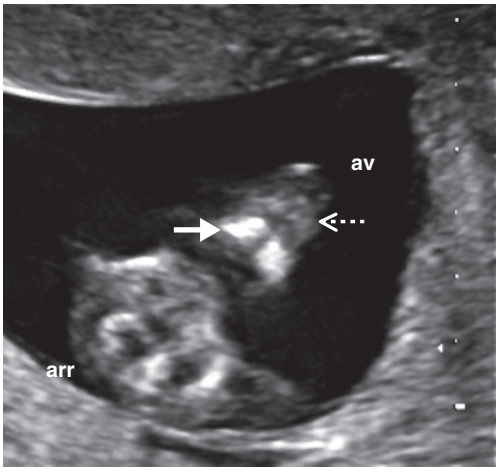

Figure 16.5. Coupe nez-bouche au 1er trimestre. Mandibule (⟶), lèvre supérieure (⋯>), par voie abdominale à 12 SA.

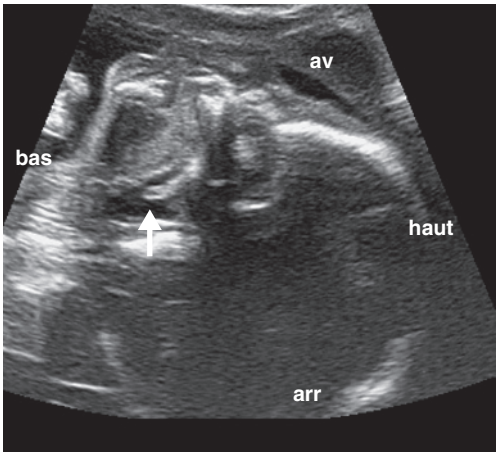

Figure 16.6. Présence de la luette (⟶) sur une coupe sagittale de la face à 25 SA.

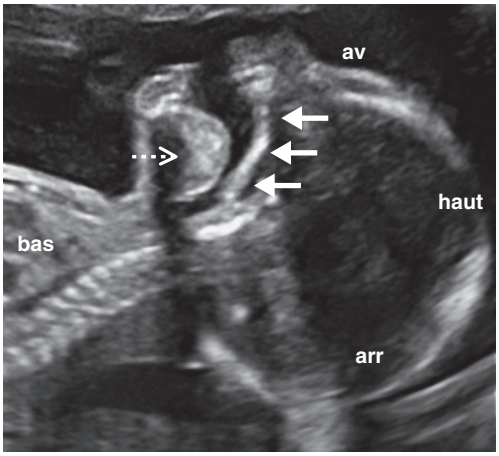

Figure 16.7. Palais fœtal à 20 SA (⟶) sur une coupe sagittale. La langue est en bonne position (⋯≫).



Figure 16.8. Face fœtale au 2e trimestre en 3D.



Figure 16.9. Face fœtale au 3e trimestre.

Pathologies de la face

Fentes labio-palatines

Elles sont observées dans 1/800 naissances. Un quart des fentes est bilatéral.

Description

La coupe échographique du nez-bouche-menton permet de vérifier l'intégrité de la lèvre supérieure. Il existe trois types de fentes à ce niveau : unilatérale, bilatérale et médiane. **Plus le défaut est précoce, plus la malformation est médiane, et plus le palais est atteint**.

La fente peut être labiale, labio-maxillaire ou labio-maxillo-palatine.

L'analyse échographique permet de décrire l'importance de la fente labiale (figures 16.10 à 16.16). Le plus généralement, elle concerne toute la lèvre jusqu'à la narine, avec déviation de la pointe du nez du côté controlatéral. Le défect maxillaire est mesuré sur une coupe axiale. La fente palatine est recherchée soit directement avec le faisceau ultrasonore passant dans la cavité buccale quand celle-ci est ouverte et en avant vers la sonde, soit par la fosse nasale sur une coupe sagittale; la fenêtre acoustique est étroite et les ultrasons doivent passer à travers l'aile du nez. La position de la langue est vérifiée en coupe sagittale, la verticalisation de celle-ci signant la fente palatine. L'analyse en

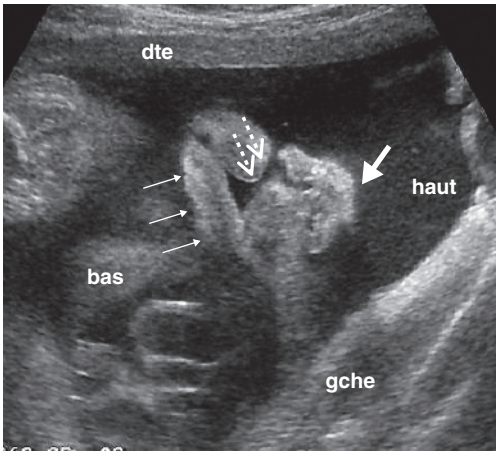

Figure 16.10. Fente labiale droite à 32 SA (⋯≫) sur une coupe nez-bouche.
La pointe du nez est déviée à gauche (⟶). La lèvre inférieure est intègre (⟶).

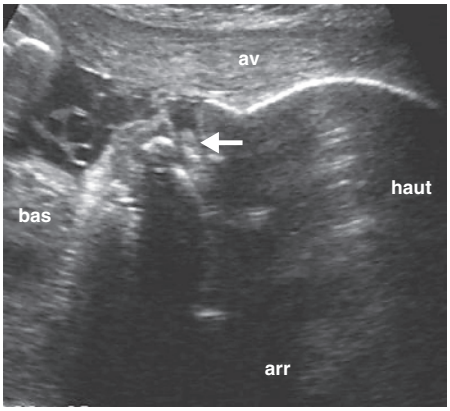

Figure 16.11. Dans les fosses nasales, les cornets sont visibles à 31 SA (➞) sur une coupe sagittale de la face.



Figure 16.14. Fente labiale gauche en 3D.
Le bout du nez est dévié à droite.

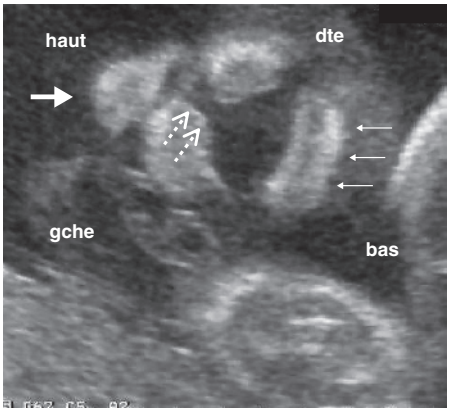

Figure 16.12. Fente labiale droite à 24 SA (⋯➢) sur une coupe nez-bouche.
La pointe du nez est déviée à gauche (➞). La lèvre inférieure est intègre (⟶).

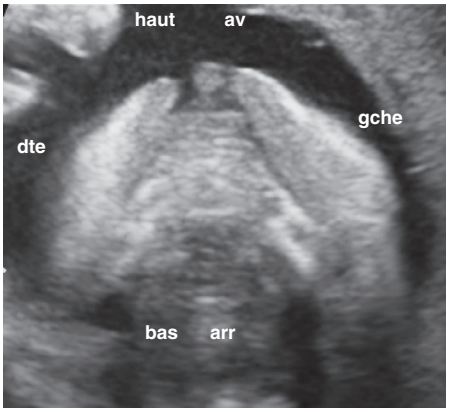

Figure 16.15. Fente labiale bilatérale, sur une coupe oblique en bas et en arrière.

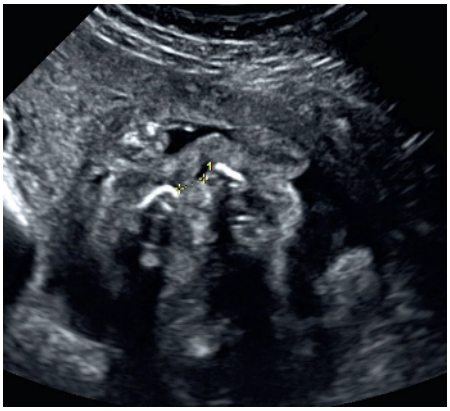

Figure 16.13. Fente labio-maxillaire-palatine sur une coupe axiale.
L'écartement entre les deux bourgeons maxillaires peut être mesuré.



Figure 16.16. Fente labiale bilatérale à 31 SA.

Doppler couleur permet, au cours des mouvements respiratoires, de vérifier l'intégrité des palais osseux et membraneux. Dans ce cas, bouche ouverte, deux flux distincts parallèles s'observent : l'un dans la cavité buccale, l'autre dans les fosses nasales (vidéos 16.2 à 16.6).

Anomalies associées

Les anomalies associées sont d'autant plus fréquentes que la fente est bilatérale. La fente médiane s'associe souvent à des anomalies du cerveau, comme une holoprosencéphalie. La probabilité d'anomalie chromosomique est élevée en cas d'association malformative. La fente unilatérale ou bilatérale est parfois familiale.

Elle peut s'intégrer dans un syndrome plus complexe cranio-facial nécessitant l'analyse du caryotype et une IRM cérébrale, notamment pour les formes bilatérales.

Prise en charge

Idéalement, la prise en charge se fait dans la **période prénatale** avec l'équipe chirurgicale. Elle permet aux parents de se familiariser avec cette anomalie et d'accueillir leur enfant dans les meilleures conditions.

Fentes mandibulaires

Elles sont très rares mais peuvent s'accompagner d'anomalies pharyngo-laryngées à type de diastème qui en font le pronostic.

Os propres du nez

L'analyse des os propres du nez ne fait pas partie de l'examen du dépistage. Leur hypoplasie ou leur absence n'a pas d'intérêt particulier si le signe est isolé (*cf.* chapitre 6). Ce signe est intéressant, en revanche, dans la population à très haut risque de trisomie 21, ainsi que le décrit la littérature. La mesure des os propres du nez s'adresse donc, en pratique, aux patientes à risque élevé hésitant devant une indication de caryotype.

L'analyse des os propres du nez fait également partie de l'examen diagnostique des ostéochondrodysplasies.

Rétrognathisme

Le rétrognathisme est le recul du menton en arrière du plan du front. La présence d'un rétrognathisme ne peut pas être affirmée au premier trimestre.

La mesure de la mandibule et la caractérisation de la position de la langue sont alors nécessaires (figure 16.17).

Il existe des formes familiales.

Le rétrognathisme peut entrer dans le cadre d'une maladie génétique ou d'une polymalformation liée à une anomalie chromosomique. Le syndrome vélo-cardio-facial est possible. La séquence de Pierre Robin associe un microrétrognathisme, une fente palatine, une glossoptose et un hydramnios par troubles de la déglutition. La trisomie 18 est possible.

Kyste lingual ou sub-lingual

Intrabuccal, anéchogène, à paroi nette, uniloculaire, il peut repousser la langue en arrière avec un risque d'obstruction respiratoire à la naissance.

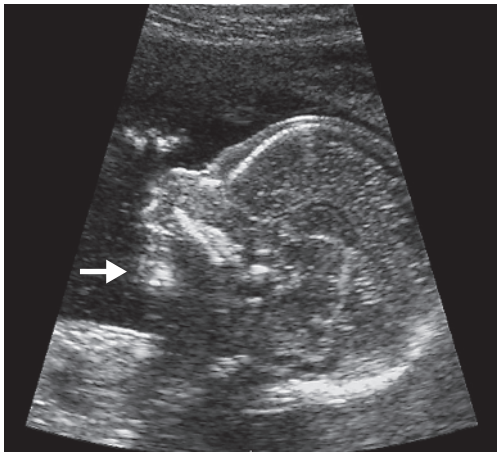

Figure 16.17. Aspect de rétrognathisme à 18 SA sur une coupe sagittale.
La mandibule est trop courte (→).

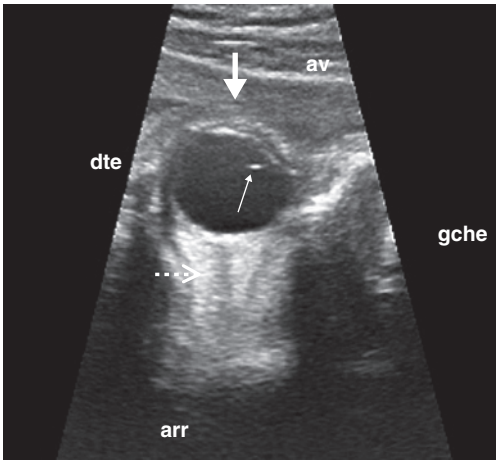

Figure 16.18. Globe oculaire sur une coupe axiale. Cristallin (⟶), paupière (➡), nerf optique (⋯≫).

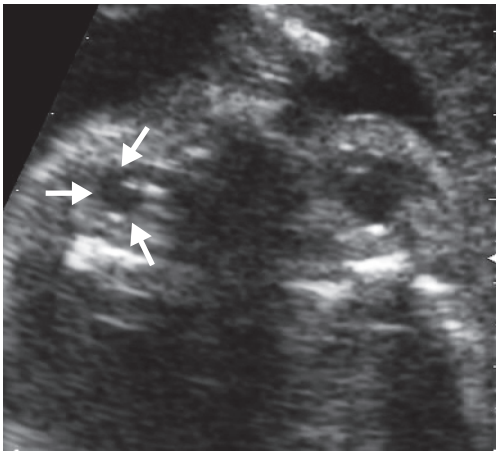

Figure 16.19. Microphtalmie à 16 SA sur une coupe axiale passant par les deux globes oculaires.

Anomalies des yeux

Aucune mesure biométrique n'est nécessaire en dépistage (figure 16.18).

Anophtalmie

Unilatérale ou bilatérale, une anomalie associée doit être recherchée, notamment par IRM cérébrale. La chirurgie réparatrice esthétique dans les atteintes unilatérales est lourde.

Microphtalmie

Elle peut être unilatérale ou bilatérale. Les yeux semblent anormalement écartés, de taille souvent asymétrique. Elle entre le plus souvent dans le cadre d'un syndrome polymalformatif comme la trisomie 13 (figure 16.19).

Hypotélorisme

Échographiquement, c'est l'incapacité de pouvoir positionner virtuellement le volume d'un globe oculaire entre les deux yeux sur une coupe axiale. Là encore, l'hypotélorisme fait partie de syndromes polymalformatifs telles les holoprosencéphalies ou d'anomalies chromosomiques comme la trisomie 13. La forme majeure est la cyclopie (figure 16.20).



Figure 16.20. Hypotélorisme à 16 SA.

Hypertélorisme

Échographiquement, il se définit par la possibilité de positionner virtuellement plus d'un volume de globe oculaire entre les deux yeux sur une coupe axiale. Cette anomalie est visible dans de nombreux syndromes polymalformatifs ou anomalies chromosomiques.

Kyste lacrymal ou dacryocystocèle

Il s'agit d'une dilatation du canal lacrymal avec présence d'un kyste hypoéchogène arrondi uniloculaire dans la région inférieure et interne à

l'orbite. Il peut se prolonger en direction de la fosse nasale. Son évolution est le plus souvent simple (figure 16.21).

Anomalies du cou

On retrouve parmi les anomalies du cou fœtal : le goitre thyroïdien, la glossoptose, le lymphangiome kystique (figures 16.22).

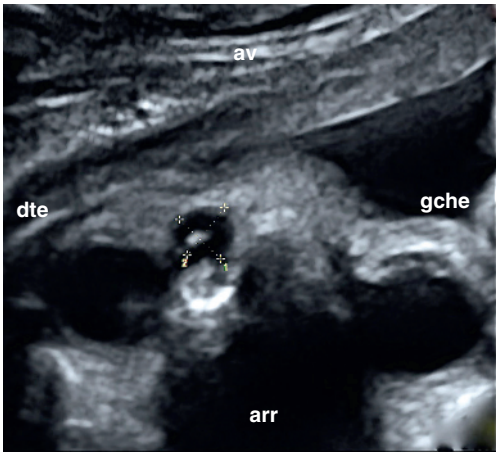

Figure 16.21. Dacryocystocèle, kyste bénin des canaux lacrymaux. Coupe axiale de la face passant par les deux globes oculaires.

Goitre thyroïdien

Il est lié à une pathologie thyroïdienne maternelle ou à une atteinte primitive de la glande avec passage d'anticorps maternels qui vont atteindre la thyroïde fœtale. Le bilan échographique locorégional s'attache à rechercher un effet de masse avec la possibilité d'hydramnios lorsqu'une compression œsophagienne s'y associe. En fonction des étiologies, un traitement maternel ou intra-utérin est envisageable. Pour les patientes traitées par PTU en cours de grossesse en raison d'une hyperthyroïdie, le goitre fœtal est le plus souvent le signe d'une hypothyroïdie induite par le traitement maternel. Au Doppler couleur, la vascularisation apparaît périphérique et le goitre régresse très rapidement avec la baisse du traitement. Si le goitre est dû aux anticorps IgG TRACK, alors le goitre est vascularisé dans son ensemble.

Glossoptose

C'est le déplacement de la langue en arrière avec une verticalisation de celle-ci à l'échographie, comme pour la séquence de Pierre Robin. Les troubles de la déglutition peuvent être visibles dès la période prénatale avec un hydramnios.

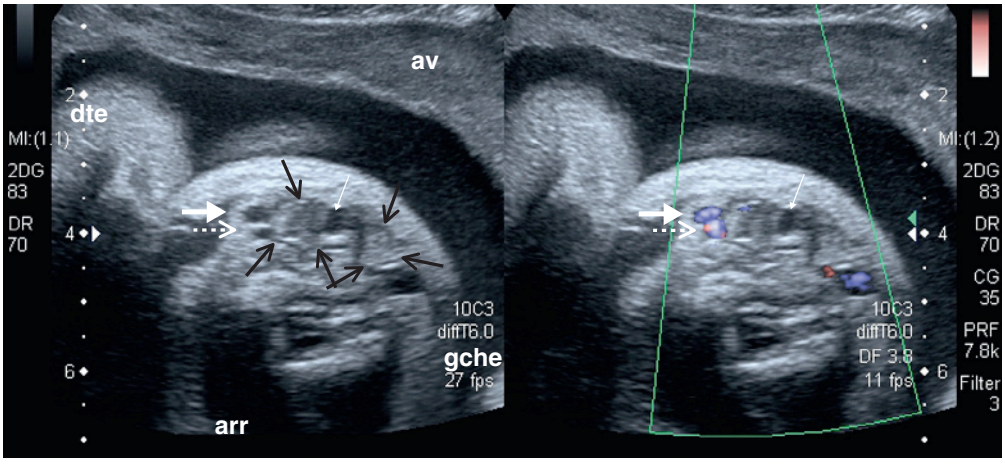

Figure 16.22. Coupe axiale du cou et sans Doppler énergie.
Veine jugulaire (➡), artère carotide (⇢), les deux lobes thyroïdiens (➡), trachée (⟶).

Lymphangiome kystique

Si le lymphangiome est ubiquitaire, c'est le plus souvent au niveau cervical qu'il peut poser question sur le devenir de la grossesse. Le cou, région de passage, est en effet susceptible de connaître une infiltration mettant en jeu le pronostic vital et/ou fonctionnel si la prolifération lymphatique est étendue. L'apport de l'IRM fœtale permet de préciser la localisation, les compressions éventuelles et les possibilités thérapeutiques ultérieures dans les cas les plus difficiles (*cf.* chapitre 23).

Compléments en ligne

Des compléments numériques sont associés à ce chapitre (vidéos, QCM interactifs). Ils sont signalés dans le texte par un picto.

Pour voir ces compléments, connectez-vous sur http://www.em-consulte/e-complement/474891 et suivez les instructions.

Vidéo 16.1. Face fœtale normale.

Vidéo 16.2. Fente labio-maxillaire bilatérale sur des coupes frontales.

Vidéo 16.3. Fente labio-maxillaire et palatine bilatérale sur des coupes sagittales.

Vidéo 16.4. Fente labio-maxillaire bilatérale sur des coupes axiales.

Vidéo 16.5. Fente labio-maxillaire unilatérale sur des coupes frontales.

Vidéo 16.6. Fente labio-maxillaire et palatine unilatérale sur des coupes sagittales.

QCM 41.

QCM 43.

QCM 46.

Références

Ceccaldi PF, Cohen S, Vuillard E, et al. Correlation between colored Doppler echography of fetal thyroid goiters and histologic study. Fetal Diagn Ther 2010 ; 27(4) : 233–5.

Guyot A, Soupre V, Vazquez MP, et al. Diagnostic anténatal des fentes labiales avec ou sans fente palatine : étude rétrospective et revue de la littérature. J Gynecol Obstet Biol Reprod (Paris) 2013 ; 42(2) : 151–8.

Huel C, Guibourdenche J, Vuillard E, et al. Use of ultrasound to distinguish between fetal hyperthyroidism and hypothyroidism on discovery of a goiter. Ultrasound Obstet Gynecol 2009 ; 33 : 412–20.

Lind K, Aubry MC, Belarbi N, et al. Prenatal diagnosis of Pierre Robin Sequence : accuracy and ability to predict phenotype and functional severity. Prenat Diagn 2015.

Rotten D Levaillant JM. Two- and three-dimensional sonographic assessment of the fetal face. 1. A systematic analysis of the normal face. Ultrasound Obstet Gynecol 2004 ; 23 : 224–31.

Wong GB, Mulliken JB, Benacerraf BR. Prenatal sonographic diagnosis of major craniofacial anomalies. Plast Reconstr Surg 2001 ; 108 : 1316–33.

Chapitre 17

Cœur

Vidéo introductive

Pour apprendre l'échographie cardiaque, il faut **savoir dessiner un cœur sur cinq coupes**. L'analyse du cœur est difficile si le dos fœtal est antérieur ; elle est également plus difficile avec une pointe en bas, c'est-à-dire un fœtus couché sur le côté gauche. Dans ces cas-là, il convient de faire l'examen du cœur à deux mains, sans les croiser : une main pousse le rachis pour emmener le thorax fœtal vers la sonde. Si la colonne vertébrale est à gauche, c'est la main droite qui effectue cette pression abdominale ; on tient alors la sonde avec la main gauche. Pour que le geste ne soit pas douloureux, la main doit être bien posée à plat sur l'abdomen maternel. Idéalement, une pédale permet de geler l'image ; sinon le cinéloop permet un retour en arrière pour effectuer les clichés.

Circulation fœtale

Après la naissance, deux circulations opèrent en parallèles : la circulation systémique et la circulation pulmonaire. Il existe un équilibre parfait entre de débit du cœur droit et celui du cœur gauche. Chez le fœtus, une voie de circulation principale a pour but d'apporter aux territoires supra-aortiques (figure 17.1) un débit suffisant en sang le plus oxygéné et de limiter le débit dans la voie pulmonaire. Plusieurs zones de court-circuit facilitent cette distribution préférentielle.

L'organe de l'hématose fœtale étant le placenta, le sang oxygéné rejoint le compartiment vasculaire fœtal par la veine ombilicale. Une partie du sang oxygéné est alors délivrée au foie en rejoignant la circulation porte tandis que l'autre partie de ce sang shunt le passage hépatique pour rejoindre directement l'oreillette droite en empruntant la voie du canal d'Arantius (ductus venosus). Il existe ensuite un flux préférentiel de cette masse sanguine en provenance de l'Arantius vers les cavités gauches et les territoires supra-aortiques, au travers du foramen ovale (inter-atrial).

Du fait de la haute résistance du compartiment artériel pulmonaire, la majorité du débit sanguin

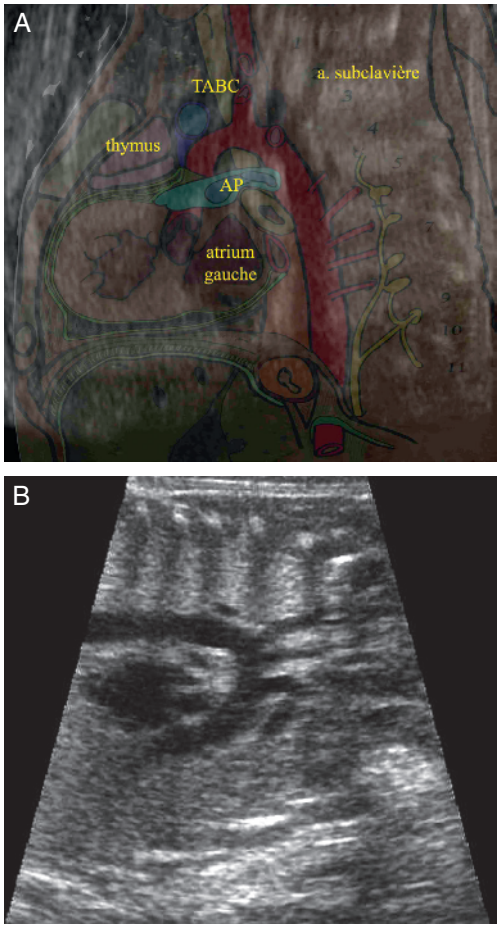

Figure 17.1. Coupe longitudinale de l'arche aortique. Tronc artériel brachio-céphalique (TABC), artère pulmonaire (AP).

© 2016, Elsevier Masson SAS. Tous droits réservés

éjecté par le ventricule droit court-circuite le passage pulmonaire en empruntant la voie du canal artériel vers l'aorte descendante, puis se dirige préférentiellement dans les deux artères ombilicales vers le placenta.

À la naissance, en cas de malformation cardiaque, la fermeture des shunts droite-gauche peut entraîner une brutale incompétence cardiaque. Certaines malformations comme la transposition des gros vaisseaux ou l'interruption de l'arche aortique doivent être reconnues en période anténatale pour que l'accueil du nouveau-né se fasse dans les meilleures conditions (figures 17.2 et 17.3).

Un cœur, cinq coupes

La description des coupes cardiaques qui suivent est donnée pour un fœtus tête en bas, dos à droite.

Coupe quatre cavités

Pour obtenir la coupe des quatre cavités, il faut partir de la coupe du périmètre abdominal, la sonde ne devant être ni décalée ni déplacée mais simplement inclinée vers le thorax. Il faut ensuite être attentif aux côtes pour positionner le plan de coupe dans un espace intercostal : il convient donc d'effectuer une rotation de la sonde tout en analysant les **cônes d'ombre**. Si ceux-ci se multiplient, la rotation est effectuée dans le mauvais sens. Tout cône d'ombre doit disparaître donnant alors la coupe quatre cavités. Le décalage de la sonde sur des plans parallèles permet de passer d'un espace intercostal à un autre pour ajuster si nécessaire. Ainsi, de façon étonnante, pour obtenir cette coupe, il convient, non pas de regarder le cœur lui-même mais le **gril costal** et les cônes d'ombre qui permettent le bon positionnement de la sonde. Les côtes étant obliques en bas et en avant, on comprend aisément que la coupe du cœur soit

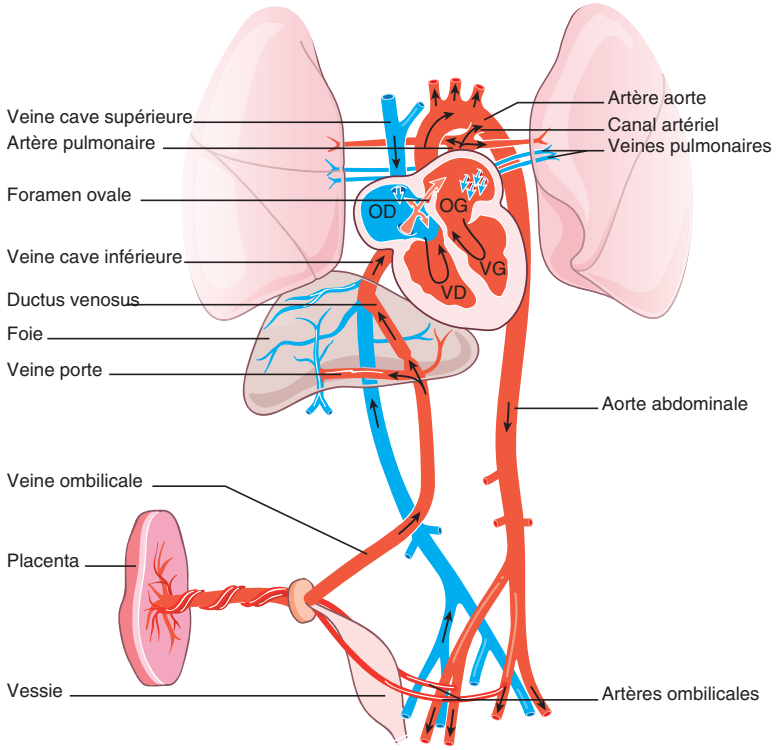

Figure 17.2. Circulation fœtale.

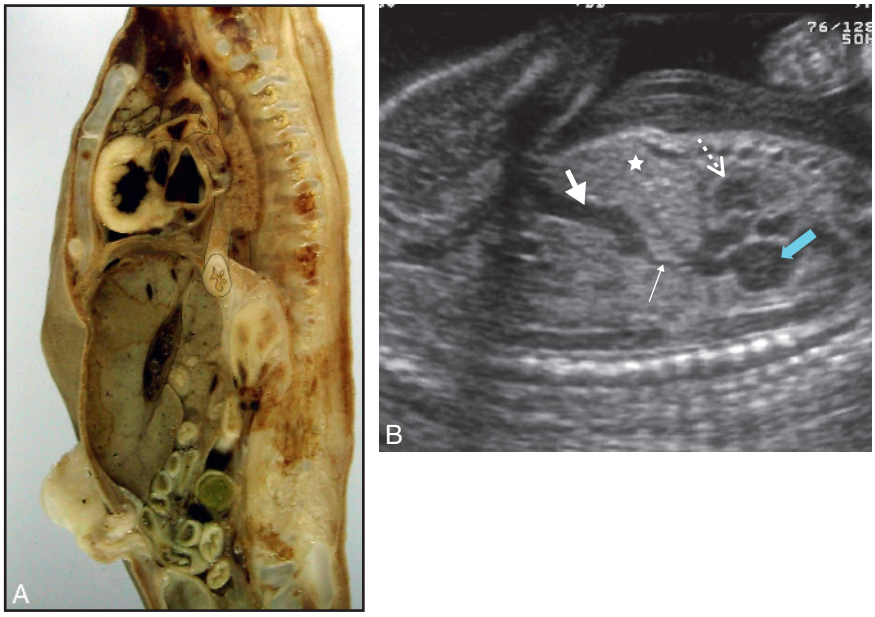

Figure 17.3. Coupe sagittale du tronc fœtal.
Veine ombilicale (➡); ductus venosus (⟶); foie (★),ventricule droit (⋯➢); oreillette gauche (➡).

transversale oblique. Une côte apparaît dans son entier sur la paroi profonde. Sur cette coupe, les deux valves auriculo-ventriculaires sont en mouvement (figure 17.4A à D).

La colonne vertébrale occupe le tiers postérieur du thorax. Le corps vertébral et les lames postérieures forment les points hyperéchogènes visibles. À son contact, en avant et légèrement à gauche, une coupe de l'aorte est visible sous la forme d'une image ronde anéchogène. L'aorte est séparée de l'oreillette gauche par l'œsophage constitué d'un triple trait hyperéchogène à la limite de la visibilité.

La largeur du cœur représente la moitié de la largeur thoracique. Les trois quarts de la surface cardiaque sont dans l'hémithorax gauche. Le croisement entre l'axe des septums et celui des valves atrioventriculaires est situé à proximité de la ligne médiane thoracique. Ce point est à mi-chemin entre l'aorte et le sternum (figure 17.4B et C).

Sous ce point, l'atrium (oreillette) droit a une forme ronde (figure 17.4D).

Entre ce point et l'aorte, l'atrium (oreillette) gauche a une forme triangulaire; ses trois côtés sont :

- la valve atrioventriculaire;
- le septum inter-atrial (inter-auriculaire);
- et la paroi postérieure (dorsale) allant d'une veine pulmonaire à l'autre.

Le ventricule droit est au contact du sternum et l'axe du cœur représenté par le septum interventriculaire est dirigé vers la gauche de 45°.

L'épaisseur du myocarde est bien visible pour les ventricules. Elle est beaucoup plus fine pour les oreillettes. Le septum interventriculaire est complet. Le septum inter-atrial a une communication : le trou de Botal (foramen inter-atrial ou foramen oval) séparant le bourrelet de l'ostium primum du bourrelet supérieur. La valvule de Vieussens bat librement dans l'oreillette gauche (figures 17.5 à 17.14).

Les parois du ventricule gauche sont lisses. Les parois du ventricule droit sont plus trabéculées, c'est-à-dire présentant des fibres musculaires; le fond du ventricule est lui-même trabéculé. Les valves atrioventriculaires sont décalées avec une valve tricuspide plus proche de l'apex que la valve mitrale (bicuspide) à gauche. Ainsi, la cavité anéchogène du ventricule droit paraît visuellement plus petite que celle du ventricule gauche.

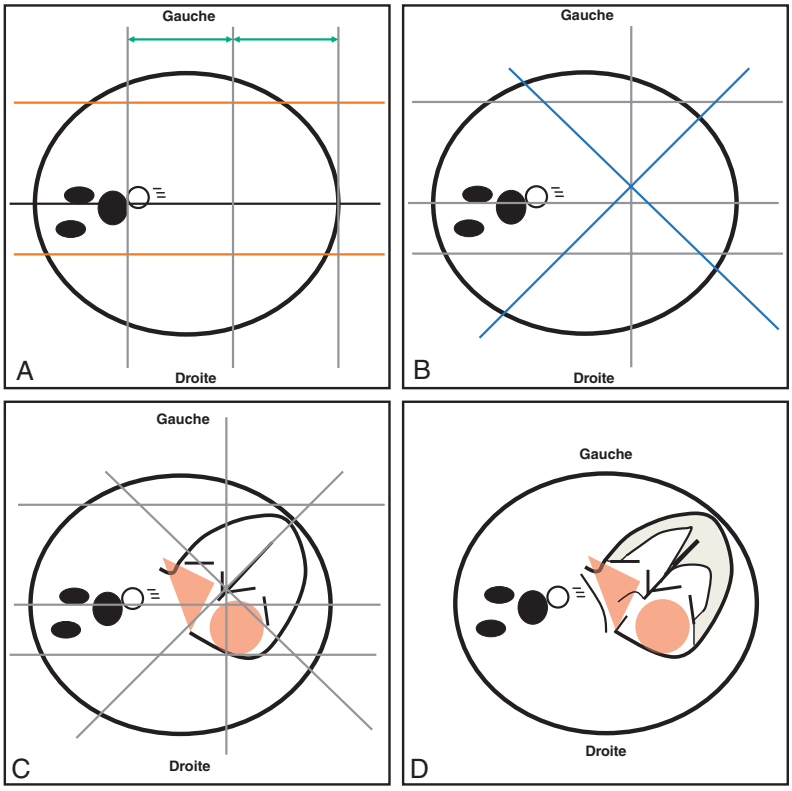

Figure 17.4.
A, B, C, D. Apprendre à dessiner la coupe des quatre cavités.

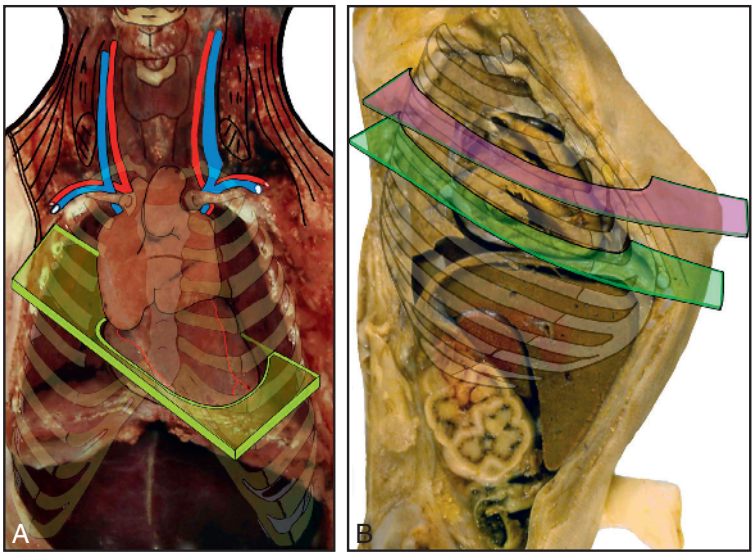

Figure 17.5. Coupes anatomiques du thorax.
A. Coupe frontale, en jaune la coupe des quatre cavités. B. Coupe sagittale ; en vert, les quatre cavités, en violet la coupe des trois vaisseaux.

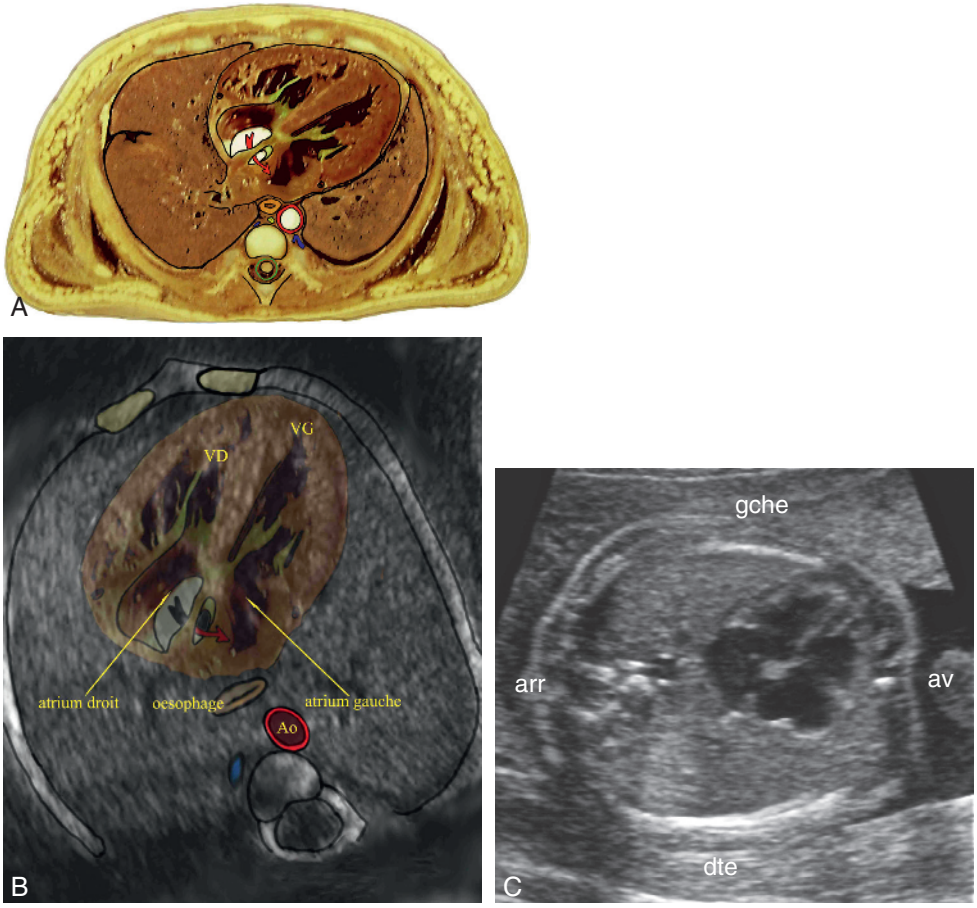

Figure 17.6.
A. Coupe anatomique en T7 quatre cavités. B. Superposition de la coupe anatomique et de la coupe échographique. Ao : aorte ; VG : ventricule gauche ; VD : ventricule droit. C. Coupe quatre cavités.

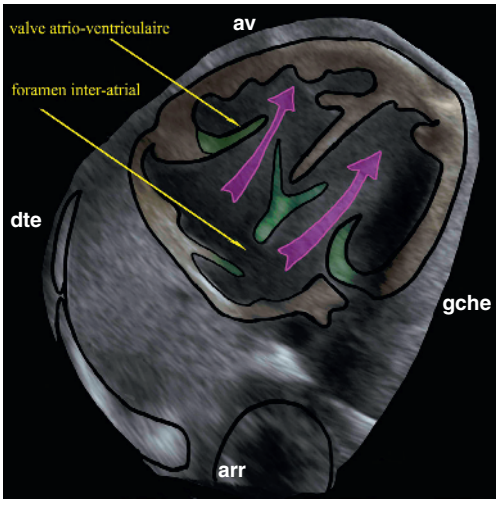

Figure 17.7. Cœur en diastole.

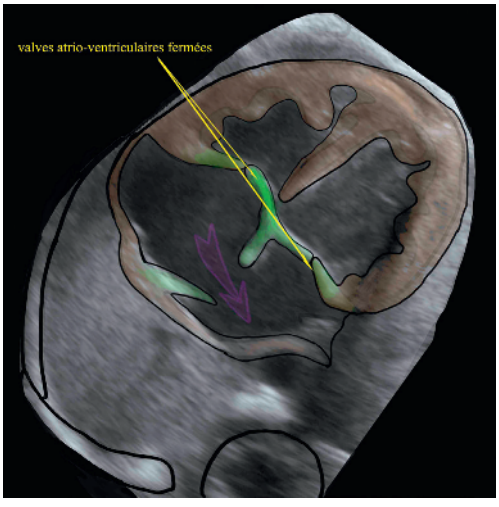

Figure 17.8. Cœur en systole.

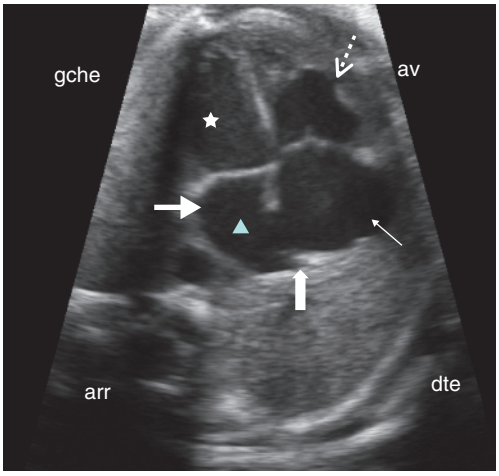

Figure 17.9. Coupe quatre cavités en systole. Ventricule droit (⇢), ventricule gauche (★), atrium droit (⟶), atrium gauche (➡), veine pulmonaire (➡), atrium gauche (▲).

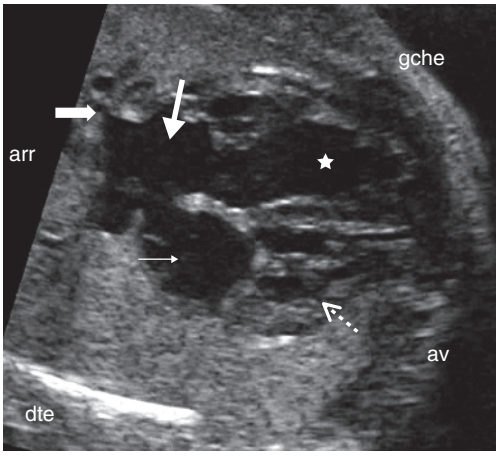

Figure 17.11. Coupe quatre cavités en systole. Ventricule droit avec les piliers de la valve tricuspide (⇢), ventricule gauche (★), atrium droit (⟶), atrium gauche (➡), veine pulmonaire (➡).

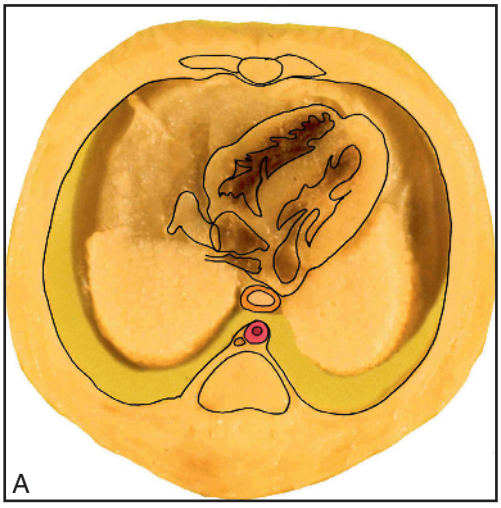

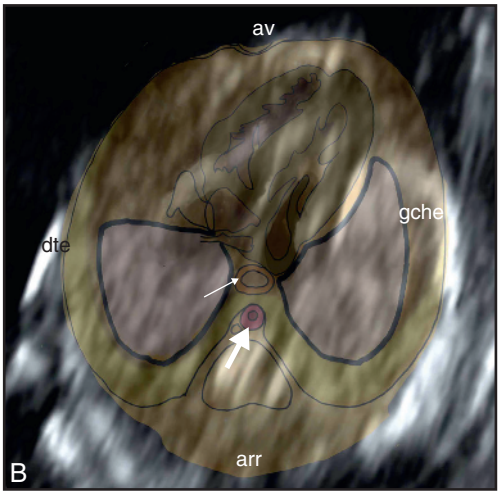

Figure 17.10. A, B. Cœur à 12 SA. Œsophage (⟶), aorte (➡).

En effet, le ventricule droit est vertical alors que le ventricule gauche est horizontal. C'est pourquoi, sur les coupes à un étage supérieur, le ventricule gauche ne sera plus présent alors que la chambre de chasse du ventricule droit sera visualisée (vidéos 17.1 à 17.5).

En résumé, sur la coupe quatre cavités :

- axe du cœur à gauche ;
- iso-volumétrie des cavités cardiaques ;
- l'oreillette gauche est le siège de la valvule de Vieussens et reçoit des veines pulmonaires ;
- intégrité de la croix du cœur (septum croisant les valves AV) ;
- léger décalage des valves auriculo-ventriculaires ;
- ventricule gauche à paroi lisse se prolongeant jusqu'à l'apex ;
- ventricule droit ayant un fond trabéculé ;
- les cavités droites sont antérieures ;

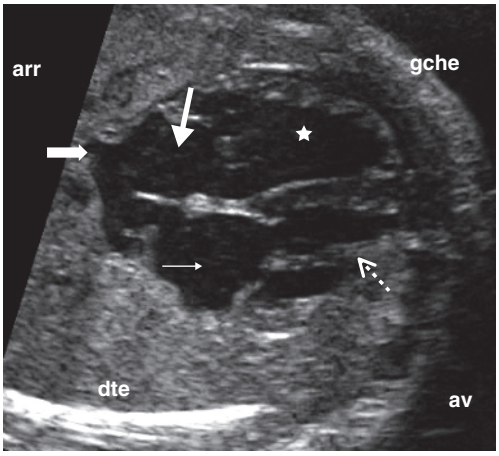

Figure 17.12. Coupe quatre cavités en diastole.
Ventricule droit (⋯➤), ventricule gauche (★), atrium droit (⟶), atrium gauche (➡), veine pulmonaire (➡).

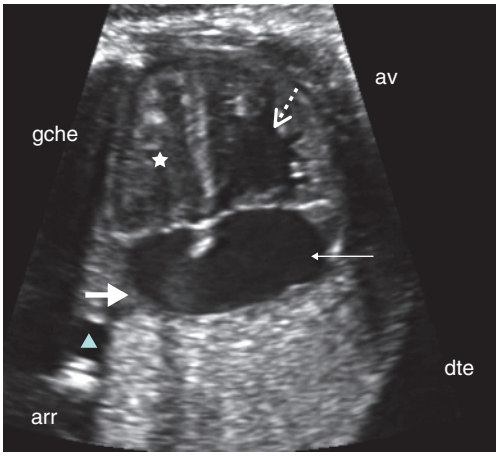

Figure 17.14. Coupe quatre cavités.
Ventricule droit (⋯➤), ventricule gauche (★), atrium droit (⟶), atrium gauche (➡), aorte (▲).

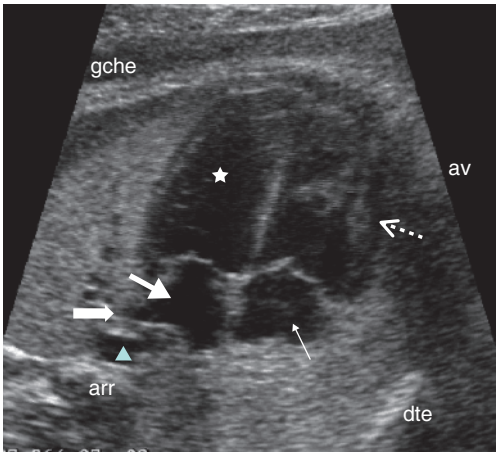

Figure 17.13. Coupe quatre cavités.
Ventricule droit (⋯➤), ventricule gauche (★), atrium droit (⟶), atrium gauche (➡), aorte (▲), veine pulmonaire (➡).

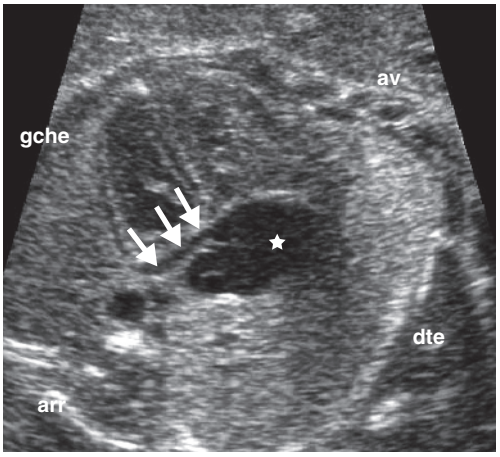

Figure 17.15. Coupe quatre cavités à 35 SA visualisant le sinus coronaire.
Il se jette dans l'oreillette droite (★).

- concordance atrioventriculaire ;
- la valvule de Vieussens est dans l'atrium gauche, qui reçoit au moins une veine pulmonaire. Il n'y a pas d'image anéchogène entre l'oreillette gauche et l'aorte ;
- le rythme cardiaque est régulier (environ 140 bpm) avec un aspect de balancement entre les oreillettes et les ventricules.

Pour aller plus loin

Cf. figure 17.15.

Coupe du départ de l'aorte

Cette coupe (figures 17.16 à 17.18) s'obtient depuis la précédente en inclinant légèrement la sonde. Idéalement, lorsque les sigmoïdes aortiques sont visualisés, il convient de les centrer sur l'écran. Ceci permet parfois un léger mouvement de rotation autour du manche de la sonde qui permet de bien dérouler la continuité entre le septum interventriculaire et l'aorte ascendante.

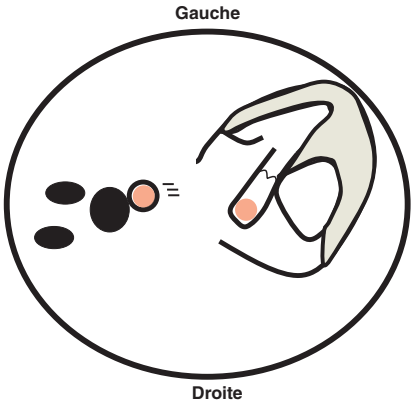

Figure 17.16. Coupe de départ de l'aorte.

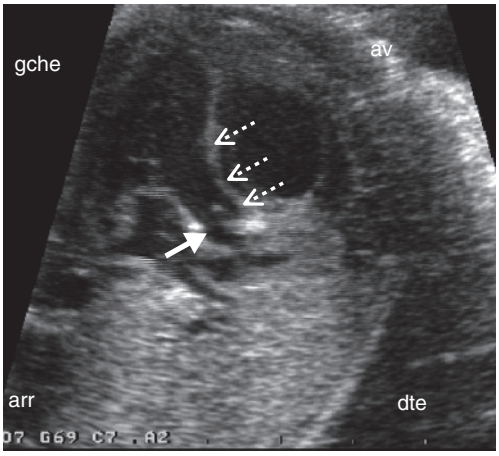

Figure 17.17. Départ de l'aorte sur une coupe axiale.

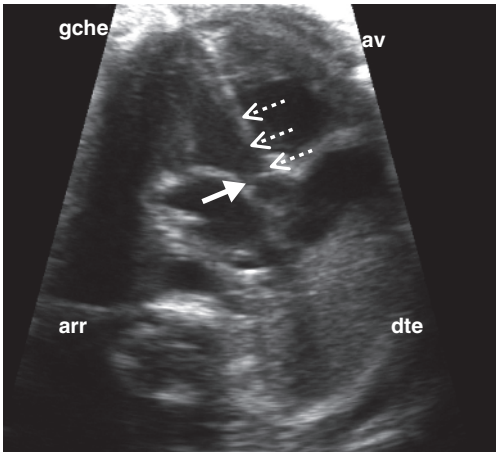

Figure 17.18. Départ de l'aorte sur une coupe axiale. Continuité septo-aortique (⋯≫), sigmoïdes aortiques (➞).

Sur cette coupe, il convient d'examiner attentivement le septum interventriculaire en dessous des valves aortiques à la recherche d'une communication interventriculaire. C'est la vérification de la **continuité septo-aortique** (figure 17.18), (vidéos 17.6 à 17.8).

Coupe du départ de l'artère pulmonaire

Elle est obtenue est inclinant la sonde à nouveau. Là encore, il convient de centrer l'image sur les sigmoïdes pulmonaires afin d'effectuer un petit mouvement de rotation si nécessaire. La partie antérieure de l'image est l'infundibulum droit : il s'agit de la chambre de chasse de la cavité droite (vidéos 17.9 à 17.11).

La **bifurcation** de l'artère pulmonaire donne les artères **pulmonaires droite et gauche au niveau de T6**. Le calibre de l'artère pulmonaire primitive est légèrement supérieur à celui de l'aorte, notamment au 3e trimestre. L'artère pulmonaire droite passe sous l'arche aortique en arrière de l'aorte ascendante et de la veine cave supérieure. L'artère pulmonaire gauche se dirige en arrière et va se diviser en canal artériel et artère pulmonaire gauche (figure 17.19).

La direction de l'artère pulmonaire primitive est parfaitement perpendiculaire à la direction de l'aorte à l'étage précédent. L'artère pulmonaire se situe à la hauteur de la 6e vertèbre thoracique T6 (figures 17.20 et 17.21).

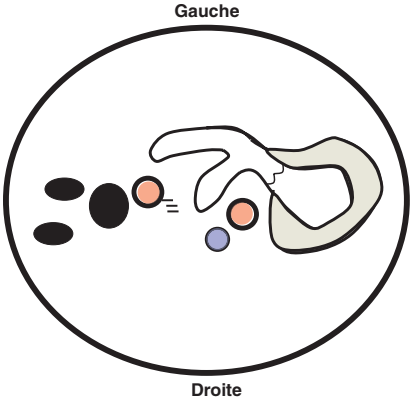

Figure 17.19. Coupe de départ de l'artère pulmonaire. En rose l'aorte et en bleu la VCS.

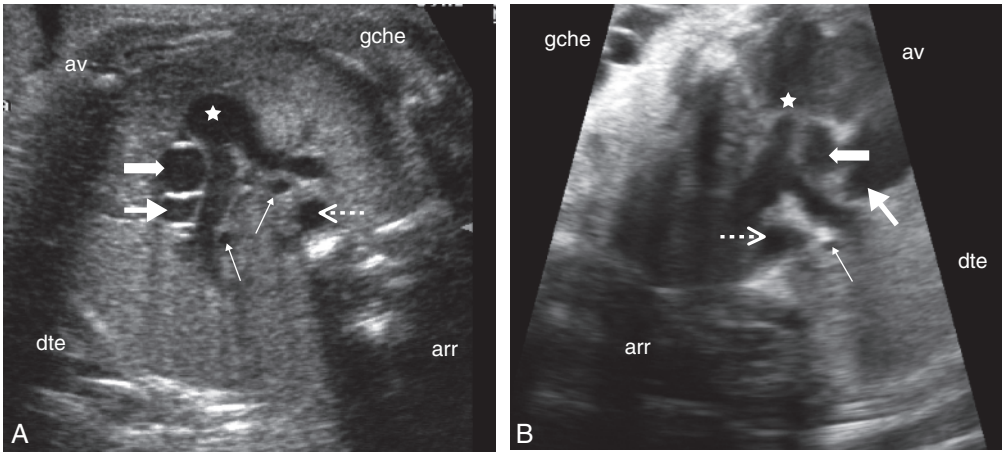

Figure 17.20.
A, B. Départ de l'artère pulmonaire avec sa bifurcation (★) au niveau de T6 ; aorte ascendante (➡), veine cave supérieure (➡), aorte descendante (⇢), bronches souches (⟶).

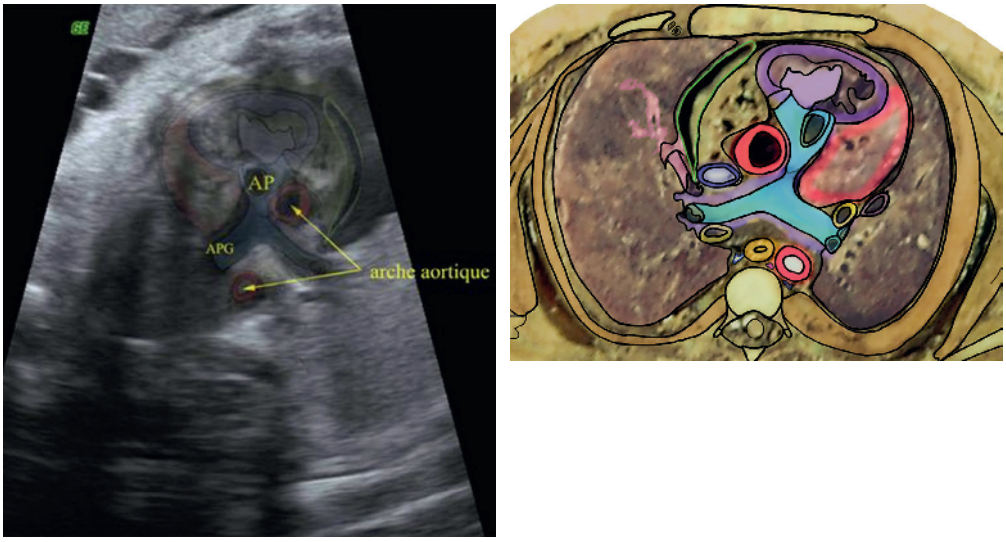

Figure 17.21. A, B. Départ de l'artère pulmonaire.

Le fait d'avoir suivi les ventricules et les gros vaisseaux permet d'affirmer que l'artère pulmonaire est bien issue du ventricule droit et l'aorte du ventricule gauche (vidéo 17.12).

Coupe des trois vaisseaux

Le manche de la sonde est ramené à la verticale. Un décalage vers la tête fœtale est alors effectué dans un plan parallèle permettant la visualisation de la partie haute du médiastin au niveau de T4, contenant les trois vaisseaux :

- en avant et à gauche : l'artère pulmonaire ;
- au milieu : l'aorte ;
- et à droite : la veine cave supérieure vue en coupe. Il est très fréquent de voir à ce niveau l'artère pulmonaire gauche se jeter dans l'aorte descendante par le canal artériel (figures 17.22 à 17.25).

En avant et à droite du corps vertébral, l'œsophage est parfois visualisé ainsi que la carène.

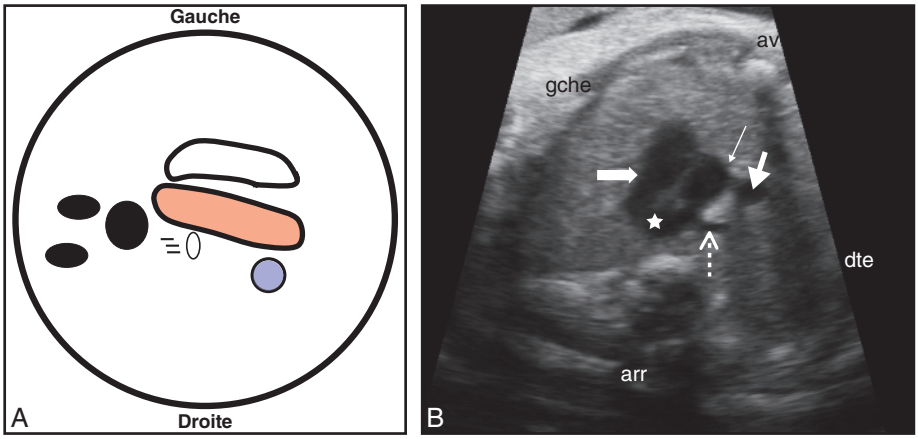

Figure 17.22.
A, B. Coupe des trois vaisseaux. L'aorte horizontale se situe à la hauteur de la 4e vertèbre thoracique (T4). Artère pulmonaire (➡), aorte (⟶), canal artériel (★), veine cave supérieure (➡), carène trachéale.

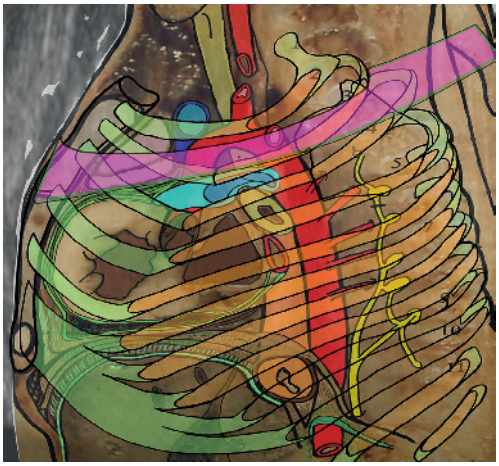

Figure 17.23. Coupe des crosses dite des trois vaisseaux.
Pour passer par l'aorte horizontale, l'artère pulmonaire (en avant et à gauche de celle-ci) et la veine cave supérieure, elle doit être oblique en bas et en avant dans l'espace intercostal et oblique à gauche

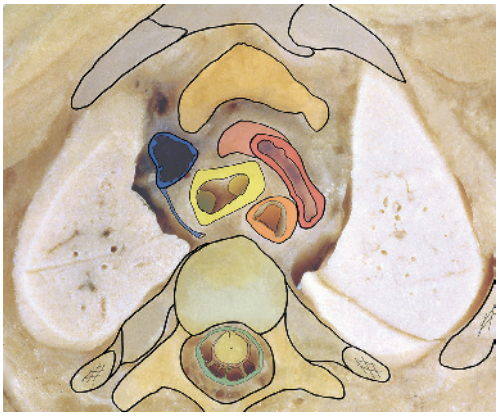

Figure 17.24. Coupe anatomique axiale de la crosse de l'aorte (en rouge) : la veine cave supérieure (en bleu), la trachée (en jaune) et l'œsophage (en orange) sont en arrière du thymus et au-dessus de l'artère pulmonaire (non vue).

Coupe petit axe

Pour l'examen des **valves atrioventriculaires**, une coupe petit axe peut compléter l'examen. Celle-ci s'obtient en revenant sur la coupe quatre cavités puis en glissant la sonde vers la colonne fœtale pour obtenir un cœur couché, c'est-à-dire avec un septum interventriculaire horizontal sur l'écran. Les valves atrioventriculaires doivent être mises au milieu de l'écran ; on effectue alors une rotation de la sonde d'un quart de tour permettant la visua-

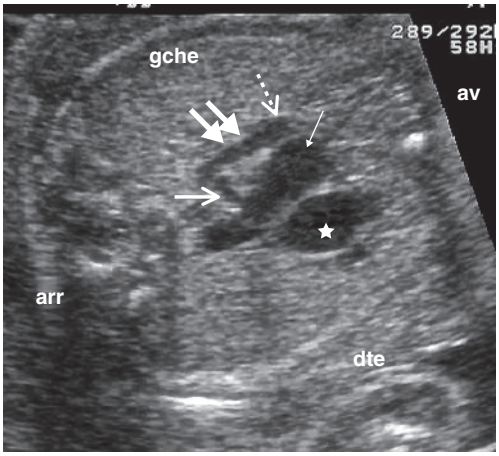

Figure 17.25. Trois vaisseaux et veine azygos (⟶), VCS (⋯≫), aorte (⟶), AP (★), trachée (➡).

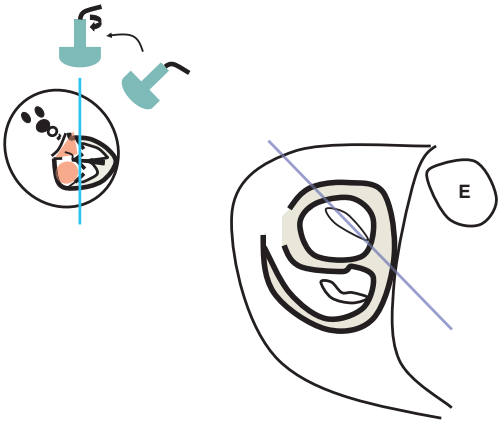

Figure 17.26. Coupe petite axe.
E : estomac.

lisation selon le plus petit axe des valves auriculo-ventriculaires. La valve mitrale et la **valve tricuspide** sont bien différenciées. Les deux feuillets de la **valve mitrale** (bicuspide) s'ouvrent et se ferment à la manière d'une bouche de poisson, le plan de ces feuillets regardant l'estomac (figure 17.26).

Anomalies de l'architecture cardiaque

Il existe plusieurs types d'anomalies correspondant à des troubles du développement embryonnaire différents. À l'étage de l'admission, retenons le canal atrioventriculaire et à l'étage de l'éjection, les anomalies conotroncales (vidéos 17.13 et 17.14).

- Ainsi, à partir de la coupe des quatre cavités :
  - un déséquilibre de taille en faveur des cavités droites peut conduire vers un diagnostic d'hypoVG ou d'une possible coarctation ;
  - quand le déséquilibre est en faveur des cavités gauches, une atrésie pulmonaire à septum interventriculaire intact (APSI) peut être, par exemple, diagnostiquée ;
  - une anomalie de la croix du cœur doit faire évoquer un canal atrioventriculaire (CAV) de forme complète.
- À partir de l'examen des gros vaisseaux :
  - des axes inhabituels des gros vaisseaux conduisent à évoquer une transposition des gros vaisseaux (TGV) ;
  - la tétralogie de Fallot se caractérise en période anténatale par une petite artère pulmonaire (liée à la sténose de la voie d'éjection du ventricule droit), une CIV haute et une aorte à cheval sur le septum interventriculaire (figure 17.27A à C).

Canal atrioventriculaire

Il associe de façon variable plusieurs signes : disparition du bourrelet de l'ostium primum, alignement des valves auriculo-ventriculaires, communication interventriculaire (CIV) d'admission. Sur la coupe petit axe, la valve mitrale n'a plus son axe habituel et rejoint la valve tricuspide.

Dans sa forme la plus complète, il n'existe qu'une seule valve auriculo-ventriculaire. L'aspect sur la coupe quatre cavités est typique avec une valve qui s'ouvre et se ferme sur la ligne médiane.

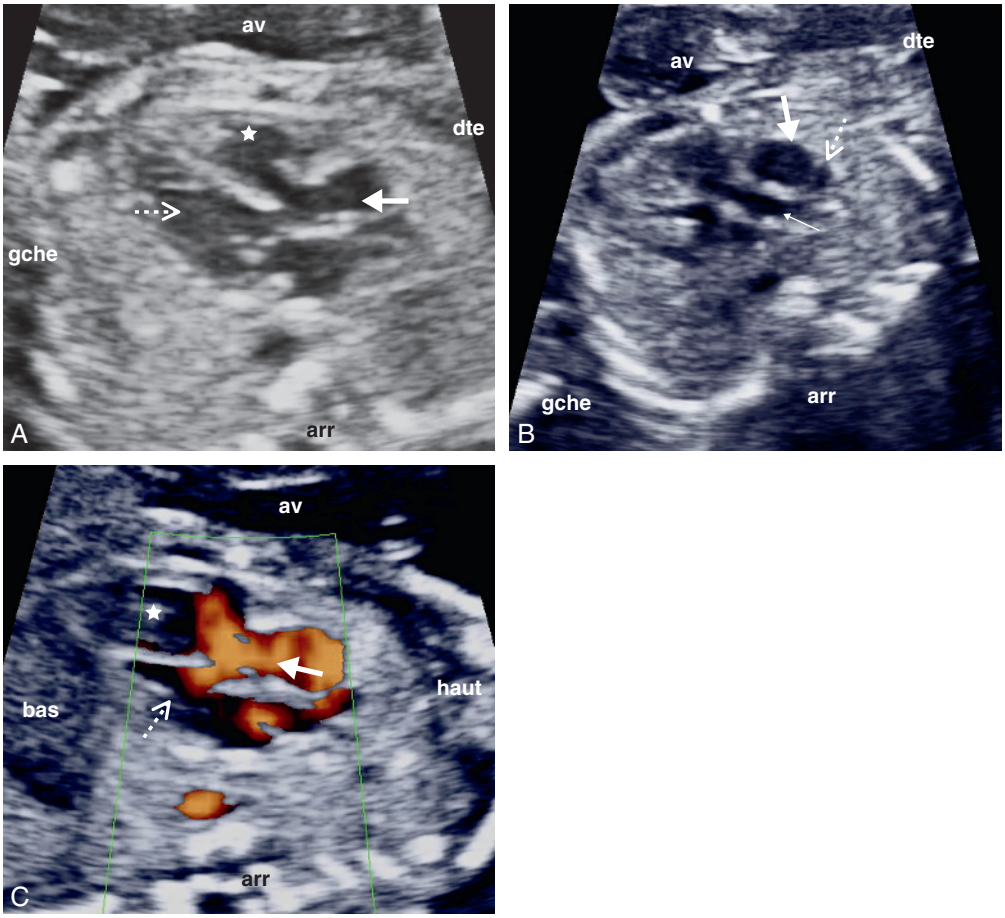

Figure 17.27.
A. Tétralogie de Fallot sur une coupe oblique. Aorte à cheval (⟶), ventricule droit (★), ventricule gauche (⋯≫). B. Tétralogie de Fallot sur une coupe oblique. Artère pulmonaire de calibre réduit (⟶), aorte (⟶), veine cave supérieure (⋯≫). C. Tétralogie de Fallot sur une coupe longitudinale. Aorte à cheval en Doppler énergie (⟶), ventricule droit (★), ventricule gauche (⋯≫).

Sur la coupe petit axe, la valve s'ouvre en bouche de poisson sur toute la largeur du cœur (figure 17.28A et B), (vidéos 17.15 et 17.16).

Transposition des gros vaisseaux

Il s'agit d'un ventricule droit donnant naissance à une aorte et d'un ventricule gauche donnant naissance à une artère pulmonaire. Il existe plusieurs formes de transposition des gros vaisseaux. Dans la forme la plus évidente, les gros vaisseaux partent de façon parallèle en canon de fusil des ventricules. Le diagnostic peut être plus difficile mais, dans tous les cas, le gros vaisseau qui effectue sa bifurcation provient du ventricule gauche (figure 17.29A à C).

Anomalies conotroncales

Le conotroncus est la partie supérieure du cœur comprenant les gros vaisseaux, la chambre de chasse du ventricule droit et la zone sous-sigmoïdienne du ventricule gauche.

Les anomalies conotroncales regroupent toutes les anomalies des gros vaisseaux et les communications interventriculaires (CIV)

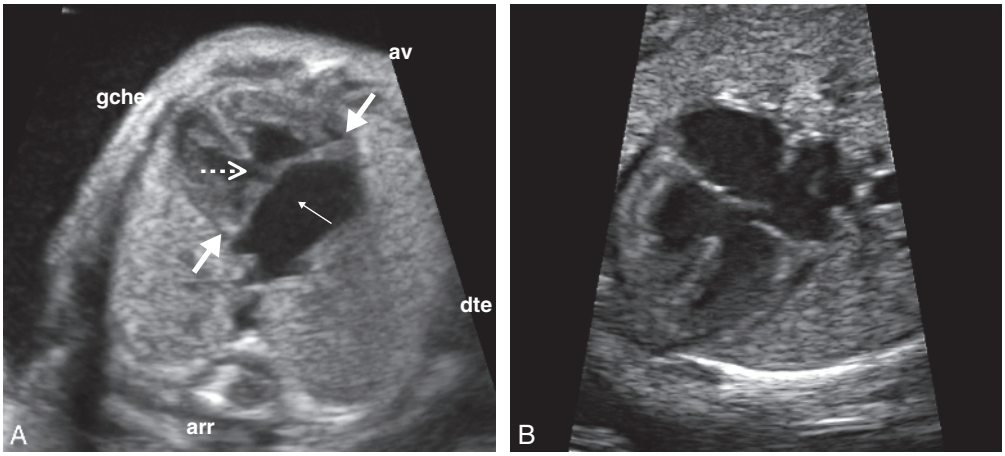

Figure 17.28.
A, B. CAV à 25 SA. Canal atrioventriculaire complet ; à l'étage de l'admission : alignement des valves AV (⟶), CIV (⇢), absence du bourrelet de l'ostium primum (⟶).

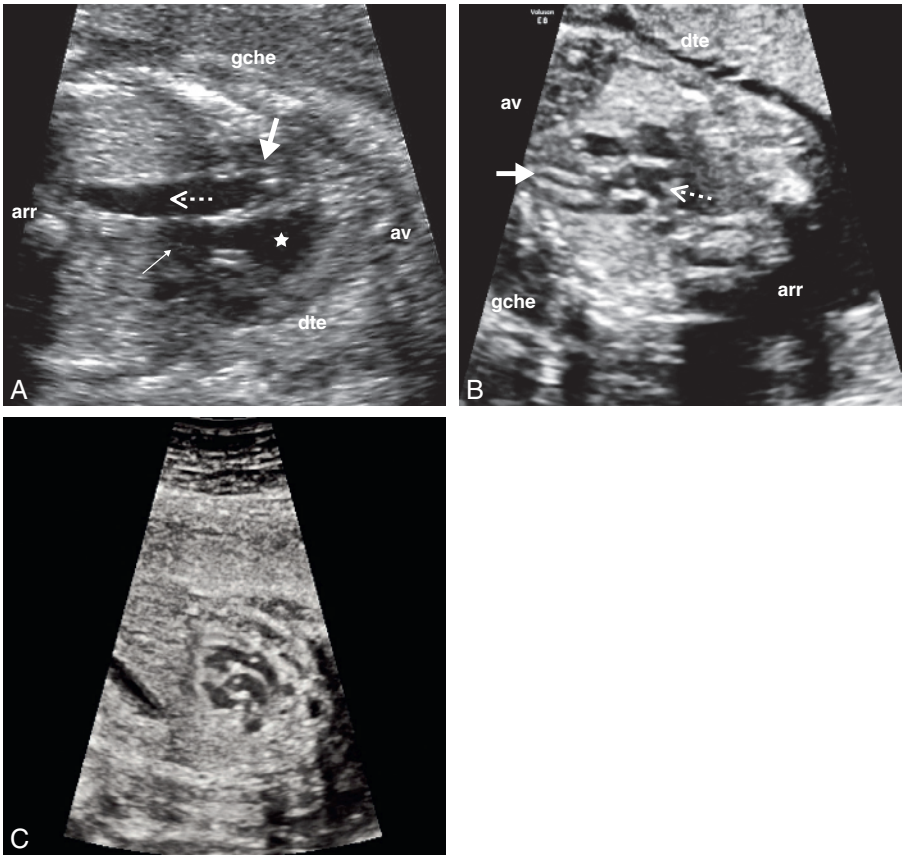

Figure 17.29.
A. Transposition des gros vaisseaux. Ils sont ici parallèles, en canon de fusil ; aorte (⟶), artère pulmonaire (⇢), ventricule droit (★), ventricule gauche (⟶). B. Transposition des gros vaisseaux. L'artère pulmonaire identifiée par sa bifurcation (⇢) est issue du ventricule gauche (⟶). C. Transposition des gros vaisseaux sur une coupe oblique. Ils sortent parallèles, en canon de fusil.

membraneuses. Elles peuvent s'associer à une **délétion 22-q-11**.

La zone du septum interventriculaire sous la valve sigmoïde aortique est appelée septum interventriculaire membraneux, et fait partie de la région conotroncale. Un défect à ce niveau est une CIV membraneuse, également appelée CIV haute. Du fait d'un départ vers la droite de l'aorte ascendante, cette CIV donne l'aspect d'une aorte à cheval (figures 17.30 et 17.31), (vidéos 17.17 à 17.19).

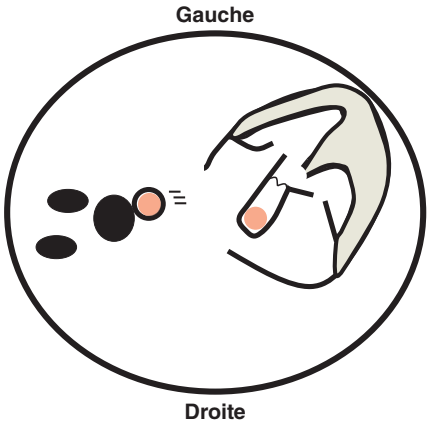

Figure 17.30. CIV avec artère aorte à cheval.

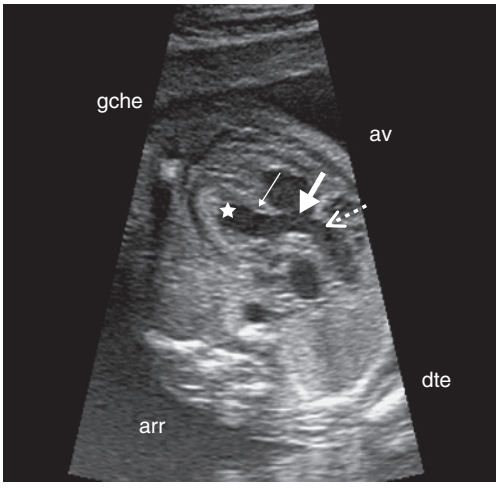

Figure 17.31. Anomalie conotroncale associant CIV et aorte à cheval.
CIV (➡), aorte à cheval sur les deux ventricules (⋯≫), septum interventriculaire (⟶), ventricule gauche (★).

Asymétrie de taille

L'asymétrie de taille des ventricules ou des gros vaisseaux est un bon signe d'appel des anomalies cardiaques (figures 17.32 à 17.35). Ce diamètre est mesuré dans les ventricules à proximité des valves auriculo-ventriculaires et dans les gros vaisseaux justes au-dessus des sigmoïdes. Au 3e trimestre de la grossesse, le diamètre de l'artère pulmonaire peut être de plus de 50 % plus important que le diamètre de l'aorte et ceci de façon normale. Quand ce diamètre mesuré juste au-dessus des sigmoïdes est franchement plus important, la formation d'une coarctation de l'aorte dans la période postnatale peut être suspectée. Mais il existe de nombreux faux positifs (vidéo 17.20). Dans ce cadre, des diamètres équivalents au 2e trimestre sont rassurants.

Pour aller plus loin

Maladie d'Ebstein : déplacement du feuillet septal de la valve tricuspide vers la pointe du ventricule droit. Il s'y associe une insuffisance tricuspide. L'échographie semble montrer une asymétrie de volume des oreillettes (figure 17.36).

Troubles du rythme cardiaque fœtal

Il ne s'agit pas ici de l'analyse du RCF par monitoring dans le cadre de l'étude du bien-être fœtal mais de l'analyse échographique des troubles du rythme comme les extrasystoles, une tachyarythmie ou les blocs auriculo-ventriculaires (vidéo 17.21).

Blocs auriculo-ventriculaires

Ils sont possibles chez les patientes porteuses d'anticorps anti-SSA dans le cadre d'une maladie auto-immune. Ceux-ci passent la barrière placentaire et détruisent définitivement les voies de conduction auriculo-ventriculaires du cœur fœtal. Il convient donc de mesurer l'espace PR de l'ECG, c'est-à-dire, à l'échographie, le temps entre la contraction auriculaire (appelée A) et la

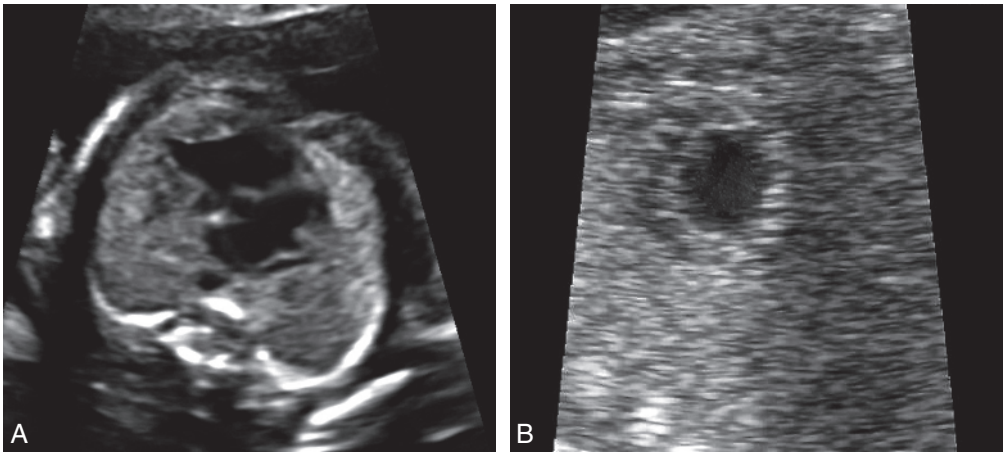

Figure 17.32.
A. Ventricule unique sur une coupe des quatre cavités. B. Ventricule unique sur une coupe petit axe. Il n'y a pas de septum IV visible.

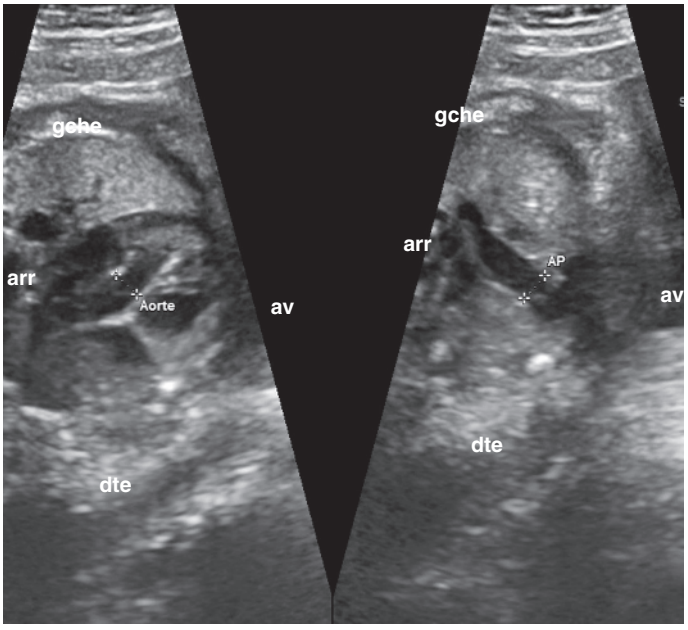

Figure 17.33. Mesure du diamètre aortique et pulmonaire au-dessus des sigmoïdes.

contraction ventriculaire (appelée S de systole). La façon la plus aisée est de positionner la fenêtre Doppler à cheval sur l'aorte et la veine cave supérieure, la contraction auriculaire se manifestant par une onde a rétrograde dans la veine cave supérieure alors que l'onde S (la systole) ventriculaire indique le flux aortique. Le temps entre le début de l'onde a et le début de l'onde S doit être inférieur à 120 millisecondes (figure 17.37A et B). Classiquement, le mode M était utilisé. Il s'agit de positionner la ligne d'examen sur le myocarde ventriculaire et auriculaire et d'observer les contractions. Cette technique est plus délicate car il est difficile de mettre de chaque côté sur la même ligne une zone avec un fort raccourcissement.



Figure 17.34. Atrésie tricuspide ayant entraîné une hypoplasie du ventricule droit (➞).
Le ventricule gauche (★) paraît large sur cette coupe des quatre cavités.

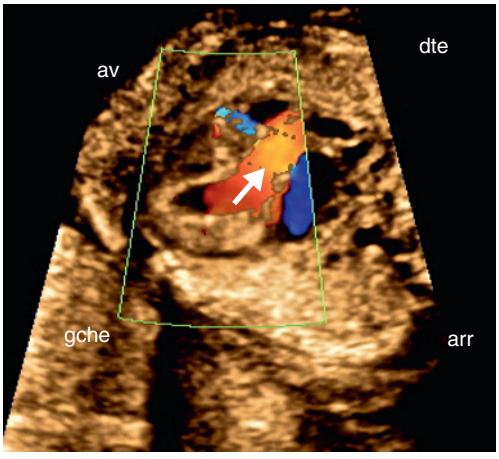

Figure 17.35. Atrésie tricuspide, coupe du départ de l'aorte.
L'aorte est large au Doppler couleur (➞).

Extrasystoles

Les extrasystoles auriculaires (ESA) sont banales, le plus souvent résolutives spontanément. Elles sont souvent observées en fin de grossesse. Lorsqu'elles sont fréquentes, l'évolution peut parfois se faire vers une tachycardie supraventriculaire pouvant nécessiter un traitement spécifique. Une forme clinique est à connaître, ce sont les ESA bigéminées (avec une ESA sur deux

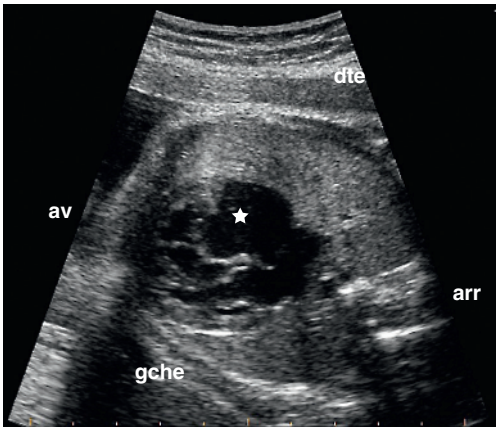

Figure 17.36. Maladie d'Ebstein.
Aspect de dilatation de l'oreillette droite (★). C'est une protrusion de la valve tricuspide dans le ventricule droit.

survenant en période réfractaire du nœud auriculo-ventriculaire interdisant la contraction ventriculaire), (vidéos 17.22 et 17.23). Dans cette forme, la cadence ventriculaire est voisine de 70–80 bpm. Ce type d'extrasystole est toujours bien toléré, ne nécessite pas de traitement mais ne doit pas conduire à un diagnostic erroné de bradycardie (vidéo 17.24).

Le mode M est insuffisant pour différencier les extrasystoles auriculaires des extrasystoles ventriculaires ; il faut lui préférer le Doppler pulsé avec une fenêtre comprenant l'aorte et la veine cave supérieure ou la mitrale et l'aorte.

Tumeurs cardiaques

Les tumeurs du myocarde s'observent parfois dans le cœur. Bien que volumineuses, hyperéchogènes, polylobées, ces tumeurs sont rarement gênantes pour la fonction cardiaque. Il faut savoir différencier les **fibromes**, habituellement sans conséquences, des rhabdomyomes qui rentrent dans le cadre des maladies tubéreuses de Bourneville. Lorsqu'il existe plusieurs tumeurs, il s'agit alors souvent de rhabdomyomes. Quand la tumeur est unique cette probabilité est faible. (figure 17.38).

Pour progresser en échographie cardiaque, il convient de faire des allers-retours entre le dessin

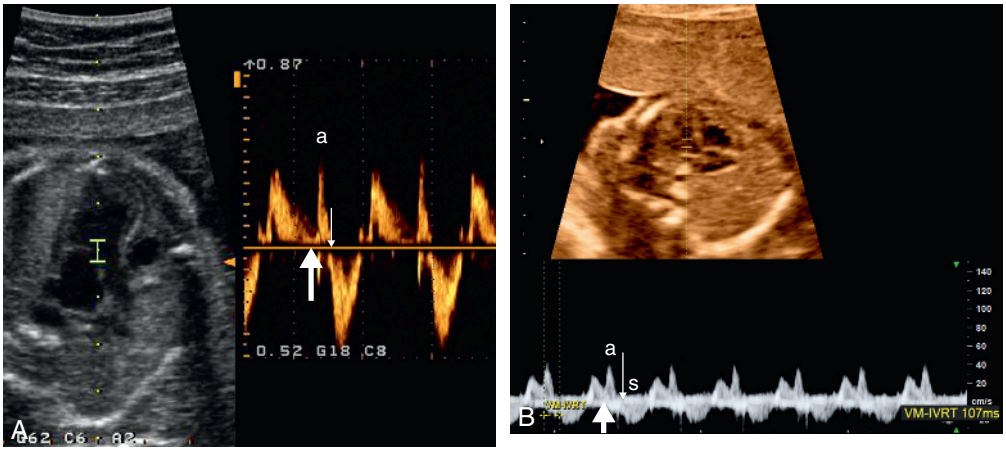

Figure 17.37. A, B. Doppler des flux mitraux et aortiques étudiés dans les extrasystoles et le BAV. La mesure de temps entre l'onde a mitrale (systole auriculaire) (⟶) et l'onde S aortique (systole ventriculaire) (⟶) permet d'évaluer l'importance du BAV.

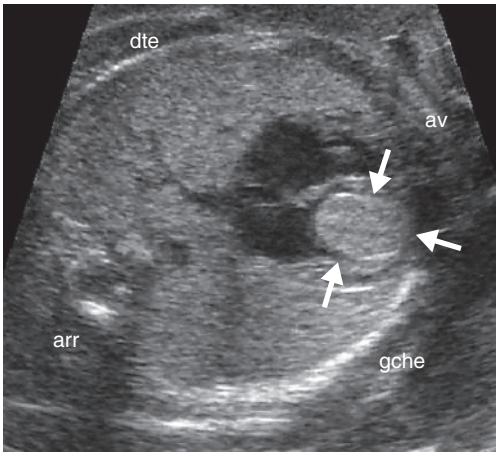

Figure 17.38. Rhabdomyome cardiaque dans le ventricule gauche.
La fonction cardiaque est normale. Habituellement, il régresse dans la petite enfance.

et l'image écho. Il faut aussi savoir profiter d'un examen facile pour détailler les différentes structures.

Compléments en ligne

Des compléments numériques sont associés à ce chapitre (vidéos, QCM interactifs). Ils sont signalés dans le texte par un picto e.

Pour voir ces compléments, connectez-vous sur http://www.em-consulte/e-complement/474891 et suivez les instructions.

Vidéo 17.1. Coupe quatre cavités normale.

Vidéo 17.2. Coupe quatre cavités normale.

Vidéo 17.3. Coupe quatre cavités normale.

Vidéo 17.4. Coupe quatre cavités normale et départ des gros vaisseaux.

Vidéo 17.5. Coupe quatre cavités normale.

Vidéo 17.6. Départ de l'aorte, continuité septo-aortique.

Vidéo 17.7. Départ de l'aorte, continuité septo-aortique.

Vidéo 17.8. Départ de l'aorte, continuité septo-aortique.

Vidéo 17.9. Départ de l'artère pulmonaire.

Vidéo 17.10. Départ de l'artère pulmonaire.

Vidéo 17.11. Coupe quatre cavités normale et départ des gros vaisseaux.

Vidéo 17.12. Coupe quatre cavités normale et départ des gros vaisseaux.

Vidéo 17.13. Coupe petit axe : visualisation des valves auriculo-ventriculaires.

Vidéo 17.14. Coupe quatre cavités normale puis coupe petit axe.

Vidéo 17.15. Coupe petit axe : canal atrioventriculaire.

Vidéo 17.16. Coupe quatre cavités : canal atrioventriculaire.

Vidéo 17.17. CIV membraneuse, aorte à cheval.

Vidéo 17.18. CIV membraneuse, aorte à cheval.

Vidéo 17.19. CIV membraneuse, aorte à cheval.

Vidéo 17.20. Asymétrie de taille des ventricules et des gros vaisseaux sur une dysplasie pulmonaire.

Vidéo 17.21. Asymétrie de taille des ventricules.

Vidéo 17.22. Extrasystoles supraventriculaires bigéminées.

Vidéo 17.23. Extrasystoles supraventriculaires.

Vidéo 17.24. Extrasystoles visibles sur le Doppler ombilical.

QCM 9.

QCM 11.

QCM 20.

QCM 27.

QCM 31.

QCM 32.

QCM 35.

QCM 40.

QCM 46.

QCM 55.

Références

Bertagna F, Rakza T, Vaksmann G, et al. Transposition of the great arteries : factors influencing prenatal diagnosis. Prenat Diagn 2014 ; 34(6) : 534–7.

David N. Échocardiographie fœtale. Paris : Masson ; 2009 ;

Dupont C, Grati FR, Choy KW, et al. Prenatal diagnosis of 24 cases of microduplication 22q11.2 : an investigation of phenotype-genotype correlations. Prenat Diagn 2015 ; 35(1) : 35–43.

Fredouille C, Develay-Morice JE. Cœur fœtal pratique, 3 temps, 10 points clés. Montpellier : Sauramps Médical ; 2006 ;

Jaudi S, Fries N. Tezenas du Montcel S, Dommergues M. The impact of insonation angle on four chamber view image quality : an observational study on 2866 routine scans. Prenat Diagn 2015 ; 35(4) : 382–5.

Jouannic JM, Bonnet D. Le cœur fœtal. Montpellier : Sauramps Médical ; 2011.

Journet D, Bienstman J, Joly H, et al. Comment mesurer le temps de conduction auriculo-ventriculaire fœtal : aspects pratiques en échographie. J Gynecol Obstet Biol Reprod (Paris) 2011 ; 40 : 580–5.

Chapitre 18

Thorax

Vidéo introductive

Le thorax doit être analysé en échographie sur des coupes étagées axiales et une ou deux coupes longitudinales paravertébrales.

Les coupes cardiaques sont décrites dans le chapitre précédent (chapitre 17).

Anatomie normale

L'**intégrité du diaphragme** est vérifiée sur une coupe parasagittale. Il ne s'agit pas tant de le voir de façon directe mais plutôt de vérifier la différence d'échogénicité entre le poumon et les structures abdominales et l'absence de l'estomac dans le thorax à gauche.

La coupe axiale permet, elle, de contrôler l'échogénicité symétrique des deux poumons de part et d'autre du cœur. Le médiastin contient en haut les vaisseaux, la trachée et l'œsophage ; en descendant, les gros vaisseaux sont individualisés, la carène étant parfois visible (figures 18.1, 18.2A et B). En arrière de l'oreillette gauche se trouvent l'aorte descendante, l'œsophage, le nerf vague et les lymphatiques ; échographiquement, seule l'**aorte descendante** est constamment visible.

Au-dessus et en avant du cœur, le thymus occupe toute la partie supérieure et médiane du thorax. Il est légèrement hypoéchogène par rapport au poumon.

À titre de repère :

- le haut de la cage thoracique est en T2 ;
- la crosse de l'aorte est en T3 T4 ;
- la coupe oblique des quatre cavités est en T7 T8.

Bilan échographique d'une anomalie thoracique

Le thorax peut être anormal du fait d'une pathologie de ses **limites** (contenant) ou de son **contenu**.

Pathologie des limites

De nombreuses pathologies **osseuses** peuvent être visibles au niveau des côtes, dont le retentissement peut être important sur le volume pulmonaire.

Le diaphragme est une limite – c'est-à-dire que la disparition de l'interface habituelle entre l'abdomen et les poumons ou son inversion de concavité doivent attirer l'attention.

Quant à l'**épanchement thoracique** (pleural ou péricardique), il peut être unilatéral ou bilatéral, et associé à une autre image thoracique ou à un tableau d'anasarque généralisée (figures 18.3 et 18.4).

Pathologie du contenu

Images d'addition

Elles doivent être décrites par leur localisation : pulmonaire ou médiastinale. Les signes associés

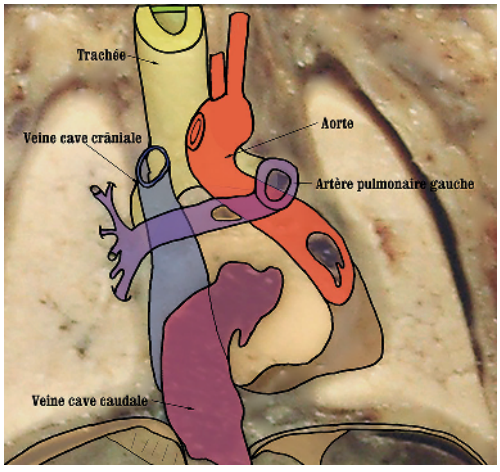

Figure 18.1. Fœtus : coupe frontale thoracique en arrière du cœur.

© 2016, Elsevier Masson SAS. Tous droits réservés

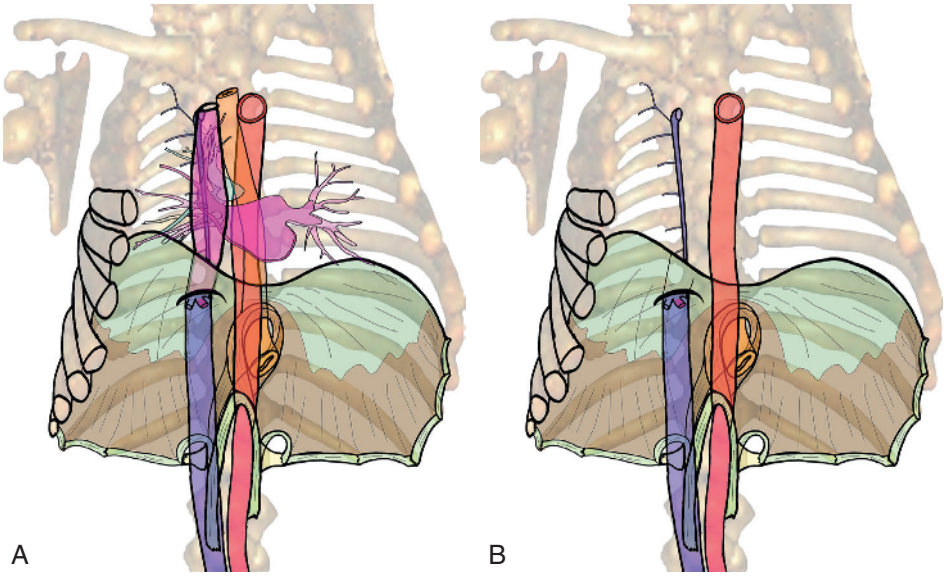

Figure 18.2.
A. Médiastin dorsal, atrium droit et VP. L'œsophage (orange), oblique en bas et à gauche, passe entre l'oreillette gauche (rose) et l'aorte descendante (rouge). B. Médiastin dorsal, diaphragme et aorte. La veine azygos est ici visible.

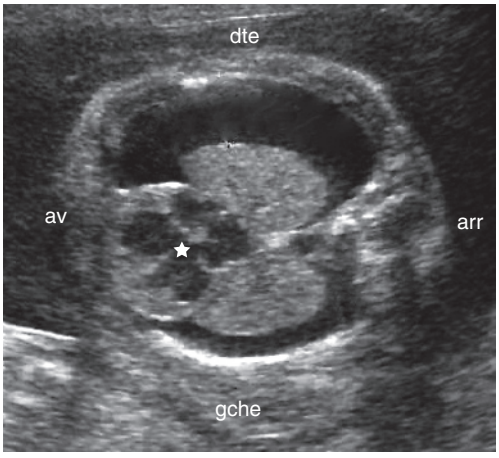

Figure 18.3. Hydrothorax bilatéral : épanchement pleural anéchogène sans cloison ; coupe axiale, cœur (★), (vidéos 18.1 et 18.2).

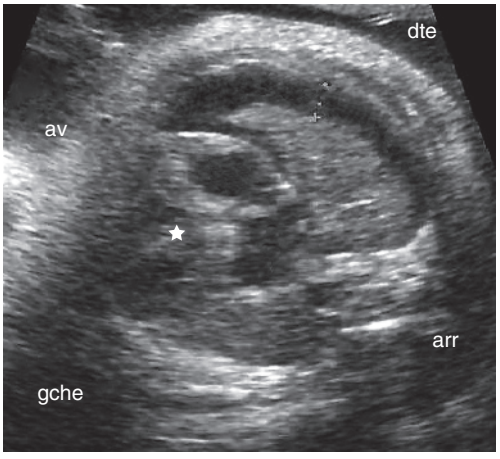

Figure 18.4. Hydrothorax unilatéral : coupe axiale, cœur (★) .

sont recherchés, comme un hydramnios évoquant une compression de l'œsophage, ou une anasarque guidant vers une compression de la veine cave ou du cœur.

Images anéchogènes

Il peut s'agir d'une hernie diaphragmatique gauche, d'un kyste bronchogénique, d'un kyste neurentérique, d'une malformation adénomatoïde kystique pulmonaire, d'une duplication de l'œsophage, ou d'un lymphangiome kystique (figure 18.5).

Images échogènes

Hernie diaphragmatique, séquestration, malformation adénomatoïde kystique pulmonaire, tumeur médiastinale, atrésie de la trachée.

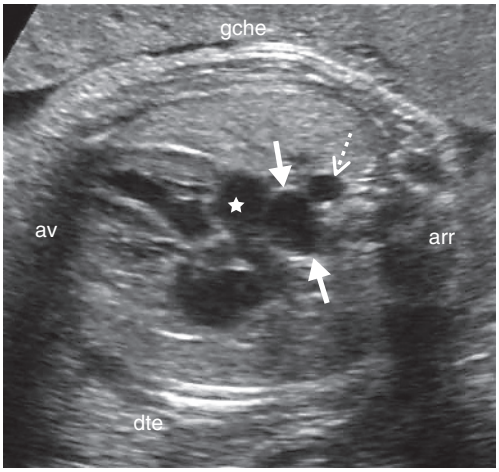

Figure 18.5. Duplication de l'œsophage : image kystique (⟶) derrière l'oreillette gauche (★), en avant de l'aorte (⋯≫).

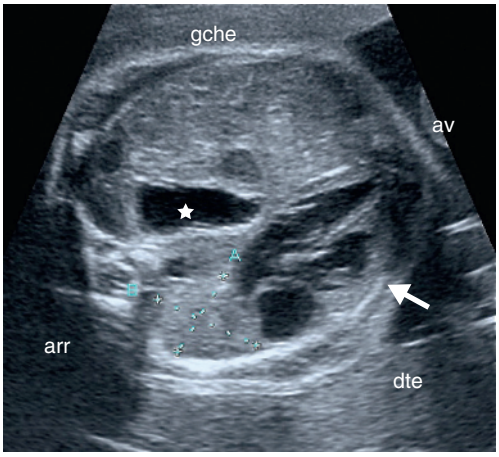

Figure 18.6. Hernie diaphragmatique gauche sur une coupe axiale.
L'estomac (★) se situe dans l'hémithorax gauche. Le cœur est dévié à droite (⟶). Le poumon gauche n'est pas visible. La surface du poumon droit est évaluée par A × B.

Principales pathologies

Hernie diaphragmatique

La hernie diaphragmatique est une ascension intrathoracique d'organes abdominaux ; elle touche une grossesse pour 3 500. La mortalité spontanée *in utero* est très faible alors que la mortalité néonatale est élevée, du fait de l'hypoplasie pulmonaire et des répercussions hémodynamiques et cardiaques associées. Dans la majorité des cas, la hernie diaphragmatique est de localisation gauche (90 %). Le défect diaphragmatique est le plus souvent postérieur. Il existe donc dans l'hémithorax gauche un contenu digestif associant de l'intestin grêle, et, à des degrés divers, l'estomac, la rate, une partie du côlon et le lobe gauche du foie. Le volume des viscères digestifs dans le thorax entraîne une déviation médiastinale vers la droite, et la compression œsophagienne ou gastrique, un hydramnios (vidéos 18.3 à 18.6).

Le diagnostic différentiel est la maladie adénomatoïde kystique pulmonaire (MAKP) (*cf. infra*). En effet, cette dernière associe des hyperéchogénicités avec des images kystiques pouvant faire évoquer à tort la présence de l'estomac (figures 18.6 à 18.8).

Dans la moitié des cas, la hernie diaphragmatique associe de façon variable des anomalies chromosomiques, cardiaques et parfois digestives ou urinaires.

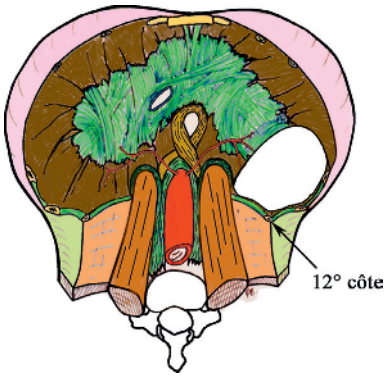

Figure 18.7. Le défect diaphragmatique des hernies de coupole à une étendue variable. Il est postérieur.

Quand elle est isolée, le pronostic néonatal dépend essentiellement du volume hépatique intrathoracique, du volume pulmonaire controlatéral restant, et de la compression cardiaque. D'autres éléments peuvent entrer en jeu, comme la prématurité.

L'évolution du pronostic des formes isolées en période anténatale est difficile, reposant sur plusieurs éléments :

- l'évaluation du volume pulmonaire restant, notamment controlatéral ;
- la mesure de l'angle (figures 18.9 à 18.11) entre la veine ombilicale sous-cutanée et le canal

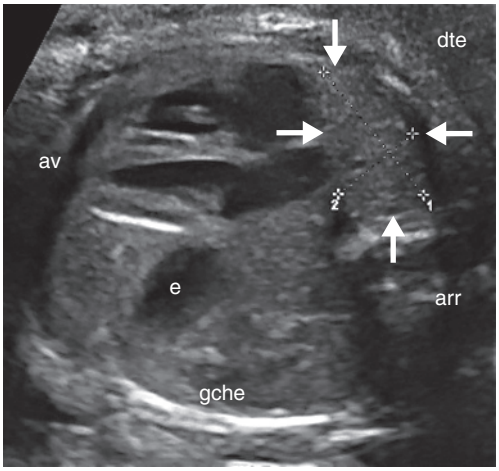

Figure 18.8. Hernie diaphragmatique gauche. Déviation du cœur.
Estomac (e), poumon comprimé avec mesure des axes perpendiculaires pour l'évaluation du LHR (→).

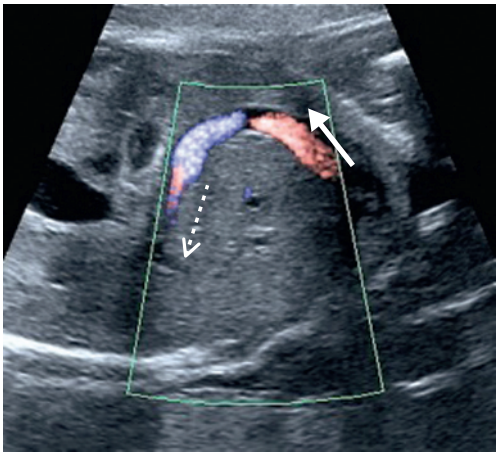

Figure 18.9. Angle entre la veine ombilicale sous-cutanée et le ductus venosus.
Ils devraient être normalement alignés, le lobe gauche du foie est donc intrathoracique.

d'Arantius qui est le signe de la bascule partielle du foie dans le thorax (vidéo 18.7);
- le degré d'ascension de l'estomac dans le thorax évalué sur la coupe des quatre cavités;
- l'importance de l'asymétrie des ventricules cardiaques;
- la mesure de périmètre abdominal inférieure au 3e percentile;
- la présence d'un hydramnios;
- l'importance de la déviation médiastinale.

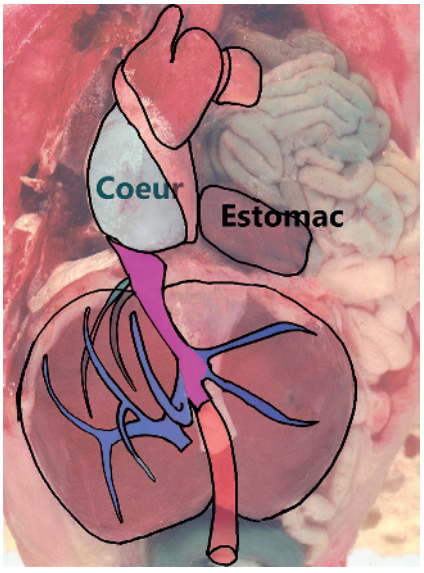

Figure 18.10. Hernie diaphragmatique gauche avec foie intra-abdominal et estomac thoracique antérieur.
L'alignement veine ombilical-ductus venosus est linéaire.

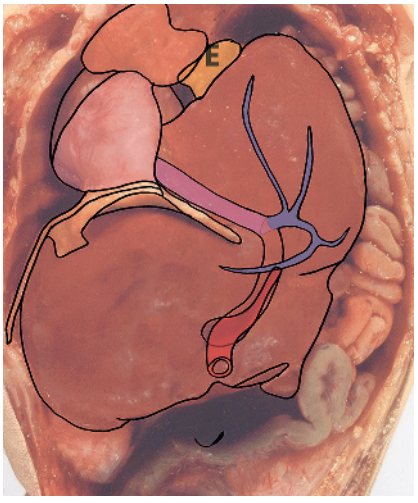

Figure 18.11. Hernie diaphragmatique avec foie en partie thoracique et estomac en arrière.
Il existe un angle important entre la veine ombilicale et le ductus venosus.

Malformation adénomatoïde kystique pulmonaire

La MAKP touche une grossesse sur 3000. Il s'agit d'une zone dysplasique, avec ou sans atré-

sie bronchique, dont la vascularisation est pulmonaire. L'aspect est hyperéchogène bien limité avec un effet de masse. Elle peut contenir des kystes. Ceux-ci sont hypoéchogènes puis franchement anéchogènes, et confluents. Ils peuvent être volumineux (supérieurs à 1 cm) et parfois même être isolés sans parenchyme hyperéchogène associé. Ainsi, les types hyperéchogènes (solides), microkystiques et macrokystiques sont différenciés (figures 18.12 à 18.14), (vidéos 18.8 à 18.12).

L'échographie s'attache à évaluer le retentissement de la masse. Un hydramnios, une anasarque, une déviation médiastinale, ou une inversion de la coupole diaphragmatique homolatérale sont recherchés.

Les malformations associées sont rares ; notamment, aucune anomalie du caryotype n'est particulièrement attendue.

L'évolution se fait vers l'augmentation du volume jusqu'à la fin du 2e trimestre de la grossesse ; le plus souvent, au 3e trimestre, la tumeur est stable alors que le fœtus grandit, aboutissant à la diminution relative de cette masse (tableau 18.1).

Séquestration pulmonaire

La séquestration pulmonaire est une zone dysplasique avec une vascularisation systémique provenant de l'aorte. Il n'y a pas toujours de communication entre la masse et la trachée. Cette masse est incluse dans un lobe pulmonaire elle est dite intralobaire ;

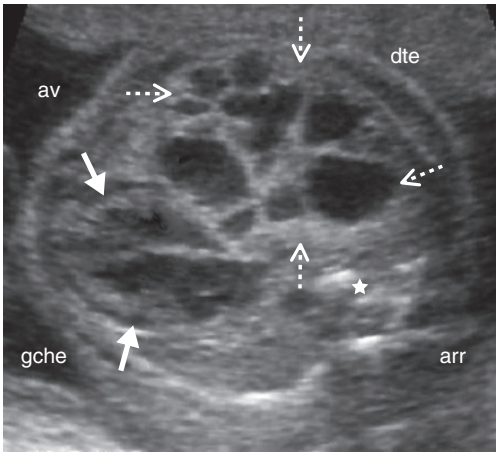

Figure 18.12. Maladie adénomatoïde kystique pulmonaire droite (⋯➤) dans sa forme kystique, avec déviation médiastinale à 22 SA.
Les kystes sont confluents. Cœur (➤), rachis (★).

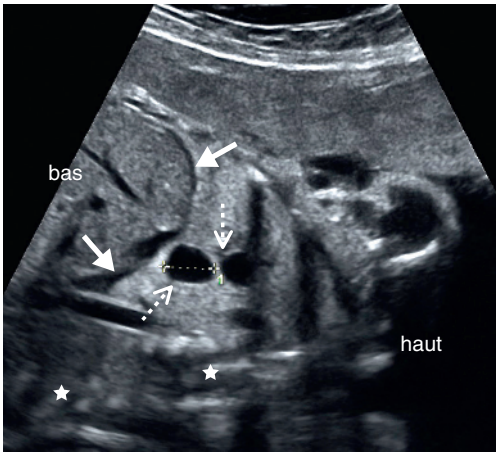

Figure 18.13. Maladie adénomatoïde kystique pulmonaire droite (⋯➤) dans sa forme kystique.
Diaphragme (➤), rachis (★).

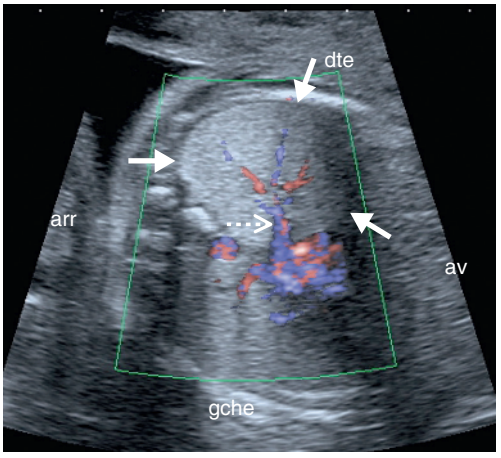

Figure 18.14. Maladie adénomatoïde kystique pulmonaire (➤). Forme microkystique.
Le Doppler couleur montre une vascularisation par les vaisseaux pulmonaires (⋯➤).

Tableau 18.1. Types de MAPK.

Macrokystique	Mixte	Microkystique
Un ou plusieurs kystes Convergents et compressifs ++	Association de macrokystes au sein d'une zone hyperéchogène	Image hyperéchogène sans vascularisation systémique

elle peut aussi être située entre les lobes pulmonaires ; elle est alors extralobaire, parfois même sous-diaphragmatique, et exclut toute connexion bronchique.

Les séquestrations extralobaires sont plus volontiers associées à d'autres anomalies fœtales comme des anomalies cardiaques, une hernie de coupole diaphragmatique, une duplication digestive ou une autre anomalie pulmonaire (MAKP) (figure 18.15).

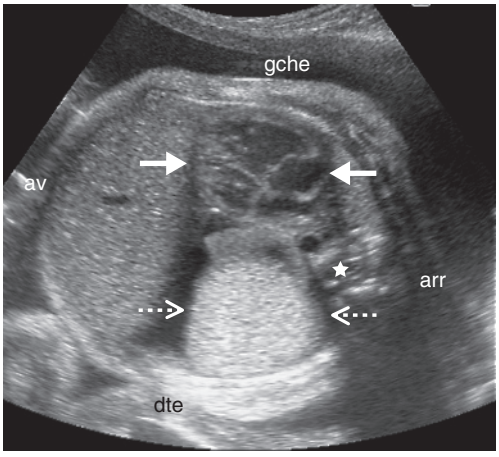

Figure 18.15. Séquestration pulmonaire droite (⋯➤) avec déviation médiastinale à 22 SA.
Cœur (➤), rachis (★).

Échographiquement, l'aspect est le plus souvent hyperéchogène avec une échogénicité peu différente de celle du poumon. La masse est bien limitée et la vascularisation provient d'une ou plusieurs artères naissant de l'aorte. Le Doppler couleur permet d'en faire le diagnostic.

Le diagnostic se fait souvent au 2e trimestre de la grossesse. Le plus fréquemment, la masse est stable dans ses dimensions.

Kyste bronchogénique

Le kyste bronchogénique est une image liquidienne, uniloculaire à paroi fine, anéchogène, située dans le champ pulmonaire ou dans le médiastin au contact d'une bronche souche.

La duplication œsophagienne est un diagnostic différentiel. Typiquement rétro-atriale gauche, elle figure une image anéchogène dans le médiastin postérieur. Il n'est pas rare de trouver sur la pièce d'exérèse des éléments ciliés du fait de la communauté d'origine de l'œsophage et du tractus respiratoire, ce qui majore la confusion avec le kyste bronchogénique.

Atrésie bronchique

Le lobe pulmonaire se développe avec impossibilité de se drainer dans sa bronche. Il en résulte une augmentation importante du volume du lobe et une hyperéchogénicité correspondant à l'accumulation de liquide pulmonaire dans le parenchyme pulmonaire en aval de l'atrésie.

La taille de l'image pulmonaire est variable, segmentaire, lobaire, parfois pulmonaire en fonction du niveau de l'atrésie bronchique. L'atrésie laryngée (acronyme CHAOS pour *Congenital High Airway Obstruction*) donne, quant à elle, un tableau très bruyant avec un aspect de poumons totalement hyperéchogènes et un thorax très distendu (figure 18.16). Elle est incompatible avec la vie.

Kyste neurentérique

Il s'agit d'une formation kystique, **rare**, située en regard du rachis, généralement en arrière de l'œsophage, correspondant à la persistance du canal neurentérique. L'aspect échographique est celui d'une image arrondie ou oblongue anéchogène dans la partie cervicale ou thoracique de l'œsophage. Le traitement postnatal est chirurgical.

Évaluation du retentissement des anomalies du thorax

La surveillance des MAKP, des séquestrations et des hernies de coupole diaphragmatique suit un schéma relativement superposable, dont le but est de déterminer la croissance des lésions et leur retentissement local, régional et général (tableau 18.2).

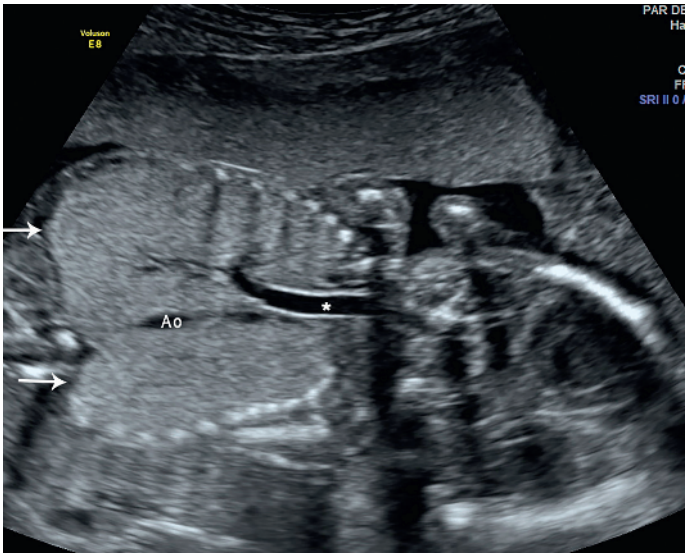

Figure 18.16. CHAOS à 18 SA.
Ao : Aorte ; (★) : trachée.

Tableau 18.2. Anomalies du thorax : du diagnostic au pronostic.

	Échogénicité	Topographie	Caractéristiques	Retentissement
MAKP microkystique	Hyperéchogène	Lobe inférieur	Absence de vascularisation systémique	Locorégional jusqu'à 30–32 SA
MAKP mixte	Mixte		Kystes parfois volumineux	
MAKP macrokystique	Volumineux kystes			
Séquestration	Variable (surtout hyperéchogène)	Lobe inférieur gauche	Visualisation d'une vascularisation systémique	Augmentation de la taille en cas de thrombose
Hernie de coupole diaphragmatique (HCD)	Mixte	Gauche +++	Estomac intrathoracique Coupoles non suivies	+++
Kyste bronchogénique	Anéchogène	Variable	Stable	Aucun généralement
Atrésie bronchique	Hyperéchogène	Plutôt lobes supérieurs	Augmentation de volume du segment ou lobe concerné	Pour les atrésies proximales

Bilan locorégional

L'échogénicité, la taille de l'image anormale, ses rapports avec les structures environnantes, en particulier vasculaires, sont notés à chaque examen. Rappelons que les MAKP et séquestrations subissent une croissance jusqu'à 30–32 semaines d'aménorrhée (SA), pour, le plus souvent, stagner ou régresser par la suite.

La déviation du médiastin avec la position du cœur, son axe, la visualisation des quatre cavités sur une coupe axiale, un aplatissement des coupoles diaphragmatiques voire une éversion de celles-ci sont des signes d'extension locorégionale habituels par effet de masse.

L'apparition d'un épanchement pleural peut s'intégrer dans le cadre d'une anasarque ou correspondre à un épanchement réactionnel. Plus rarement, une

anomalie anatomique du canal thoracique peut aboutir à un chylothorax.

Bilan général

La mesure systématique et itérative de la quantité de **liquide amniotique** (LA) par l'index amniotique ou la plus grande citerne (PGC) permet de rechercher un hydramnios ou un excès de LA. Une quantité augmentée de LA peut être liée à une compression des voies digestives ou être le premier signe d'une décompensation cardiaque. Dans le cadre de la surveillance, il s'agit d'un signe d'aggravation locorégionale, mais il faut garder à l'esprit qu'une association malformative est toujours possible.

La survenue d'un hydramnios modifie la prise en charge de la patiente, en particulier en raison du risque d'accouchement prématuré. Dans certaines situations, un amniodrainage *in utero* peut être réalisé. Dans le cas de MAKP macrokystiques, une ponction *in utero* des kystes est parfois possible.

Lorsque la compression cardiaque est responsable d'une dysfonction ventriculaire, la visualisation d'un épanchement péricardique, d'une insuffisance tricuspide en mode Doppler couleur ou pulsé, une modification du flux Doppler dans le ductus venosus, sont des indicateurs d'une évolution vers la décompensation cardiaque globale avec anasarque. La survenue d'une anasarque grève le pronostic d'une mortalité *in utero* et néonatale majeure.

La prise en charge des masses thoraciques se fait dans un milieu spécialisé s'il existe un retentissement sur le cœur, une anasarque ou une possible hypoplasie pulmonaire.

Pour aller plus loin

Hernie diaphragmatique gauche

L'évaluation échographique de l'importance du volume hépatique dans le thorax se fait par l'étude de l'angle entre la veine ombilicale sous-cutanée et le canal d'Arantius. Ils sont normalement alignés. Plus l'angle est important et plus le foie est basculé dans le thorax. Il se fait aussi par le degré d'ascension de l'estomac dans le thorax sur une coupe des quatre cavités : non vu, vu à la pointe du cœur, vu avec des viscères en avant, et vu à la partie postérieure du thorax.

LHR (*Lung to Head Ratio*)

Il consiste théoriquement à diviser «la surface» du poumon visible par la circonférence céphalique. Sur une coupe quatre cavités, le poumon controlatéral à la hernie est mesuré dans son plus grand axe et dans l'axe perpendiculaire le plus important. Ces deux dimensions sont multipliées, puis divisées par le périmètre crânien. Le LHR est rassurant pour un chiffre au-dessus de 1,3 et très péjoratif en dessous de 0,6. Ce ratio étant variable avec le terme, c'est la fraction observée sur attendue qui est maintenant utilisée.

Compléments en ligne

Des compléments numériques sont associés à ce chapitre (vidéos, QCM interactifs). Ils sont signalés dans le texte par un picto.

Pour voir ces compléments, connectez-vous sur http://www.em-consulte/e-complement/474891 et suivez les instructions.

Vidéo 18.1. Chylothorax bilatéral avec lame d'ascite.

Vidéo 18.2. Drain thoracique droit en place pour la prise en charge d'un chylothorax.

Vidéo 18.3. Hernie diaphragmatique gauche sur une coupe axiale.

Vidéo 18.4. Hernie diaphragmatique gauche sur une coupe axiale.

Vidéo 18.5. Hernie diaphragmatique gauche sur une coupe axiale.

Vidéo 18.6. Hernie diaphragmatique gauche à 27 SA : angle VO-DV.

Vidéo 18.7. Déviation de la veine ombilicale signant l'ascension du lobe gauche du foie dans le thorax.

Vidéo 18.8. Maladie adénomatoide kystique pulmonaire (MAKP), forme microkystique.

Vidéo 18.9. MAKP, forme microkystique, vascularisation pulmonaire.

Vidéo 18.10. MAKP, forme microkystique.

Vidéo 18.11. MAKP, forme macrokystique.

Vidéo 18.12. MAKP, forme microkystique.

QCM 28.

QCM 31.

QCM 50.

QCM 51.

QCM 59.

Références

Abitayeh G, Ruano R, Martinovic J, et al. Prenatal diagnosis of main stem bronchial atresia using 3-dimensional ultrasonographic technologies. J Ultrasound Med 2010 ; 29(4) : 633–8.

Bargy F, Beaudoin S, Barbet P. Fetal lung growth in congenital diaphragmatic hernia. Fetal Diagn Ther 2006 ; 21(1) : 39–44.

Benachi A, Cordier AG, Cannie M, Jani J. Advances in prenatal diagnosis of congenital diaphragmatic hernia. Semin Fetal Neonatal Med 2014 ; 19(6) : 331–7.

Bonnefoy C, Blanc P, Coste K, et al. Prenatal diagnosis of lobar bronchial atresia. Ultrasound Obstet Gynecol 2011 ; 37 : 110–2.

Colombani M, Rubesova E, Potier A, et al. Conduite à tenir devant une déviation médiastinale fœtale : une approche pratique. J Radiol 2011 ; 92 : 118–24.

Cordier AG, Cannie MM, Guilbaud L, et al. Stomach position versus liver-to-thoracic volume ratio in left-sided congenital diaphragmatic hernia. J Matern Fetal Neonatal Med 2015 ; 28(2) : 190–5.

Favre R. Prise en charge prénatale des chylothorax. Arch Pediatr 2010 ; 17 : 695–6.

Jani J, Nicolaides KH, Benachi A, et al. Timing of lung size assessment in the prediction of survival in fetuses with diaphragmatic hernia. Ultrasound Obstet Gynecol 2008 ; 31 : 37–40.

Lecompte JF, Hery G, Potier A, et al. Putative criteria for predicting spontaneous regression of prenatally diagnosed thoracoabdominal cystic lesions. Eur J Pediatr Surg 2014 ; 24(5) : 426–9.

Rossi A, Delabaere A, Delmas-Laurichesse H, et al. The challenge of prenatal identification of congenital diaphragmatic hernia in the context of hydrops. Eur J Obstet Gynecol Reprod Biol 2014 ; 182 : 238–9.

Spaggiari E, Stirnemann J, Bernard JP, et al. Prognostic value of a hernia sac in congenital diaphragmatic hernia. Ultrasound Obstet Gynecol 2013 ; 41(3) : 286–90.

Chapitre 19

Appareil digestif

Vidéo introductive

L'échographie anténatale a considérablement modifié le pronostic des pathologies malformatives digestives. D'un côté, la **description aux parents** des anomalies avec les explications thérapeutiques est fondamentale pour les **préparer à la rencontre** avec leur enfant. De l'autre, **l'organisation de l'équipe médicale et chirurgicale** est essentielle pour permettre un accueil dans les meilleures conditions du nouveau-né.

Rappels embryologiques

L'invagination à l'intérieur de l'embryon d'une partie du lécithocèle forme l'intestin primitif et laisse dans les annexes embryonnaires la vésicule vitelline reliée par le canal vitellin. C'est la période de première délimitation (5 SA).

L'intestin primitif est constitué d'une portion antérieure (crâniale), moyenne, et postérieure (caudale).

L'intestin antérieur forme la portion de l'intestin pharyngien jusqu'au duodénum. Les voies aériennes y prennent naissance par évagination à 6 SA d'une gouttière respiratoire au niveau pharyngien. Le foie, les voies biliaires et le pancréas ont la même origine crâniale ; leur vascularisation repose sur le tronc cœliaque au niveau abdominal.

L'intestin moyen, par un allongement important, donne les différentes portions intestinales de la partie distale du duodénum jusqu'au tiers moyen du côlon transverse. La vascularisation est mésentérique supérieure ou crâniale. Le sommet de l'anse primitive est en communication avec la vésicule vitelline par le canal vitellin qui s'oblitère vers 7 SA. En cas d'oblitération incomplète, il persiste un canal omphalo-mésentérique, ou son résidu : le diverticule de Meckel. L'allongement de l'intestin moyen se fait dans la base du cordon à droite des vaisseaux ombilicaux jusqu'à 11 SA (hernie ombilicale physiologique), puis intervient la deuxième délimitation qui le réintègre dans la cavité abdominale. La poursuite de la croissance en espace restreint conduit alors à la mise en place du mésentère dans sa disposition adulte.

L'intestin postérieur s'étend du tiers distal du côlon transverse jusqu'aux deux tiers supérieurs de l'anus. Il est vascularisé par l'artère mésentérique inférieure ou caudale. La partie terminale débouche sur la membrane cloacale qui s'ouvre à 11 SA. Il y a donc passage d'enzymes digestives dans le liquide amniotique. La maturation sphinctérienne anale ou la formation du méconium pourraient expliquer, dans un deuxième temps, l'absence de passage du contenu digestif au travers de l'anus à partir de 20 SA.

Les portions crâniale et caudale de l'intestin sont au centre de mouvements organogénétiques complexes sous induction chordale précoce. Leurs anomalies sont ainsi volontiers associées à d'autres malformations des « grands appareils de la ligne médiane » et des membres. L'intestin moyen en revanche ne connaît que peu de modifications en dehors de sa croissance. Ses malformations sont tardives et généralement isolées (figure 19.1).

Pour aller plus loin

Mésentère commun

Également appelé – à tort – « malrotation intestinale », il correspond à une position particulière des anses intestinales et du côlon. En disposition modale, normale, le côlon forme un cadre plaçant le cæcum en fosse iliaque droite, et l'intestin grêle commence à l'angle duodéno-jéjunal à gauche de la 2e vertèbre lombaire. Ceci est dû à la réintégration de l'anse

© 2016, Elsevier Masson SAS. Tous droits réservés

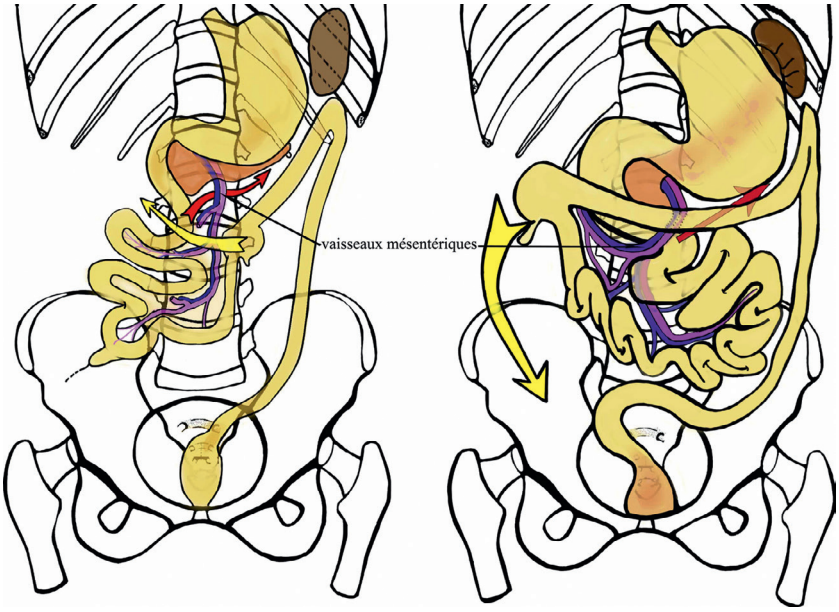

Figure 19.1. Mise en place de l'intestin primitif.

intestinale primitive dans une cavité abdominale en restriction de volume, qui force le croisement du cæcum devant le duodénum en croissance. Le méso primitif, unique et continu, s'en trouve obligatoirement replié et l'on va lui décrire différents segments en position finale (mésentère, mésocôlon…). Il n'y a pas de rotation autour des axes vasculaires. Si le croisement ne se fait pas ou est incomplet, le cæcum peut se trouver n'importe où entre sa position habituelle et la fosse iliaque gauche (le mésentère commun est dit alors « complet »). Plus il est proche de l'angle duodéno-jéjunal, plus grand est le risque de voir la masse intestinale tourner autour de ce pied vasculaire étroit (volvulus intestinal) (vidéo 19.1). Il faut noter que dans tous les cas, l'angle duodéno-jéjunal des mésentères communs se trouve à droite de la colonne vertébrale. Le mésentère commun complet est la seule de ces situations qui ne soit pas pathogène, et existe dans 2 % environ de la population générale.

Aspect échographique normal de l'abdomen

Œsophage

De façon habituelle, il n'est pas pratiqué d'examen de l'œsophage. Celui-ci est pourtant visible normalement au niveau cervical et thoracique, en arrière de la trachée, puis à droite et en avant de l'aorte thoracique. Il est souvent difficilement visualisable à la partie haute du médiastin du fait des ombres acoustiques des structures osseuses de la région. Il a un aspect de triple feuillet légèrement échogène (figure 19.2), (vidéos 19.2 et 19.3).

Estomac

L'estomac est représenté par une image anéchogène, ovalaire sur une coupe longitudinale, piriforme sur une coupe axiale. Il est sous-diaphragmatique gauche et de volume extrêmement variable d'un fœtus à l'autre : de presque virtuel jusqu'à occuper la quasi-totalité du flanc gauche. Il est visible dès le 1er trimestre.

En arrière de l'estomac, sur la coupe axiale, l'image triangulaire homogène représente la rate.

Duodénum et intestin

Le duodénum et l'intestin grêle sont habituellement virtuels et constituent à droite et en dessous de l'estomac une masse finement échogène plus ou

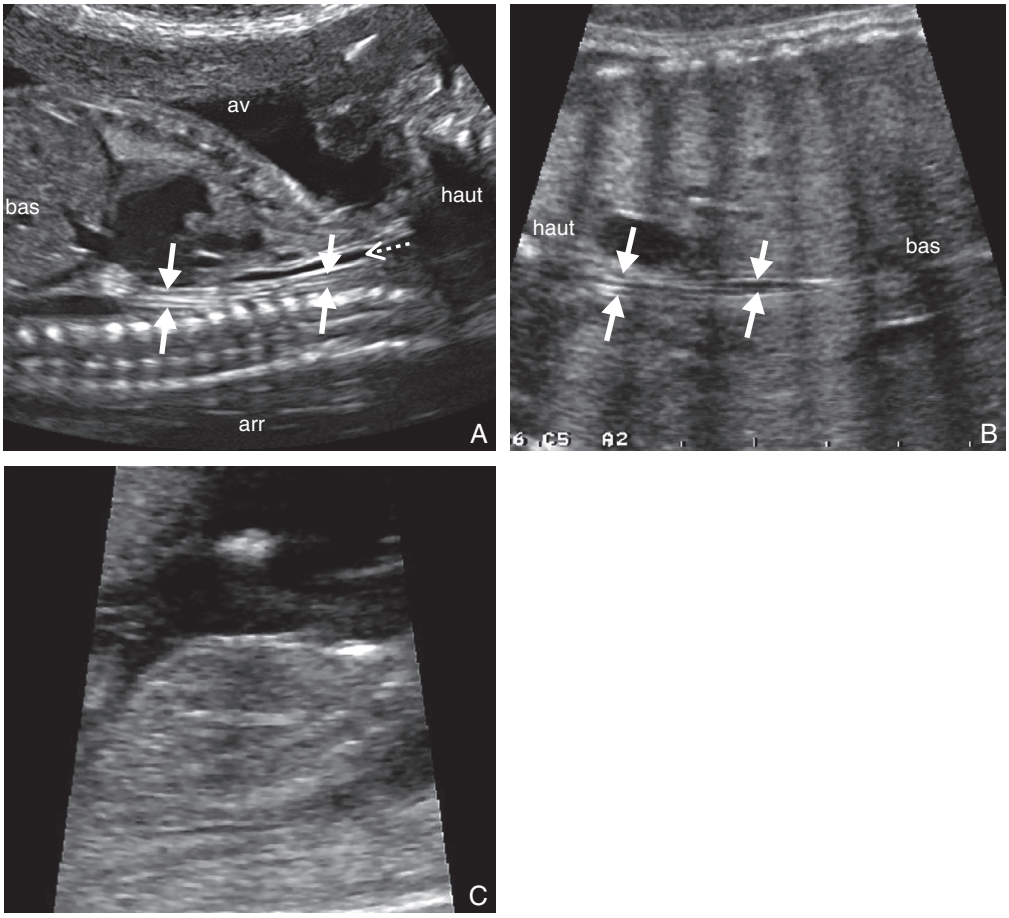

Figure 19.2.
A. Œsophage (⟶) sur une coupe sagittale au 2e trimestre. Trachée (⇢). Atrium gauche. B. Œsophage sur une coupe frontale. C. Œsophage au 1er trimestre.

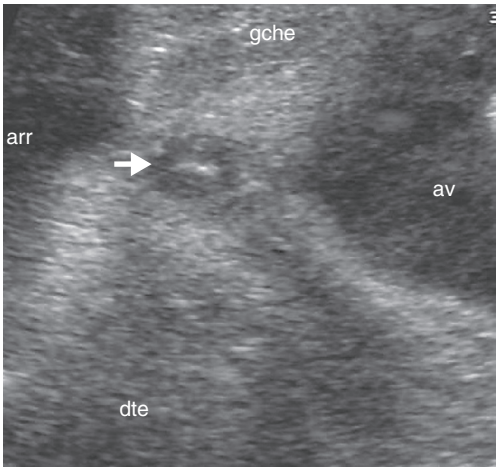

Figure 19.3. Anus à 25 SA, image en cocarde (⟶).

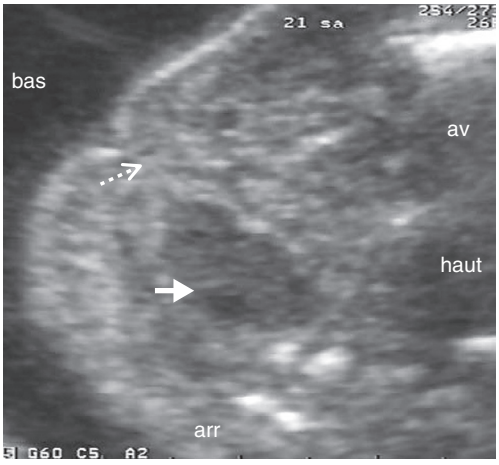

Figure 19.4. Rectum (⟶) et canal anal (⇢) normaux.

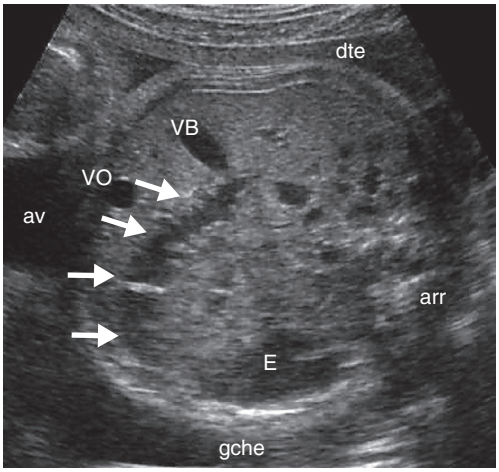

Figure 19.5. Côlon transverse normal à 30 SA (⟶).
VB : vésicule biliaire ; E : estomac ; VO : veine ombilicale.

moins hétérogène. Le cadre colique, le sigmoïde et le rectum sont classiquement visibles au 3e trimestre de la grossesse sous forme d'une image contournée hypoéchogène par rapport à l'intestin grêle. Le canal anal est visible sur une coupe axiale pelvienne. Il a la forme d'une cocarde hypoéchogène avec un centre hyperéchogène représentant la muqueuse anale (figures 19.3 à 19.5).

Quand les conditions échographiques sont excellentes, avec une sonde de haute fréquence (≥ 6 MHz), le péristaltisme de l'intestin grêle est visible avec une image qui peut paraître hyperéchogène. Cet aspect est normal. De même, le côlon peut paraître apparemment trop hypoéchogène et modérément dilaté au 3e trimestre alors qu'il n'y a pas d'anomalie associée.

Autres images anéchogènes

Les images anéchogènes intra-abdominales sont les suivantes.

- La *vésicule biliaire*, piriforme, sous-hépatique, qui se dirige en bas, en avant et en dehors.
- La *veine ombilicale*, anéchogène médiane entre l'ombilic et la veine porte, qui se dirige en haut et en arrière vers le canal d'Arantius et la branche gauche de la veine porte.
- La *veine porte*, qui naît de la veine ombilicale (le sinus porte est cette zone frontière) et se dirige à droite dans le foie. Le foie, de structure échogène homogène, est traversé par le canal d'Arantius qui se jette dans la veine cave. La veine cave sus-hépatique draine les différentes veines sus-hépatiques.
- La *vessie*, dans le petit bassin, de forme ronde est de taille variable ; c'est la seule image pelvienne anéchogène. Elle est surplombée par une masse échogène : les anses intestinales.
- L'*aorte abdominale* chemine en avant et à gauche du corps vertébral. Elle se divise au niveau lombaire pour donner les deux artères iliaques primitives qui elles-mêmes se divisent en artères latérales (iliaques externes) et médiales (iliaques internes) qui donnent les artères ombilicales. Celles-ci longent la vessie en dehors puis en avant et sont rendues aisément visualisables par Doppler à codage couleur.
- La *veine cave inférieure* accompagne l'aorte de bas en haut et s'en éloigne en haut pour traverser le diaphragme vers l'oreillette droite.

Pour rappel, le cadre colique et le sigmoïde peuvent apparaître très hypoéchogènes au 3e trimestre de la grossesse. Le rectum peut apparaître volumineux et très hypoéchogène dès le 2e trimestre.

Pathologies obstructives

Les pathologies obstructives se révèlent par une **dilatation** du tube digestif en amont avec des **signes de lutte**, et parfois un **hydramnios** pour les obstructions hautes du fait du défaut de réabsorption du liquide amniotique.

Ces pathologies peuvent être associées à des **anomalies chromosomiques** pouvant conduire à l'examen du caryotype par **amniocentèse**.

Atrésie de l'œsophage

Elle concerne 1/2 500 naissances. Il existe quatre types anatomiques en fonction de l'existence ou non de fistules entre les extrémités cervicale et thoracique de l'œsophage avec la trachée. Le type III est le plus fréquent ; il s'associe à une fistule trachéo-œsophagienne distale permettant à l'estomac de se remplir de liquide amniotique

cheminant dans la trachée puis par la fistule (figure 19.6).

Le diagnostic échographique anténatal est évoqué devant un **hydramnios et un petit estomac**. Il n'est fait qu'une fois sur deux environ parce que l'hydramnios n'est pas constant et l'estomac reste visible. L'échographie recherche alors la dilatation œsophagienne du cul-de-sac supérieur au niveau cervico-thoracique. Celle-ci est intermittente avec la déglutition. Elle est parfois appelée « Pouch sign » (figures 19.7 et 19.8), (vidéos 19.4 à 19.6 e).

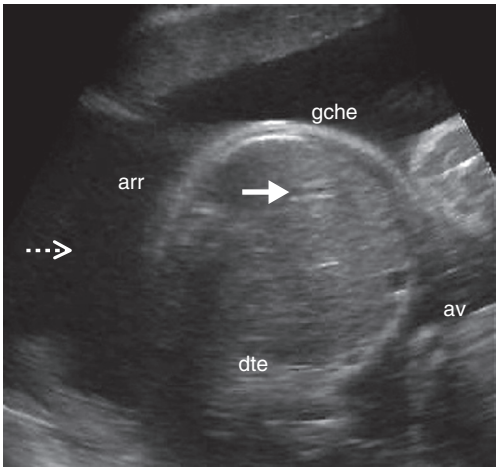

Figure 19.6. Atrésie de l'œsophage, estomac peu visible (→) et hydramnios (⇢).

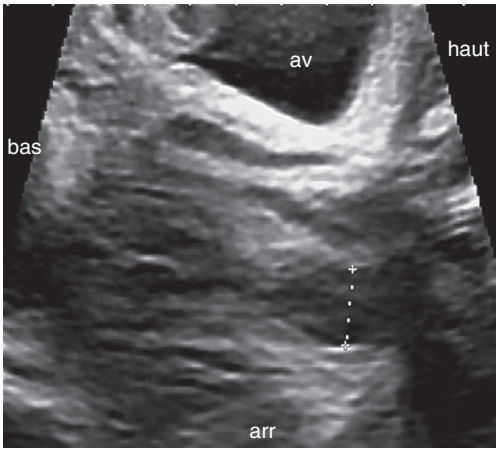

Figure 19.7. Atrésie de l'œsophage. « Pouch sign » : dilatation de la portion cervicale.

Le diagnostic différentiel concerne toutes les anomalies de la déglutition : anomalies neuromusculaires et anomalies oropharyngées. Leur traduction échographique la plus fréquente est l'existence d'un rétrognathisme.

Dans un tiers des cas, l'atrésie de l'œsophage associe des anomalies du cœur, jusqu'à entrer dans le cadre d'une association VACTERL.

Elle peut également être associée à des anomalies chromosomiques comme la trisomie 18.

Quand le diagnostic est évoqué, un bilan morphologique échographique complet doit être effectué ; l'amniocentèse est proposée afin d'étudier le caryotype ; un examen cardiaque par un échocardiopédiatre est indispensable.

L'accouchement se fait en milieu averti pour une prise en charge précoce et adaptée. L'atrésie de l'œsophage doit être opérée précocement. Le **pronostic** de l'atrésie de l'œsophage est lié à d'éventuelles **malformations associées** ainsi qu'à la longueur de l'interruption œsophagienne.

Pour aller plus loin

Les différents types d'atrésie de l'œsophage (figure 19.9) :

- type I : atrésie isolée sans fistule trachéo-œsophagienne (10 %) ;
- type II : atrésie avec fistule trachéo-œsophagienne proximale (2 %) ;

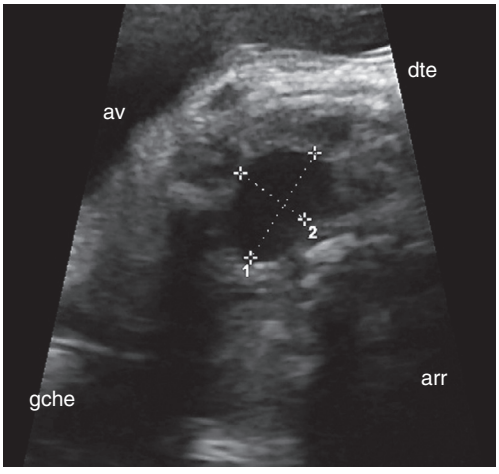

Figure 19.8. Atrésie de l'œsophage, sur une coupe axiale. « Pouch sign » : dilatation de la portion cervicale.

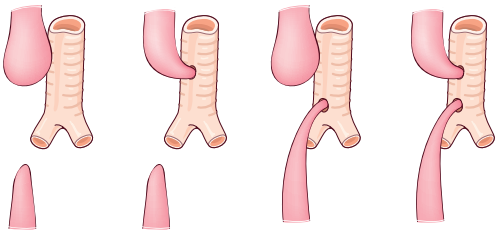

Figure 19.9. Différents types d'atrésie de l'œsophage.

- type III : atrésie avec fistule trachéo-œsophagienne distale (86 %) ;
- type IV : atrésie avec fistule trachéo-œsophagienne proximale et distale (3 %).

Diagnostic différentiel de l'atrésie de l'œsophage :

- estomac de petite dimension avec hydramnios ;
- tous les **troubles de la déglutition** sont concernés : myopathies, anomalies de développement du premier arc branchial (syndrome de Pierre Robin), atteintes du tronc cérébral, compressions œsophagiennes thoraciques telle la hernie diaphragmatique, etc.

Estomac

Il n'y a pas de malformation de l'estomac hormis la duplication.

Un petit estomac ne peut faire évoquer un trouble de la déglutition ou une anomalie de l'œsophage que s'il persiste après un examen long ou s'il s'y associe un hydramnios.

Un estomac volumineux n'a pas de signification particulière s'il n'est pas associé à une dilatation duodénale.

Pour aller plus loin

Une image kystique repoussant l'estomac en bas doit en faire évoquer la duplication. Cette image est anéchogène, appendue à des niveaux divers de l'estomac, et n'est habituellement pas communicante. Elle peut alors devenir compressive en fonction de sa localisation. L'étude de la paroi de cette image est la clé du diagnostic ; elle se fait éventuellement avec une sonde haute fréquence. Son diagnostic différentiel très rare est le kyste du pancréas.

L'atrésie pylorique est rarissime et se rencontre associée à l'épidermolyse bulleuse qui en rend le pronostic redoutable. Dans ce cas, le liquide amniotique est échogène. La sténose du pylore, diagnostic parfois évoqué pour expliquer un estomac qui semble augmenté de volume, n'existe pas *in utero*. Cette pathologie est l'apanage exclusif du nouveau-né après 15 jours.

Atrésie duodénale

L'atrésie duodénale touche 1/5 000 naissances. Elle est plus ou moins complète (sténose duodénale).

Pour aller plus loin

L'atrésie duodénale résulterait d'un défaut de « recanalisation » du tube digestif à 8 SA, ce qui n'explique que les formes avec diaphragme. Elle est le plus souvent juxta- ou sous-vatérienne. Dans un quart des cas, il s'agit d'une sténose par compression extrinsèque notamment d'un pancréas annulaire ou une bride péritonéale (de Ladd) passant en avant, dans un contexte de mésentère commun.

Si le diagnostic peut parfois être évoqué à l'échographie de 22 SA, il reste souvent un diagnostic du 3e trimestre ou lors d'un bilan échographique d'une augmentation de la hauteur utérine par la constitution d'un hydramnios.

Échographiquement, il existe une **double bulle** abdominale qui communique à la manière d'un sablier. À gauche, il s'agit de l'estomac et à droite du duodénum dilaté (figures 19.10 et 19.11). L'analyse au Doppler couleur à basse vitesse permet de mettre en évidence des flux d'une image à l'autre à travers le pylore. Le flux rétrograde traduit la régurgitation du fait de l'obstacle. L'estomac est le siège de mouvements péristaltiques intenses avec une variation de sa forme et de son volume (vidéo 19.7).

L'atrésie duodénale peut être le signe d'une trisomie 21 dans environ un quart des cas.

Le diagnostic effectué, un bilan morphologique échographique détaillé est entrepris et une amniocentèse est proposée en vue de l'analyse du caryotype. Il faut rechercher des malformations associées notamment cardiaques, présentes dans un tiers des cas y compris à caryotype normal.

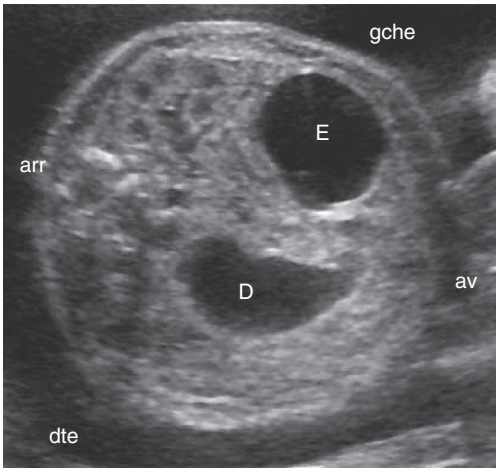

Figure 19.10. Atrésie duodénale.
E : Estomac ; D : duodénum.

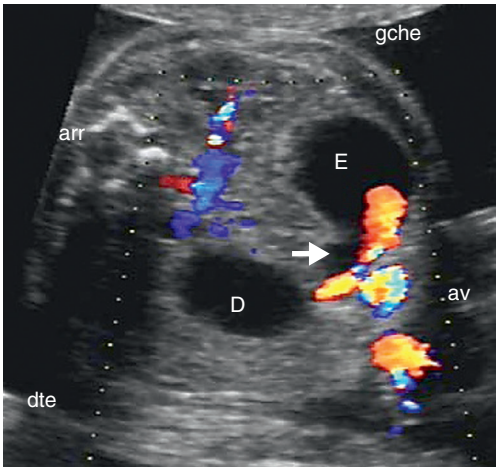

Figure 19.11. Atrésie duodénale. (→) Reflux à travers le pylore au Doppler couleur.
E : Estomac ; D : duodénum.

Un accouchement à proximité d'un centre chirurgical est recommandé pour une intervention précoce. La prise en charge néonatale chirurgicale de cette anomalie est de bon pronostic quand elle est isolée.

Le diagnostic différentiel redouté est le volvulus prénatal sur mésentère commun, réalisant un obstacle proximal sur le grêle avec éventuelle perte du lit digestif d'aval. L'analyse vasculaire peut aider au diagnostic.

Atrésie du grêle

Sa fréquence est de 1/3 000 naissances, elle est essentiellement détectée au 3e trimestre. En effet, le jéjunum n'est nécessaire à la résorption du liquide amniotique que tardivement dans la grossesse, et, il s'agit d'accidents du développement et non d'embryopathies.

L'atrésie du grêle peut être le signe d'une **mucoviscidose** dans 30 % des cas. Elle n'est pas particulièrement associée à une anomalie du caryotype. Elle est volontiers liée à une ischémie ponctuelle, à une invagination prénatale ou à une perforation cicatrisée accompagnant alors une péritonite méconiale. Elle nécessite une prise en charge néonatale précoce et donc un accouchement en milieu averti.

Échographiquement, les anses digestives en amont de l'obstacle sont dilatées, siège d'un péristaltisme intense. Il peut s'y associer une hyperéchogénicité intestinale d'aval. L'hydramnios est inconstant ; il dépend du niveau de l'atteinte et apparaît tardivement (figure 19.12A et B) (vidéos 19.8 et 19.9).

Il existe plusieurs types anatomiques d'atrésie en fonction de l'atteinte ou non du mésentère.

L'échographie prénatale ne permet pas toujours une évaluation correcte du pronostic car celui-ci dépend de la longueur fonctionnelle restante, en particulier du lit d'aval. Or l'imagerie ne visualise bien que la partie dilatée qui peut être très courte. Des sténoses étagées peuvent aboutir à un grêle court sans signe prénatal.

Pour aller plus loin

Dans les formes hautes (proximales) d'atrésie, il faut se méfier de l'*Apple-peel syndrome* : il s'agit d'une interruption proximale de l'artère mésentérique crâniale, avec revascularisation à contre-courant du grêle terminal par l'artère iléo-cæco-appendiculaire. Celui-ci se dispose donc en queue de cochon, ou en pelure de pomme (comme l'indique la formulation anglaise) autour d'un vaisseau relativement modeste. Ce lit d'aval est à la fois fragile et court, et rend le pronostic réservé en termes d'autonomie nutritionnelle. L'échographie, en visualisant une vascularisation mésentérique en dents de peigne dans l'intestin d'aval, peut parfois rassurer.

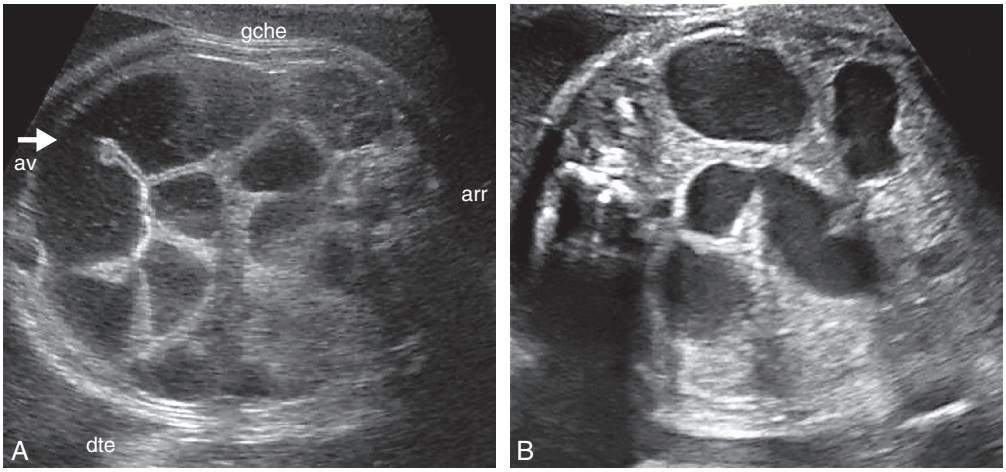

Figure 19.12.
A, B. Atrésie du grêle. Dilatation de plus de 18 mm de diamètre avec haustrations (→).

Il n'y a pas de localisation préférentielle ; les atrésies peuvent être également réparties sur toute la hauteur du grêle.

Le pronostic chirurgical *in fine* dépend de l'importance des résections intestinales nécessaires. L'état nutritionnel de l'enfant dépendra, lui, de la longueur de grêle restant fonctionnel après chirurgie.

La diarrhée chlorée congénitale est un diagnostic différentiel des atrésies avec un aspect échographique particulier : l'hydramnios s'associe à un abdomen volumineux rempli d'anses modérément dilatées, sans signe de lutte mais avec une visualisation nette des mouvements intestinaux donnant une impression de grouillement.

Pathologies coliques

Le cadre colique et le sigmoïde peuvent paraître très hypoéchogènes au 3e trimestre de la grossesse quand les conditions échographiques sont excellentes. Il n'y a pas lieu d'inquiéter les parents pour ces images. L'atrésie colique est rare et donne une image de dilatation de plus de 15 mm sans signe de lutte.

Pour aller plus loin

L'hyperéchogénicité du contenu colique est rare, elle peut être physiologique au cours du dernier mois de la gestation mais sa découverte avant 36 SA doit faire penser à la possibilité d'une cystinurie. Le diagnostic est confirmé en période postnatale et doit entraîner une prévention de la lithiase rénale compliquant cette maladie.

Les malformations anales et rectales ne sont visibles à l'échographie que s'il existe des signes associés comme des anomalies sacrées ou du petit bassin. Elles sont donc le plus souvent méconnues. Un sacrum de forme ou de longueur inhabituelle, des images d'origine urologique notamment l'existence de pyélectasies, ou une image pelvienne inhabituelle dans sa forme ou son contenu guident le diagnostic. Il est alors indispensable de bien visualiser la marge anale et d'essayer de suivre la continuité de la voie digestive.

Le syndrome de Currarino associe des anomalies sacrées et anorectales avec une tumeur présacrée. Une mutation du gène *HLXB9* est souvent retrouvée.

Dans le cadre d'une atteinte polymalformative fœtale, le rectum et la marge anale doivent être étudiés, notamment dans les associations VACTERL.

Dans le cadre de malformations complexes des membres inférieurs et du bassin, des anomalies cloacales et du syndrome microcôlon-mégavessie, les aspects échographiques sont variés. Ils associent des anomalies rénales, rachidiennes et des membres inférieurs allant jusqu'à la sirénomélie.

Le syndrome microcôlon-mégavessie, présent plutôt chez la fille, est évoqué devant un excès de liquide contrastant avec une mégavessie et souvent une dilatation du haut appareil, le concours de la biochimie permet quasiment d'affirmer le diagnostic dans cette pathologie.
Le concours de l'IRM fœtale est particulièrement précieux pour toutes ces malformations.
Les pathologies fonctionnelles coliques comme le syndrome d'Hirschprung ne peuvent pas être diagnostiquées dans la période prénatale.

Ascite

L'ascite fœtale isolée peut être de différentes origines : infectieuse, méconiale, urinaire, cardiogénique, anémique, syndromique, chyleuse ou métabolique (figures 19.13 à 19.17). Elle peut rentrer dans le cadre d'une anasarque.

Il convient donc de caractériser cet épanchement : est-il isolé ou associé à d'autres signes d'anasarque ou malformatifs ? Est-il abondant ou minime ? Est-il anéchogène ou finement échogène ? Comment évolue-t-il ?

La *péritonite méconiale* (*cf. infra*) est possible à n'importe quel moment de la vie fœtale notamment au 1er trimestre de la grossesse : elle associe de l'ascite avec progressivement des **calcifications** péritonéales souvent au niveau de la capsule de Glisson et au sein des anses intestinales qui elles-mêmes peuvent être à contenu hyperéchogène. **Elle évolue vers la guérison complète** ou une atteinte du grêle à type d'atrésie ou de perforation bouchée localisée. Il convient de rechercher une mucoviscidose associée. Le pronostic est bon quand l'évolution est échographiquement simple, y compris en présence de calcifications. Le nouveau-né ne sera alimenté qu'après l'aération digestive permettant d'écarter, par une radio de l'abdomen sans préparation, un pneumopéritoine, signe d'une perforation digestive persistante.

Anomalies de paroi

Le diagnostic d'anomalie de paroi abdominale ventrale est fait de plus en plus au 1er trimestre de la grossesse.

Omphalocèle

Elle touche 1 pour 5 000 naissances. C'est un défaut de délimitation secondaire, et une embryopathie. Jusqu'à 11 SA, il est possible de voir une anse digestive dans le cordon ombilical, la hernie ombilicale physiologique, sans caractère pathologique. Les anses ainsi herniées sont cependant

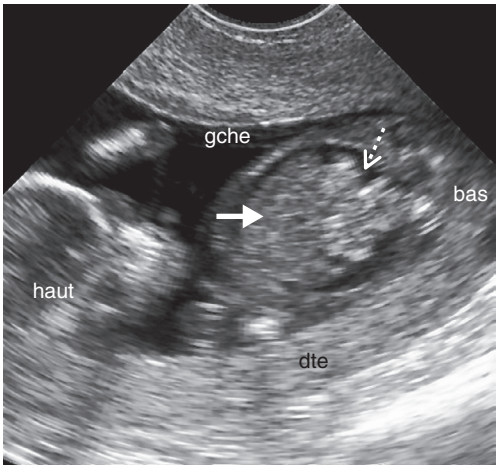

Figure 19.13. Ascite fœtale au 1er trimestre, péritonite méconiale.
Foie (→); anses grêles (⇢).

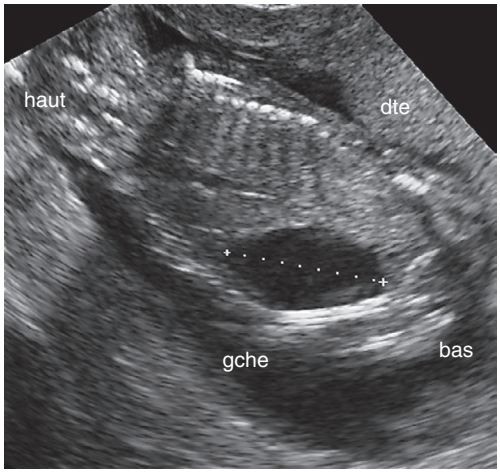

Figure 19.14. Kyste abdominal (26 mm) à 16 SA suite à une péritonite méconiale.

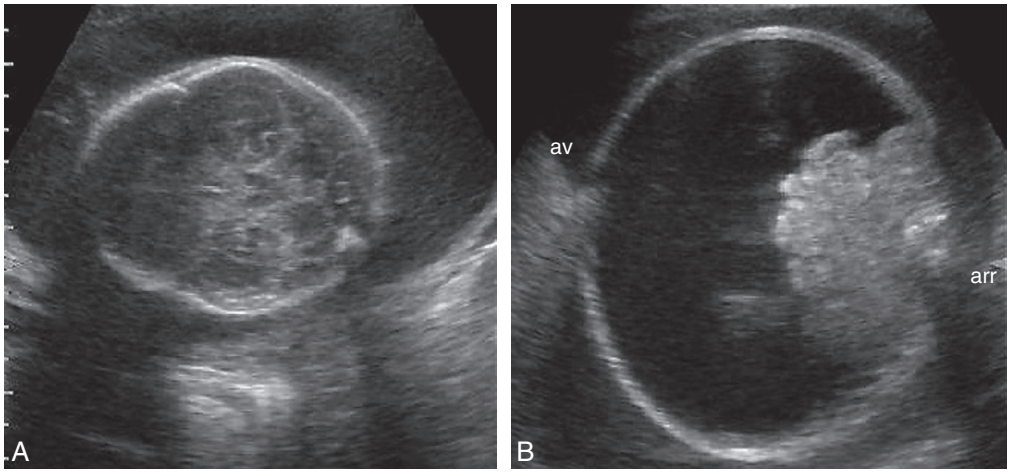

Figure 19.15. A, B. Ascite fœtale majeure comparée au périmètre crânien.

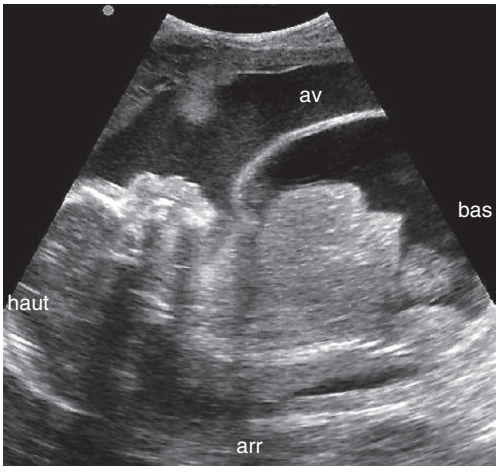

Figure 19.16. Ascite fœtale majeure.

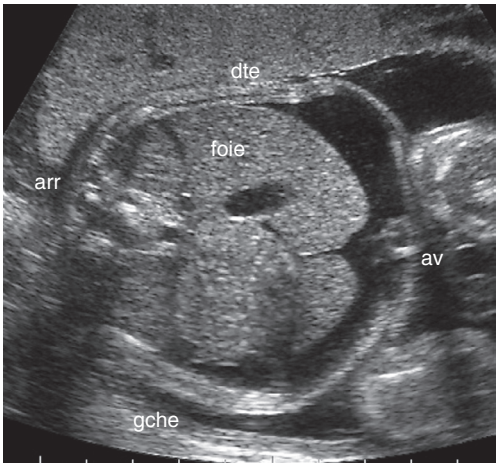

Figure 19.17. Ascite fœtale.

situées à droite de vaisseaux ombilicaux normalement jointifs si l'on y prête attention.

Échographiquement, l'omphalocèle est une masse herniée au niveau de l'ombilic. Elle est recouverte d'**une fine membrane** : les viscères ne baignent donc pas dans le liquide amniotique. Le revêtement de cette « poche » est constitué de l'amnios tapissé intérieurement du mésenchyme indifférencié que constitue la gelée de Wharton, puis du péritoine. Le cordon ombilical s'insère variablement sur cette masse qu'il parcourt. Le contenu est variable : les petites omphalocèles contiennent toujours du grêle. Les grandes omphalocèles contiennent majoritairement du foie et du grêle, et peuvent s'y associer l'estomac, le côlon et, très exceptionnellement, les organes génitaux internes. Le périmètre abdominal est diminué en raison de l'extériorisation de plusieurs organes (figures 19.18 et 19.19).

Échographiquement, il faut s'attacher à décrire au mieux cette masse. Sur une coupe axiale fœtale, elle peut être d'une surface identique à celle du périmètre abdominal.

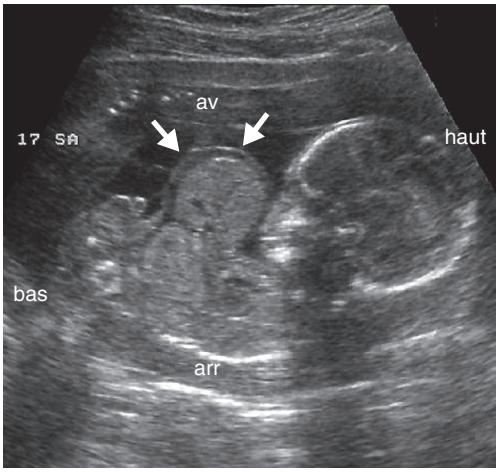

Figure 19.18. Omphalocèle à 17 SA. La membrane du sac est bien visible (⟶).

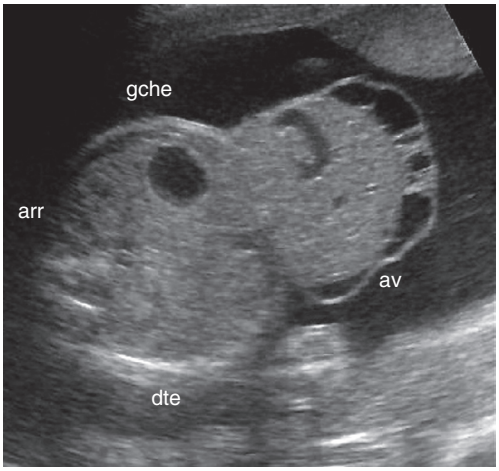

Figure 19.19. Omphalocèle à 28 SA avec de la gelée de Wharton sous la membrane.

Son pronostic ne dépend pas d'abord de son volume mais des anomalies associées notamment des aneuploïdies. L'aspect au premier trimestre ne doit pas décourager à entreprendre un bilan et se donner le temps de l'évaluation complète

Il convient de faire effectuer un examen cardiaque par un échocardiographiste et de rechercher par prélèvement de cellules fœtales une anomalie chromosomique présente dans un tiers des cas comme une trisomie 18.

Cette anomalie peut être associée à un syndrome de Wiedemann-Beckwith (5 % des cas). Dans ce cas, l'omphalocèle est volontiers de petit volume; il s'y associe souvent dès la 2e moitié de la grossesse une macrosomie, une macroglossie et une viscéromégalie. Le pronostic est conditionné par les hypoglycémies néonatales si elles sont méconnues et le risque tumoral dans la petite enfance. Dans tous les cas, l'accouchement doit se faire en milieu averti pour une prise en charge adaptée. Le terme tardif du bilan contraste avec le terme précoce du diagnostic de l'anomalie. Les explications aux parents et la disponibilité de l'équipe doivent donc être optimales.

La prise en charge pédiatrique comporte des particularités en fonction des équipes. La plupart des chirurgiens essayent de réparer en un temps, ce qui est souvent possible. Mais il est parfois nécessaire d'utiliser des lambeaux cutanés ou surtout, une prothèse inerte de recouvrement. Cette dernière permet une intervention en deux temps : les viscères sont placés dans un silo permettant d'attendre la distension pariétale et d'effectuer une réintégration abdominale totale environ une semaine après. Le pronostic des grandes omphalocèles est essentiellement respiratoire, le développement extra-abdominal du foie générant une certaine hypoplasie pulmonaire (car le jeu normal du diaphragme n'a pas été possible), compliquée par la compression de la réintégration.

Les problèmes hémodynamiques et ventilatoires en période périopératoire doivent être pris en charge par des équipes entraînées, spécialisées. Certaines équipes préfèrent attendre quelques semaines avant la réintégration en provoquant une épithélialisation rapide de la membrane par tannage pour protéger le contenu.

L'hospitalisation du nouveau-né est longue, en moyenne de 2 mois.

Laparoschisis

Le laparoschisis («ventre fendu») correspond à l'extériorisation des anses intestinales par un défect pariétal droit latéro-ombilical.

Son incidence a augmenté jusqu'à l'an 2000 puis s'est stabilisée à environ 1 sur 5 000 naissances. Il serait parfois dû à un agent tératogène.

Il n'y a pas d'anomalie du caryotype attendue. Des malformations d'accompagnement peuvent néanmoins être retrouvées, surtout à type d'atrésie intestinale. Le mésentère commun est constant. Plusieurs anomalies de membres ont été décrites ; celles-ci comme les atrésies associées feraient intervenir un phénomène ischémique à un stade précoce.

Échographiquement, **les anses baignent librement dans le liquide amniotique**. Il n'y a pas de membrane formant un sac autour d'elles. L'insertion ombilicale est normale et se fait au bord gauche du défect pariétal. Le laparoschisis peut s'associer à un hydramnios ou à un oligoamnios. Une dilatation intra-abdominale supérieure à 18 mm évoque une atrésie associée (vidéos 19.10 et 19.11).

La pathologie le plus fréquemment associée au laparoschisis est le retard de croissance intra-utérin.

L'hydramnios est possible quand il existe une sténose jéjunale pouvant gêner la réabsorption du liquide amniotique mais plus fréquemment c'est un oligoamnios qui est associé notamment en raison du retard de croissance intra-utérin. L'oligoamnios apparaît le plus fréquemment à 32 SA au plus tard. En cas de liquide normal, un diabète gestationnel peut être recherché. Ce RCIU se présente comme s'il avait une étiologie vasculaire. La surveillance échographique doit être au moins mensuelle ; elle peut devenir beaucoup plus rapprochée quand des anomalies de croissance apparaissent ou que l'aspect des anses se modifie (figures 19.20 et 19.21).

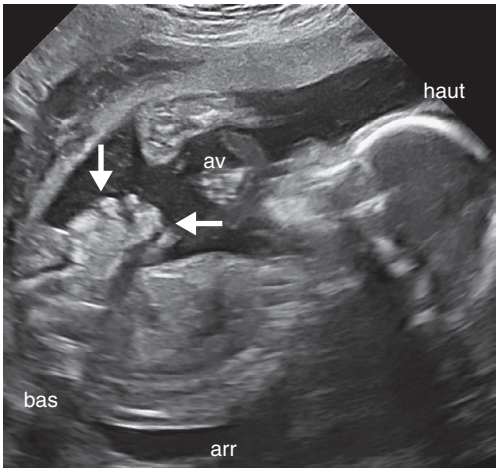

Figure 19.20. Laparoschisis à la fin du 1er trimestre (⟶). Les anses flottent librement dans le liquide amniotique (vidéo 19.10).

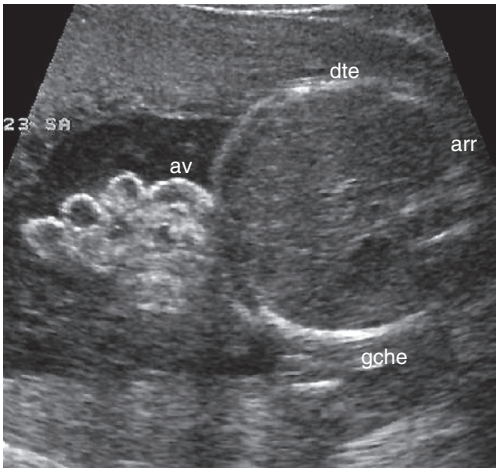

Figure 19.21. Laparoschisis à 23 SA.

Pour aller plus loin

Pour certains, les lésions observées seraient dues au contact du liquide amniotique, pour d'autres à une compression mésentérique au niveau du collet, ou encore un état de sub-volvulus chronique. L'agglutination des anses s'accompagne d'un aspect cartonné. Ces atteintes intestinales sont évolutives et, bien qu'il n'existe pas de consensus, il est possible d'effectuer un accouchement prématuré pour les limiter.

L'analyse de la taille du collet est difficile à l'échographie et n'apporte pas d'élément pronostique à elle seule.

Le plus souvent, le retard de croissance intra-utérin ou la souffrance des anses amènent un accouchement prématuré qui peut se faire par voie basse ou par césarienne en fonction du contexte

de croissance, des Doppler et du RCF. Le terme de naissance moyen spontané est de 36,5 SA.

L'accouchement se fait en milieu averti et entraîné à la prise en charge de la prématurité et de la chirurgie infantile. Le pronostic dépend en partie du retard de croissance qui lui est souvent associé. Il est néanmoins excellent. Grâce au traitement chirurgical néonatal, le taux de survie dépasse 85 %.

Les règles chirurgicales et anesthésiques sont les mêmes que pour l'omphalocèle.

Pour aller plus loin

Pour le laparoschisis et l'omphalocèle, il convient de mettre le nouveau-né, jusque sous les aisselles, dans un sac plastique transparent aseptique prévu à cet effet. Ceci permet une mobilisation et une surveillance optimales du nouveau-né. Il permet d'assurer l'absence de tension sur les anses intestinales pouvant provoquer des ischémies, et préserve les viscères du froid, de l'infection et du dessèchement.

La réanimation hydroélectrolytique et thermique doit être parfaitement assurée, et une sonde d'aspiration digestive ainsi qu'un accès veineux sont mis en place.

Pour l'omphalocèle, une perfusion de glucose est souhaitable tant que le diagnostic de Wiedemann-Beckwith n'est pas écarté car celui-ci s'associe à des hypoglycémies néonatales parfois profondes.

Célosomies

Les célosomies («poche sur le corps») sont toutes des embryopathies. Elles procèdent d'un trouble complexe de la délimitation, plus ou moins précocement exprimé. Selon leur niveau, elles sont qualifiées de supérieure, moyenne ou inférieure, et peuvent associer deux ou trois niveaux en contiguïté.

Pour aller plus loin

- La célosomie supérieure est exstrophie cardiaque ou ectopia cordis. Elle est constamment associée à une fente sternale distale et souvent à des anomalies architecturales du cœur (figures 19.22 et 19.23). Elle s'intègre ainsi dans la pentalogie de Cantrell.
- Les célosomies inférieures sont les exstrophies vésicale et/ou cloacale. De façon habituelle, du fait de l'organogenèse spécifique du pôle caudal, elles sont peu associées à des anomalies extrapelviennes. Leur pronostic est surtout fonctionnel. L'atteinte neurologique est très fréquente au niveau de la moelle spinale et fait parler abusivement de «régression caudale».
- L'exstrophie vésicale est de prise en charge postnatale compliquée. Le diagnostic associe l'absence de visualisation de la vessie à un bombement sous-ombilical.
- Les célosomies moyennes pures sont les omphalocèles.
- Le syndrome du cordon court (LBWC, soit *Limb Body Wall Complex* en anglais), est une forme ultime de célosomie où aucune délimitation ne s'est faite : il existe une continuité entre la plaque choriale placentaire et le revêtement cutané fœtal. La paroi abdominale ne s'est pas fermée et le cordon ne s'est pas formé. Il s'y associe une malformation vertébrale et des malpositions des membres inférieurs (vidéos 19.13 et 19.14).

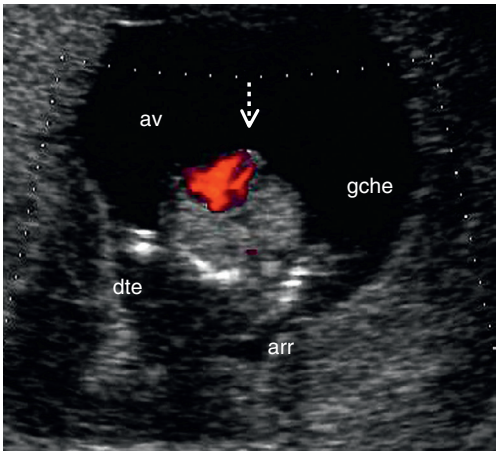

Figure 19.22. Exstrophie cardiaque : ectopia cordis. Célosomie supérieure, coupe axiale en Doppler énergie. Le sternum n'est pas fermé. La pointe du cœur est située dans la cavité amniotique (⋯>).

Intestin hyperéchogène et péritonite méconiale

Intestin hyperéchogène

L'intestin hyperéchogène est la totalité des anses grêles ou une partie de l'intestin hyperéchogène, c'est-à-dire **au moins aussi échogène que l'os**. Le diagnostic est fait sans harmonique

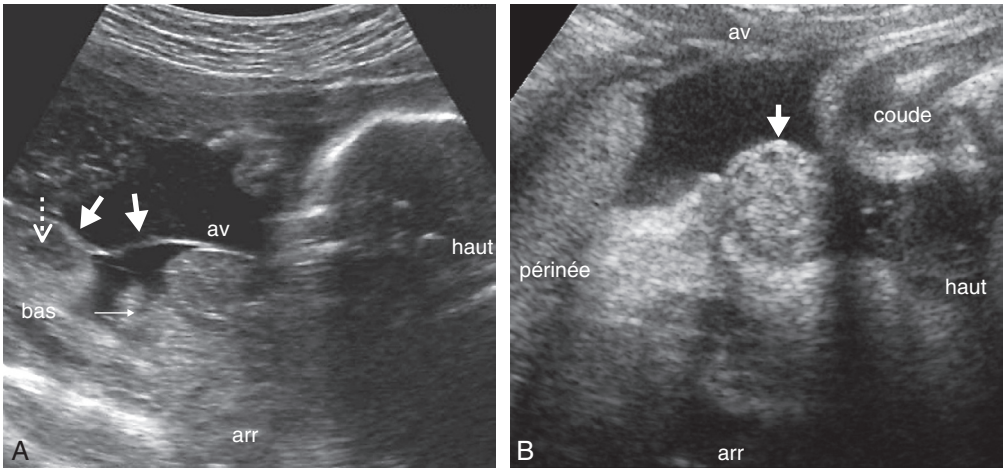

Figure 19.23. A. Célosomie moyenne ou «body stalk syndrome». La peau fœtale est en continuité avec la plaque choriale (➞). Placenta (⇢). Anses digestives (⟶) et foie. B. Célosomie inférieure, exstrophie vésicale à 29 SA. Muqueuse vésicale exposée au liquide amniotique (➞).

avec une sonde émettant à 5 MHz en diminuant progressivement la puissance acoustique et le gain pour obtenir une disparition quasi totale de l'image fœtale ; il convient alors d'observer si l'image de l'os disparaît avant l'image intestinale ou non. Dans un deuxième temps, la puissance acoustique et le gain sont augmentés pour observer la réapparition des images. Un intestin hyperéchogène disparaît en même temps ou après l'os et réapparaît avant ou en même temps que l'os.

Le diagnostic est difficile, notamment au 3e trimestre car, avec les sondes de très haute fréquence (au-delà de 7 MHz), l'intestin apparaît volontiers hyperéchogène dans des conditions échographiques optimales. Cet aspect doit donc être interprété en tenant compte de la fréquence de la sonde utilisée (figures 19.24 et 19.25).

Différents diagnostics peuvent être évoqués :

- la trisomie 21 où l'hyperéchogénicité est volontiers recto-sigmoïdienne ou colique. Elle est, dans ce cas, associée à d'autres signes ;
- l'infection à CMV, la mucoviscidose et le retard de croissance intra-utérin, qui peuvent donner une hyperéchogénicité plus homogène du grêle.

Le plus souvent, c'est l'ingestion de sang par le fœtus qui donne cet aspect échographique isolé.

Pour aller plus loin

- À propos de la trisomie 21, le risque calculé précédemment lors du dépistage pourrait être augmenté d'un facteur 5 dans les populations à risque.
- À propos du CMV, son incidence n'y est guère plus élevée que dans la population générale et doit faire rechercher d'autres anomalies échographiques.
- Enfin, pour le retard de croissance intra-utérin, il convient d'effectuer mensuellement un examen biométrique et Doppler.

L'amniocentèse ne trouve pas toujours son indication dans les cas d'intestin hyperéchogène, notamment si la patiente a un risque calculé de trisomie 21 très rassurant à l'issue du 1er trimestre, que la recherche de mutations de la mucoviscidose chez les deux parents est négative et que les sérologies virales ne montrent pas d'infection récente.

Il faut différencier l'intestin hyperéchogène des calcifications intrahépatiques sans signification pathologique particulière ou des calcifications péritonéales qui sont des séquelles de péritonite méconiale devant faire rechercher une mucoviscidose. La calcification est caractérisée par un cône d'ombre postérieur (figure 19.26).

Péritonite méconiale

Elle est rare : 1/35 000. Elle a pour origine une perforation intestinale avec passage de méconium dans la cavité péritonéale formant une péritonite aseptique.

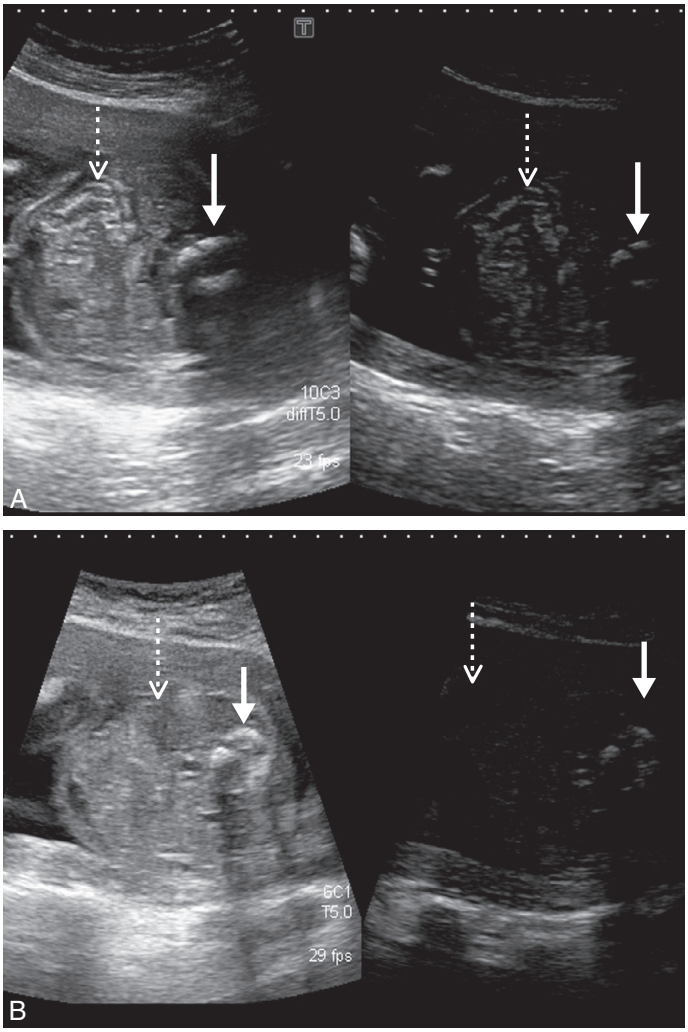

Figure 19.24.
A. Intestin hyperéchogène à 10 MHz. B. Intestin normalement échogène à 5 MHz. Pour limiter les faux positifs, il faut rechercher les intestins hyperéchogènes à 5 MHz. Le gain et la puissance acoustique sont diminués. Si l'os disparaît en même temps que l'intestin, le diagnostic est posé.

Échographiquement, il existe une hyperéchogénicité intestinale avec des **calcifications**, parfois des signes d'atrésie digestive, de l'**ascite** dont l'aspect cloisonné est très évocateur, ou même une anasarque (figures 19.27 et 19.28), (vidéo 19.15).

Elle peut avoir pour étiologie une obstruction par un iléus méconial, une atrésie digestive, ou un volvulus. La perforation peut aussi être primitive ou révéler une mucoviscidose. Les recherches infectieuses doivent être faites : toxoplasmose, CMV.

La prise en charge néonatale comporte un cliché de l'abdomen à H6 pour rechercher un pneumopéritoine qui contre-indique l'allaitement avant une réparation chirurgicale.

Pour aller plus loin

Diagnostic de mucoviscidose

- Soit il existe un cas index documenté sur le plan génétique dans la famille (avec la recherche de mutations chez les deux parents).

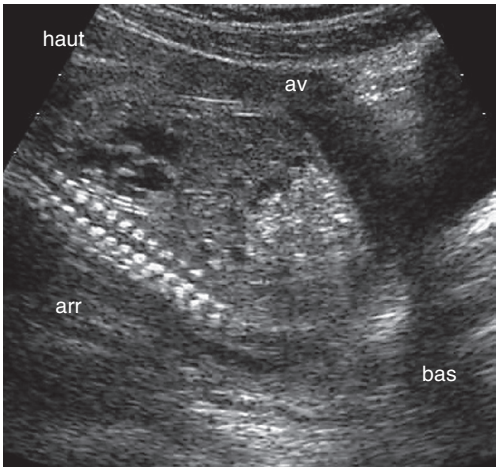

Figure 19.25. Hyperéchogénicité de l'ensemble des anses grêles associée à un RCIU.

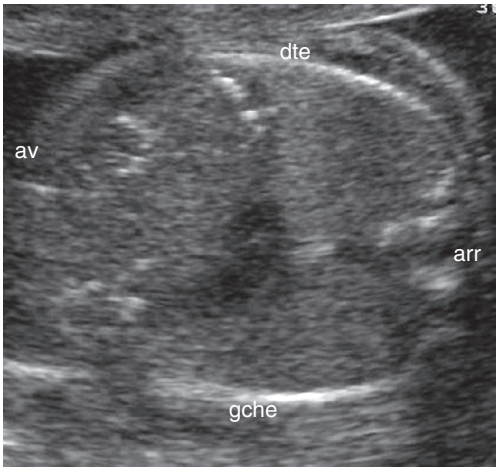

Figure 19.27. Hyperéchogénicité du péritoine après une péritonite méconiale.

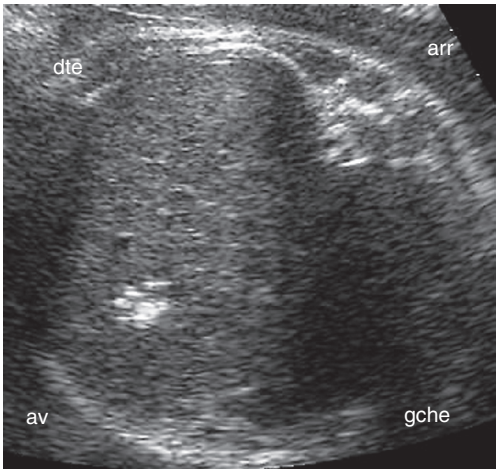

Figure 19.26. Hyperéchogénicité hépatique à 33 SA.

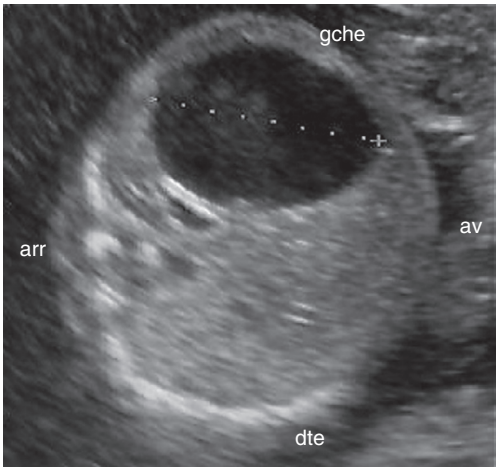

Figure 19.28. Kyste abdominal après une péritonite méconiale.

- Soit il n'existe pas de cas index dans la famille, soit celui-ci n'est pas informatif.

Dans le premier cas, la mucoviscidose peut être diagnostiquée par PCR sur biopsie de trophoblaste. Dans le deuxième cas comprenant les mutations rares, non détectables par PCR, l'association d'une hyperéchogénicite du grêle à une péritonite méconiale est suspecte de mucoviscidose. Il est possible d'effectuer un séquençage du gène chez les deux parents. En cas de mucoviscidose ayant un retentissement digestif, le passage des enzymes ne se fait pas, et leur concentration amniotique est effondrée. L'amniocentèse doit être faite à 17–18 SA.

Pathologies kystiques abdominales

Une image anéchogène ou hypoéchogène d'addition dans l'abdomen doit faire évoquer les diagnostics suivants.

Kyste de l'ovaire chez la fille

Le plus fréquent, volontiers unilatéral, anéchogène et uniloculaire, au contact de la vessie ; il

est lié à une stimulation hormonale d'origine placentaire. Cette image ne présente pas de péristaltisme et l'intégrité de l'appareil urinaire peut être affirmée par ailleurs. Le diagnostic est effectué le plus souvent au 3e trimestre. Son risque est la torsion annexielle ; il devient alors hyperéchogène et hétérogène en raison du saignement intrakystique. Notons ici que tout saignement ne veut pas dire torsion (figures 19.29 à 19.32), (vidéo 19.16).

Pour aller plus loin

Le kyste de l'ovaire peut être ponctionné, bien que cette option soit discutée dans la littérature, s'il est anéchogène et s'il mesure plus de 4 cm, quand les conditions de ponction le permettent. Il n'existe pas de consensus thérapeutique pour la prise en charge postnatale. Les chirurgiens sont partagés entre activisme et expectative. Quand une image kystique persiste dans la période postnatale, il est possible d'effectuer une kystectomie percœlioscopique ou

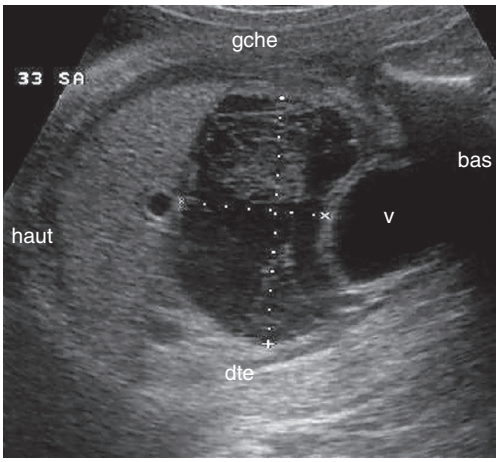

Figure 19.29. Kyste ovarien à 33 SA. Il est hémorragique en raison d'une torsion.
Vessie (V).

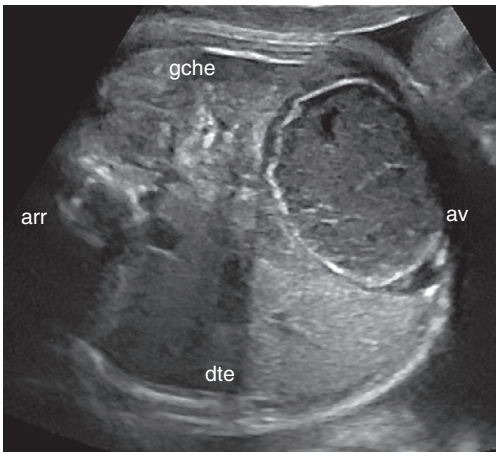

Figure 19.31. Kyste ovarien finement échogène évoquant un dermoïde.

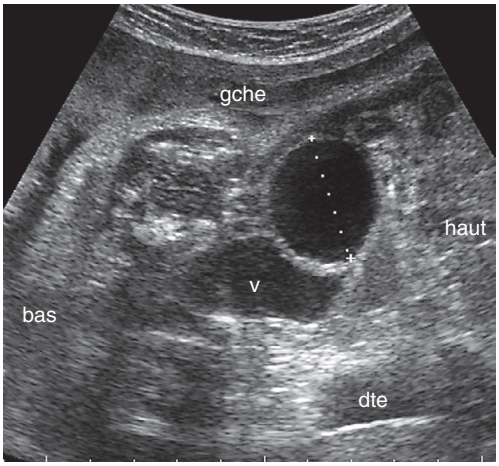

Figure 19.30. Kyste de l'ovaire.
Vessie (V).

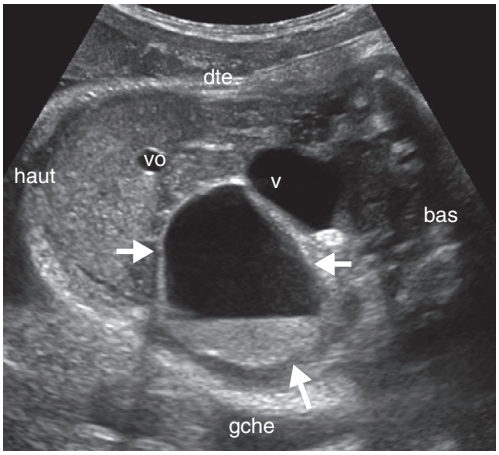

Figure 19.32. Kyste de l'ovaire gauche sur une coupe frontale.
Il existe un sédiment signant la torsion. Vessie (V) ; veine ombilicale (vo).

une ponction-aspiration transcutanée. Cette dernière doit être réservée aux kystes asymptomatiques, uniloculaires à paroi fine. En cas de torsion, l'annexectomie est controversée. La surveillance échographique à long terme est nécessaire pour affirmer l'intégrité du parenchyme ovarien restant.

Kyste des voies biliaires

Les kystes des voies biliaires extrahépatiques, dont le traitement est purement chirurgical, sont de très bonne évolution.

Le kyste du cholédoque est une zone liquidienne kystique dans l'angle entre veine porte et veine ombilicale, il faut essayer de retrouver le départ du canal cystique au sommet de la masse qui permet d'affirmer le diagnostic, mais ceci peut se révéler très difficile (figure 19.33).

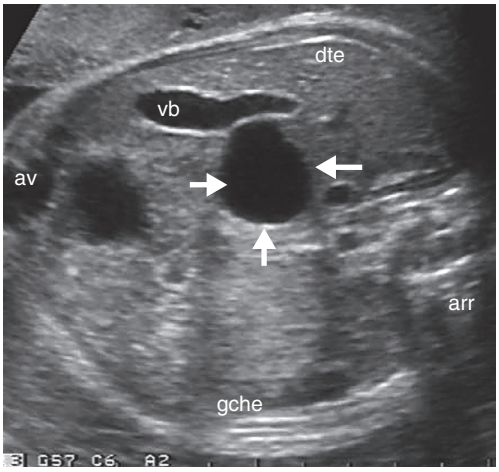

Figure 19.33. Kyste du cholédoque (⟶). Vésicule biliaire (vb).

Pour aller plus loin

La vésicule biliaire (figure 19.34A à C)

La visualisation de la vésicule biliaire ne fait pas partie du compte rendu minimum.

La «lithiase» vésiculaire est rare. Elle est facilement reconnaissable, puisqu'il s'agit d'une image hyperéchogène dans la vésicule. Cette atteinte est bénigne et régresse dans les premiers jours de vie. La vésicule biliaire peut être hyperéchogène (aspect de sludge), voire hétérogène, ce qui n'a pas de conséquence particulière.

L'atrésie des voies biliaires est un diagnostic hautement probabiliste. Il est parfois évoqué quand la vésicule biliaire n'est pas visualisée à plusieurs reprises. Le pronostic néonatal est sombre. Cette malformation est très exceptionnelle alors que l'absence de vésicule biliaire à l'échographie est fréquente entraînant de nombreux faux positifs. Sa présence peut être associée à une atrésie de la voie biliaire principale. Ainsi, utiliser l'absence de visualisation de la vésicule biliaire pour dépister les atrésies des voies biliaires entraînerait beaucoup trop de faux négatifs et faux positifs.

Elle peut également être dupliquée ou cloisonnée, et pourra alors faire surveiller dans l'enfance l'apparition d'une lithiase.

Kyste de l'ouraque

Présent entre la vessie et l'ombilic, il peut former un véritable canal. Il s'agit d'une persistance de la perméabilité du diverticule allantoïdien faisant communiquer celui-ci avec la vessie.

Kyste du mésentère

C'est un diagnostic d'élimination, car le kyste du mésentère est souvent de petite taille, localisé dans les anses digestives. Le diagnostic différentiel est la duplication digestive. L'étude de la paroi permet souvent de les différencier.

Duplication digestive

Elle est souvent finement échogène, associée parfois à des mouvements fins de péristaltisme de la paroi. Elle se situe volontiers dans la fosse iliaque droite. Elles peuvent être multiples, communicantes ou non, et leur volume peut devenir important (figure 19.35).

Dilatation de la veine ombilicale

Elle se fait volontiers juste en arrière de l'ombilic mais n'a pas de caractère inquiétant tant qu'elle n'est pas extra-abdominale. De découverte tardive, elle est plutôt d'excellent pronostic. De découverte précoce, elle est de pronostic bien plus incertain car elle peut s'associer à des anomalies de la vascularisation ombilico-portale (figure 19.36).

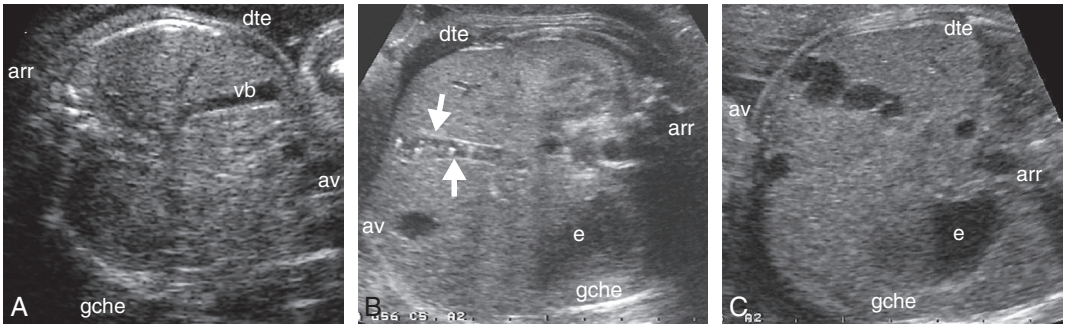

Figure 19.34.
A. Vésicule biliaire (vb). B. Vésicule biliaire hyperéchogène (⟶). Estomac (e). C. Vésicule biliaire plicature. Estomac (e).

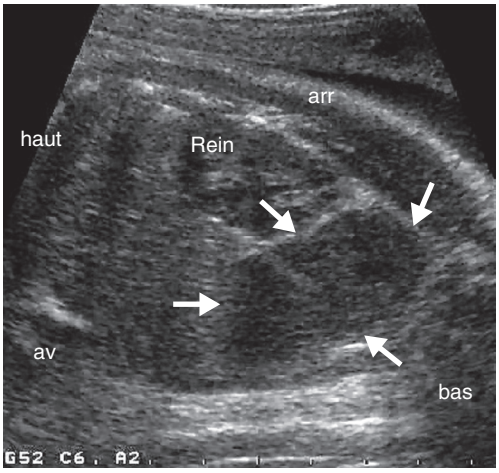

Figure 19.35. Duplication digestive (cæcum ⟶).

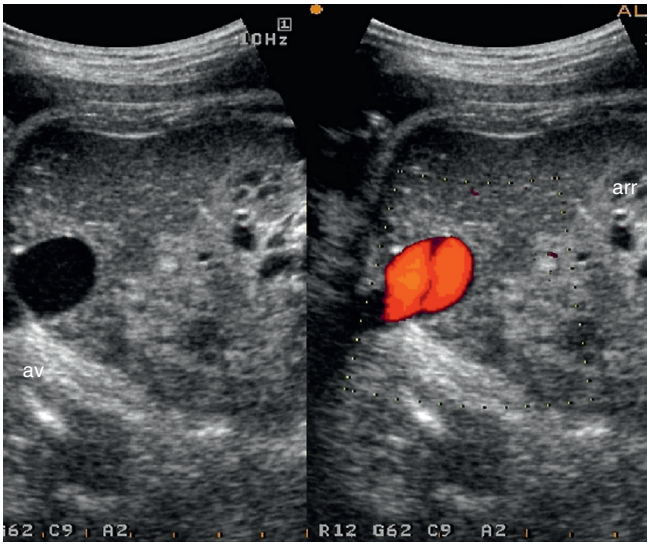

Figure 19.36. Ectasie banale intra-abdominale de la veine ombilicale sur une coupe axiale.

Veine ombilicale droite

Il s'agit d'une malformation vasculaire entraînant la présence de la veine ombilicale à droite de la vésicule biliaire. Le flux de la veine porte au Doppler couleur se dirige alors de droite à gauche. Il s'agit d'une variante de la normale. Cependant, il faut être attentif à de possibles anomalies cardiaques ou du retour veineux associées. Cette persistance de la veine ombilicale droite peut entrer dans le cadre des isomérismes qui sont alors la clé du pronostic (figure 19.37), (vidéo 19.17).

Conclusion

La prise en charge des pathologies digestive a été profondément modifiée par l'échographie anténatale qui permet d'adapter l'accueil du nouveau-né. L'analyse de l'évolution des images est parfois indispensable au diagnostic le plus probable. L'IRM est de plus en plus présente pour compléter le bilan. Retenons aussi que ces pathologies vont souvent imposer des gestes invasifs.

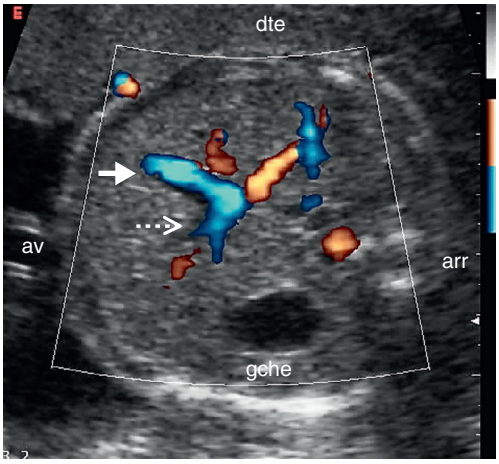

Figure 19.37. Veine ombilicale droite (→). Veine porte vers la gauche (⇢).

Compléments en ligne

Des compléments numériques sont associés à ce chapitre (vidéos, QCM interactifs). Ils sont signalés dans le texte par un picto .

Pour voir ces compléments, connectez-vous sur http://www.em-consulte/e-complement/474891 et suivez les instructions.

Vidéo 19.1. Volvulus intestinal, diagnostiqué après diminution des mouvements actifs.
La césarienne en urgence a permis la cure chirurgicale du nouveau-né avec résection très limitée du grêle.

Vidéo 19.2. Œsophage : en arrière de la trachée.

Vidéo 19.3. Œsophage contenant du liquide amniotique.

Vidéo 19.4. Atrésie de l'œsophage, cul-de-sac dilaté.

Vidéo 19.5. Œsophage contenant du liquide entre l'aorte et l'auricule gauche à 27 SA.

Vidéo 19.6. Œsophage et diaphragme à 21 SA.

Vidéo 19.7. Atrésie duodénale : image en double bulle.

Vidéo 19.8. Atrésie du grêle.

Vidéo 19.9. Atrésie du grêle.

Vidéo 19.10. Laparoschisis.

Vidéo 19.11. Laparoschisis.

Vidéo 19.12. Laparoschisis.

Vidéo 19.13. Cordon court (*limb body wall complex*), une partie des viscères est située dans le cœlome externe.

Vidéo 19.14. Cordon court (*limb body wall complex*), une partie des viscères est située dans le cœlome externe.

Vidéo 19.15. Kystes péritonéaux suite à une péritonite méconiale, évolution favorable.

Vidéo 19.16. Kyste de l'ovaire avec un contenu hémorragique sédimenté.

Vidéo 19.17. Persistance de la veine ombilicale droite.
La veine porte semble se diriger vers l'estomac.

QCM 4.

QCM 8.

QCM 24.

QCM 25.

QCM 38.

QCM 50.

QCM 51.

QCM 54.

QCM 57.

QCM 60.

Références

Bach-Ségura P, Droullé P. Imagerie du tube digestif fœtal. Gynecol Obstet Fertil 2008 ; 36 : 950–68.

Bargy F, Beaudoin S. Comprehensive developmental mechanisms in gastroschisis. Fetal Diagn Ther 2014 ; 36(3) : 223–30.

Bleu G, Coulon C, Vaast P, et al. Hyperéchogénicité intestinale fœtale : quel bilan proposer et quel pronostic ? À propos d'une série continue de 149 patientes. J Gynecol Obstet Biol Reprod (Paris) 2015 ; 44(6) : 558–64.

Dreux S, Salomon LJ, Rosenblatt J, et al. Biochemical analysis of ascites fluid as an aid to etiological diagnosis : a series of 100 cases of nonimmune fetal ascites. Prenat Diagn 2015 ; 35(3) : 214–20.

Favre R, Dreux S, Dommergues M, et al. Nonimmune fetal ascites : a series of 79 cases. Am J Obstet Gynecol 2004 ; 190 : 407–12.

Garabedian C, Verpillat P, Czerkiewicz I, et al. Does a combination of ultrasound, MRI, and biochemical amniotic fluid analysis improve prenatal diagnosis of esophageal atresia? Prenat Diagn 2014a ; 34(9) : 839–42.

Garabedian C, Vaast P, Bigot J, et al. Atrésie de l'œsophage : prévalence, diagnostic anténatal et pronostic. J Gynecol Obstet Biol Reprod (Paris) 2014b ; 43(6) : 424–30.

Houfflin-Debarge V, Bigot J. Ultrasound and MRI prenatal diagnosis of esophageal atresia : effect on management. J Pediatr Gastroenterol Nutr 2011 ; 52(Suppl. 1) : S9–11.

Matar M, Ayoubi JM, Picone O. Mise au point : pathologies de la vésicule et des voies biliaires fœtales. J Gynecol Obstet Biol Reprod (Paris) 2014 ; 43(8) : 581–6.

Saada J, Oury JF, Vuillard E, et al. Gastroschisis. Clin Obstet Gynecol 2005 ; 48 : 964–72.

Sapin E, Bargy F, Lewin F, et al. Management of ovarian cyst detected by prenatal ultrasounds. Eur J Pediatr Surg 1994 ; 4 : 137–40.

Tassin M, Benachi A. Diagnosis of abdominal wall defects in the first trimester. Curr Opin Obstet Gynecol 2014 ; 26(2) : 104–9.

Tassin M, Descriaud C, Elie C, et al. Omphalocele in the first trimester : prediction of perinatal outcome. Prenat Diagn 2013 ; 33(5) : 497–501.

Chapitre 20

Néphropathie et uropathie

Vidéo introductive

Aspect normal des reins et de la vessie

Les **reins** sont présents verticalement dans les fosses lombaires de part et d'autre du rachis. Sur une coupe axiale, le bassinet est orienté en avant et en dedans. Le parenchyme rénal apparaît hétérogène avec les pyramides de Malpighi, qui paraissent légèrement hypoéchogènes par rapport à la corticale. La croissance du rein se fait à partir du blastème métanéphrogène, situé au niveau cortical : la surface rénale est ainsi légèrement bosselée (figures 20.1 et 20.2). La **hauteur du rein** représente quatre vertèbres sur une coupe parasagittale.

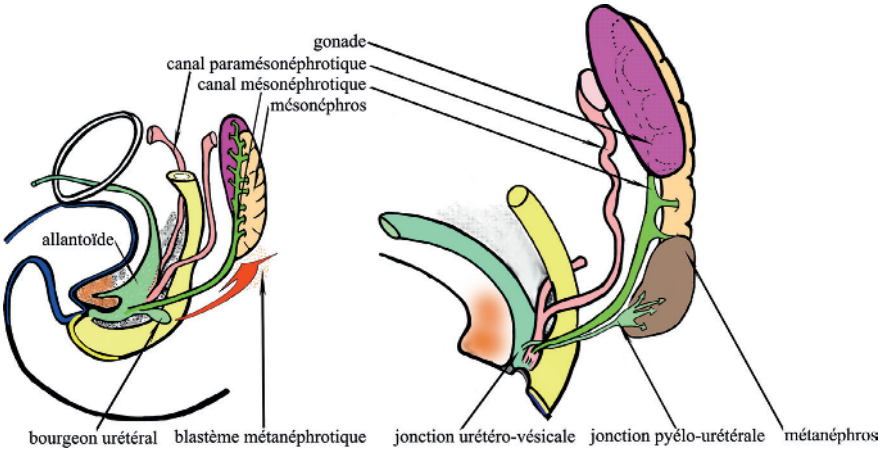

Figure 20.1. Formation embryologique du rein et de l'appareil urinaire.
Le métanéphros migre vers la fosse lombaire. Il est colonisé par le bourgeon urétéral.



Figure 20.2. Rein gauche à 22 SA.

Guide pratique de l'échographie obstétricale et gynécologique
© 2016, Elsevier Masson SAS. Tous droits réservés

L'**uretère**, entre le rein et la vessie, n'est pas visible de façon habituelle (figure 20.3). C'est pourquoi une image anéchogène, entre la vessie et le rectum, doit faire évoquer un méga-uretère (*cf. infra*).

La **vessie** est médiane dans le petit bassin.

- Chez le garçon, elle est séparée du périnée par le rectum en arrière et, en avant, par le col vésical, la prostate et les organes génitaux.
- Chez la fille, la vessie est séparée du périnée par la cavité vaginale avec ses parois épaisses, la cavité utérine et le rectum. Le col vésical est en avant.

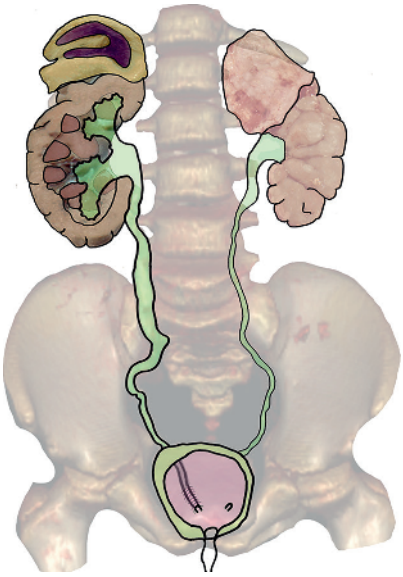

Figure 20.3. Arbre urinaire fœtal.
Le rein a un contour bosselé, il est surmonté de la surrénale. L'uretère n'est normalement pas visible en échographie.

Pathologies des reins et de la vessie

Quelques définitions

- **Pyélectasie** : dilatation du bassinet, elle se mesure sur une coupe axiale de façon antéro-postérieure.
- **Urinome** : collection d'urine encapsulée intra- ou périrénale, dont l'origine est toujours liée à un facteur obstructif.
- **Méga-uretère** : dilatation congénitale de l'uretère.
- **Mégavessie** : dilatation de la vessie de plus de 7 mm au 1er trimestre, 50 mm au 2e. Les formes isolées, régressives ou variables sont de pronostic plus favorable.
- **Urétérocèle** : dilatation kystique intravésicale de l'extrémité inférieure de l'uretère, due à un rétrécissement du méat urétéral (*cf.* tableaux 20.1 et chapitre 37).

Néphropathies

Ce sont les pathologies du parenchyme rénal. La classification proposée dans un premier temps est volontairement imparfaite pour faciliter sa mémorisation (encadré 20.1 et figure 20.4).

Dysplasies ou multikystoses rénales (MKR)

Celles-ci sont dites primitives lorsqu'il n'y a pas de pathologie urinaire sous-jacente visible ou obstructive

Encadré 20.1

Classification des néphropathies et des uropathies

Les pathologies du parenchyme rénal

- 1/ Les dysplasies ou multikystoses rénales (MKR) : elles sont dites obstructives quand un obstacle ou un reflux sur l'arbre urinaire est mis en évidence ou primitives quand il n'y a pas de pathologie urinaire sous-jacente visible.
- 2/ Les polykystoses rénales (PKR) : elles sont autosomiques récessives ou autosomiques dominantes.
- 3/ Enfin, il existe d'autres néphropathies dont le diagnostic anténatal est parfois possible. Elles sont bilatérales et concernent l'ensemble du parenchyme rénal. Certaines portent le nom inopportun de dysplasies kystiques, d'autres de reins glomérulokystiques.

Les uropathies (*cf.* figure 20.10)

Les pathologies de l'arbre urinaire :

- 1/ jonction haute ou pyélo-uétérale ;
- 2/ jonction basse ou urétéro-vésicale ;
- 3/ valve de l'urètre postérieur.
- 4/ reflux vésico-urétéral ;

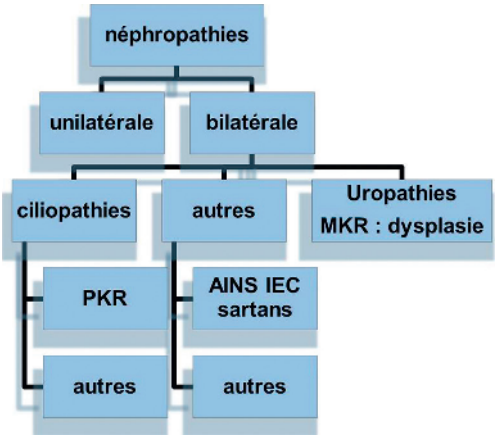

Figure 20.4. Néphropathies fœtales : classification simplifiée.
AINS : anti-inflammatoires non stéroïdiens ; IEC : inhibiteurs de l'enzyme de conversion ; MKR : multikystose rénale ; PKR : polykystose rénale.

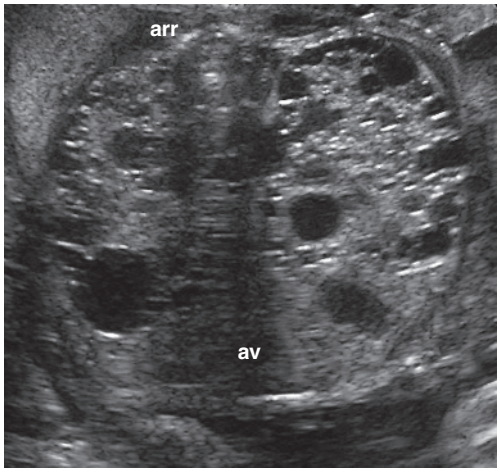

Figure 20.5. Dysplasie rénale bilatérale avec anamnios.
Les reins sont multikystiques et hyperéchogènes.

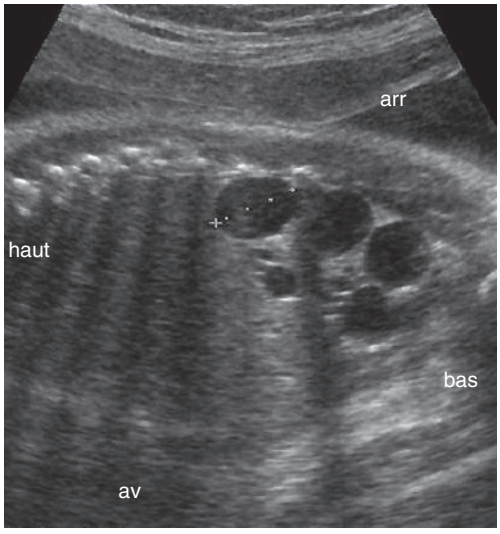

Figure 20.6. Dysplasie multikystique rénale unilatérale.

quand un obstacle ou un reflux sur l'arbre urinaire est mis en évidence.

Échographiquement, il s'agit d'une hyperéchogénicité avec perte de la différenciation cortico- médullaire ; s'y associent fréquemment des **kystes volumineux, anéchogènes, de taille variable, souvent multiples, localisés ou diffus**, le plus souvent en périphérie, ne communiquant pas entre eux. Si un des deux reins est touché dans sa totalité, il existe une compensation controlatérale avec une augmentation du volume rénal (figures 20.5 et 20.6), (vidéos 20.1 à 20.3).

Il convient de rechercher une uropathie associée, notamment un méga-uretère. Idéalement, celui-ci se recherche en coupe frontale dans sa position paravertébrale. Une image tubulaire anéchogène doit attirer l'attention. Il faut savoir être patient pour rechercher le péristaltisme et se servir si nécessaire du Doppler couleur afin de ne pas confondre cette image avec un vaisseau. Dans le petit bassin, où les coupes frontales ne sont pas possibles, il faut savoir utiliser, en fonction des circonstances, des coupes axiales sus-pubiennes ou des coupes sagittales transpérinéales.

Polykystoses

Les polykystoses rénales (PKR) sont autosomiques récessives ou autosomiques dominantes.

Polykystoses autosomiques récessives

L'échographie montre **deux volumineux reins hyperéchogènes** avec perte de différenciation

cortico-médullaire, symétriques avec un oligoamnios sévère ou un anamnios dès 18 semaines d'aménorrhée (SA). Le diagnostic est difficile échographiquement avant 16 SA même en cas d'antécédents familiaux. Dans ce cas, une étude génétique chez le fœtus par biopsie de trophoblaste peut être proposée (figures 20.7 à 20.9), (vidéo 20.4).

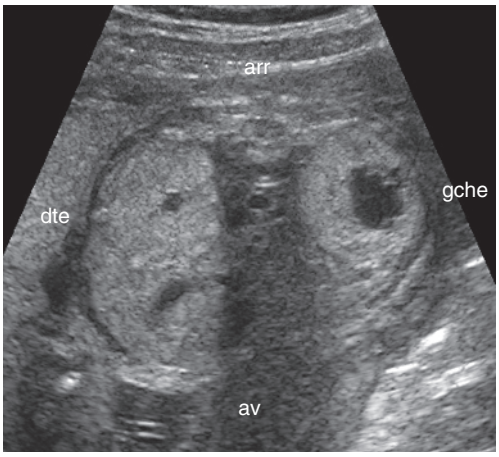

Figure 20.7. Deux gros reins hyperéchogènes. Polykystose autosomique récessive.

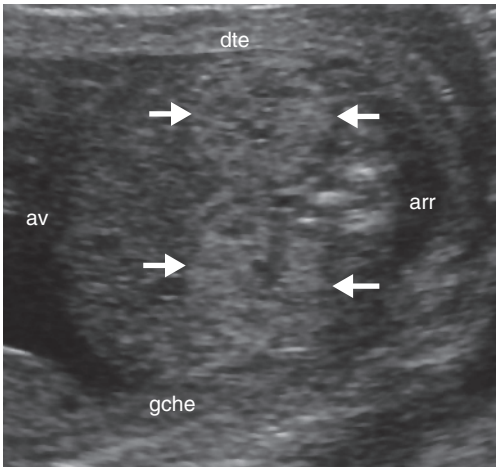

Figure 20.8. Polykystose rénale autosomique récessive à 18 SA.
Les reins sont volumineux et hyperéchogènes.

Polykystoses autosomiques dominantes

Les reins ont un aspect le plus souvent normal, parfois quelques kystes sont visibles, parfois une augmentation de la différenciation cortico-médullaire est notée. La quantité de LA est généralement normale. C'est l'histoire familiale qui guide le diagnostic.

Autres néphropathies

Il existe d'autres néphropathies dont le diagnostic anténatal est parfois possible.

Une néphromégalie (volumineux reins hyperéchogènes) peut être signe de dysplasie rénale chromosomique ou syndromique. S'il s'y associe une microcéphalie avec anomalie de la face et holoprosencéphalie, une **trisomie 13** doit être évoquée.

L'aspect des reins dans le **syndrome de Meckel** est à rapprocher des polykystoses rénales autosomiques récessives (même si on parle de dysplasie). Il associe une encéphalocèle et une hexadactylie, parfois une fente labio-palatine. Le syndrome de Meckel est un syndrome autosomique récessif.

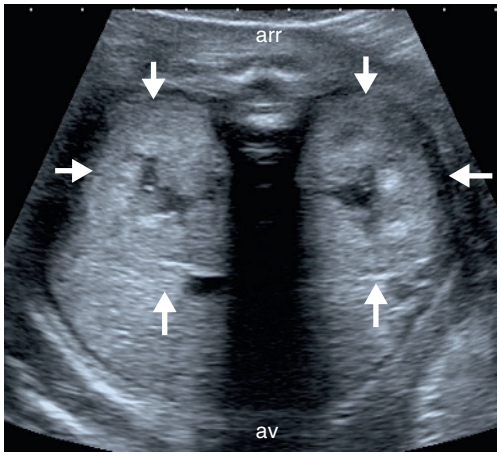

Figure 20.9. Polykystose rénale autosomique récessive.
Les reins sont volumineux et hyperéchogènes en raison des microkystes. Coupe axiale, anamnios.

Le **syndrome de Wiedemann-Beckwith** peut comporter des gros reins parfois hyperéchogènes, une macrosomie fœtale, une macrosplanchnie avec une macroglossie, parfois une omphalocèle associée. Il existe des risques d'hypoglycémie sévère à la naissance.

Bien d'autres syndromes génétiques s'associent à des gros reins hyperéchogènes.

Enfin, les néphropathies exogènes liées à des traitements maternels sont de plus en plus fréquentes. Ce ne sont pas les anti-inflammatoires non stéroïdiens (AINS) en cause, car le message est passé quant à leur tératogénicité, mais ce sont les IEC (inhibiteurs de l'enzyme de conversion) et les sartans prescrits pour hypertension artérielle qui sont impliqués. S'ils sont arrêtés au premier trimestre, l'échographie sera rassurante par la suite. S'ils sont arrêtés au deuxième ou au troisième trimestre les effets sont variables, avec, à l'échographie, un anamnios accompagné de reins hyperéchogènes et perte de la différenciation cortico-médullaire. Deux semaines après l'arrêt, la quantité de liquide peut évoluer vers la normale. Le pronostic à long terme dépend de la durée de prise. Il est meilleur pour les IEC que pour les sartans.

Uropathies

Sont ainsi désignées les pathologies de l'arbre urinaire (figure 20.10) :

- jonction haute (1) ou pyélo-urétérale ;
- jonction basse (2) ou urétéro-vésicale ;
- reflux vésico-urétéral (4) ;
- valve de l'urètre postérieur (3).

Syndrome de jonction haute ou pyélo-urétérale (JPU)

La zone entre le bassinet et l'uretère est **sténosée**. La dilatation est dite extrasinusale car le bassinet se développe essentiellement en dehors de la zone parenchymateuse. Le plus souvent, les calices ont un aspect ballonné (joufflu). Cette atteinte peut être bilatérale (figure 20.11), (vidéo 20.5).

Syndrome de jonction basse ou urétéro-vésicale (JUV)

Échographiquement, il existe un **méga-uretère** obstructif bien visible entre le rein et la vessie,

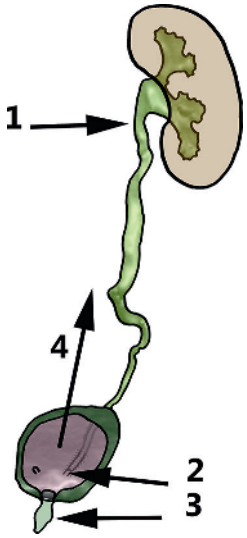

Figure 20.10. Arbre urinaire.

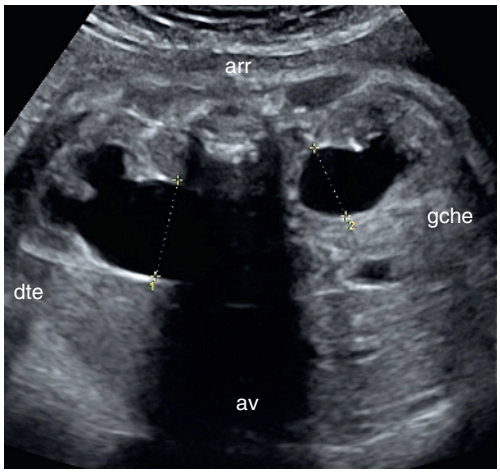

Figure 20.11. Dilatation pyélocalicielle bilatérale extrasinusale sur une coupe axiale.

dilaté, tubulé et qui présente des mouvements péristaltiques importants. Il peut être bilatéral ; il peut également se compliquer d'une urétérocèle, c'est-à-dire d'une invagination kystique dans la vessie. Les calices sont plus ou moins dilatés ; la **dilatation du bassinet** n'a, elle, pas de caractéristique particulière (figures 20.12 à 20.14), (vidéos 20.6 à 20.11).

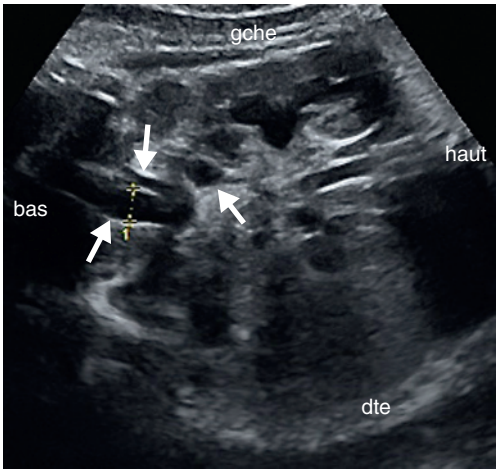

Figure 20.12. Méga-uretère sinueux (⟶).



Figure 20.13. Mégavessie avec urétérocèle.

Reflux vésico-urétéral

Pyélectasie (*cf. infra*) et méga-uretère sont de volume variable. Il est utile d'attendre une miction pour observer les variations de calibre.

Valves de l'urètre postérieur (VUP)

Ces valves se voient chez les garçons : il existe une vessie de lutte avec une paroi épaisse, crénelée. À la partie basse de la vessie, un récessus correspond à la partie haute de l'urètre, dilaté, fermé par la valve (vidéos 20.12 à 20.14).

S'y associe de façon variable un reflux unilatéral ou bilatéral avec méga-uretère. C'est la pathologie la plus spectaculaire car elle entraîne parfois des **urinomes** ou de l'**ascite fœtale** (figures 20.15 à 20.21).

Syndrome de Prune Belly

Il s'agit d'une pathologie rare caractérisée par une hypoplasie de la musculature abdominale et vésicale. Il s'agit d'une mégavessie non obstructive (vidéo 20.15).

Sténose urétrale

Il existe une incapacité à la vidange vésicale. Une mégavessie est visible dès 11 SA, et doit être confirmée quelques jours après. La séquence associe un anamnios dès 18–20 SA, une distension abdominale avec une très volumineuse vessie remontant jusqu'au diaphragme. La malposition des pieds est liée à l'oligoamnios. Les autres éléments du syndrome ne sont guère appréciables en échographie (figure 20.22).

Anomalies anatomiques rénales

Ces anomalies, anatomiques, peuvent être diagnostiquées en période anténatale. Ainsi :

- l'agénésie rénale ;
- le rein pelvien ;
- la duplication rénale avec duplication urétérale ;
- le rein en fer à cheval.

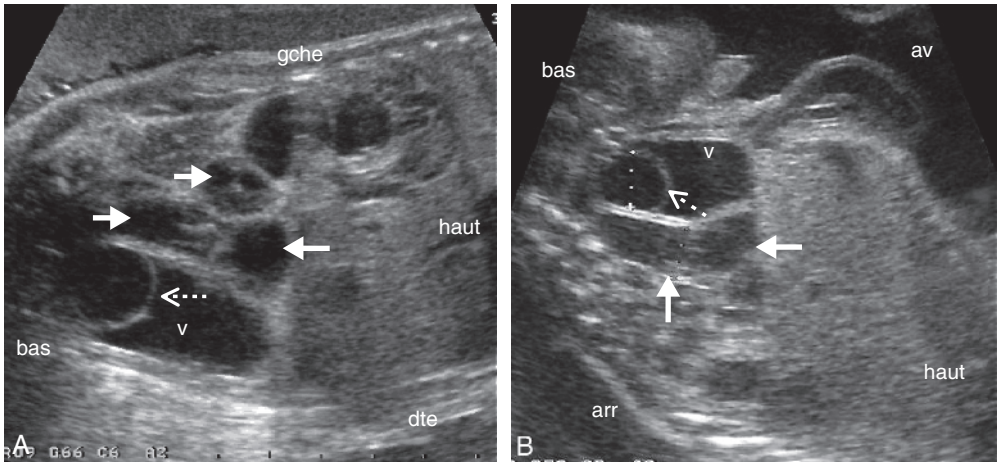

Figure 20.14. A, B. Méga-uretère (⟶) et urétérocèle (⇢). Vessie (v).

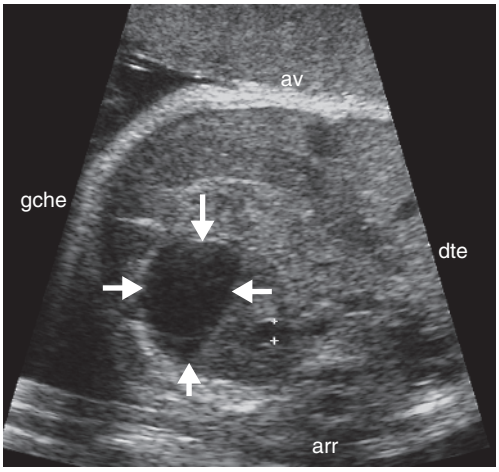

Figure 20.15. Urinome à 33 SA dans la loge rénale sur des VUP.

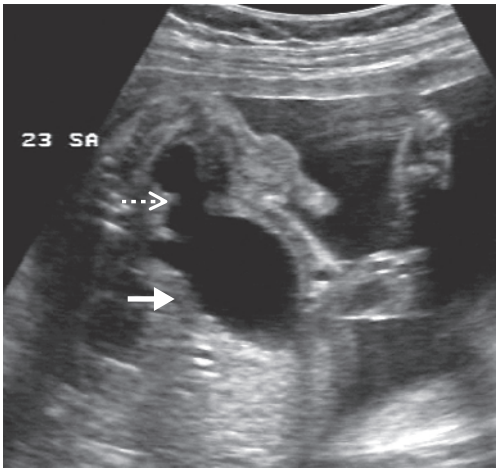

Figure 20.16. Valves de l'urètre postérieur (VUP) (⇢). Vessie de lutte, crénelée (⟶).

Encadré 20.2

Pronostic des uropathies

Toutes les uropathies peuvent donner des dysplasies multikystiques rénales sus-jacentes. Parfois, les calices sont suffisamment dilatés pour que le parenchyme rénal ne présente plus de différenciation cortico-médullaire. Quand il apparaît hyperéchogène avec une épaisseur de moins de 4 mm, le pronostic est incertain.

• **Urinome** : la pression due à l'obstruction peut entraîner, dans un calice, une rupture du parenchyme rénal avec la formation d'une collection urinaire encapsulée. Son volume est le plus souvent régressif au cours de la grossesse.

• **Ascite** : il s'agit également d'une complication de la surpression dans l'arbre urinaire.

L'urinome et l'ascite ne sont pas des éléments pronostiques majeurs car la rupture de l'arbre urinaire sous forme d'ascite ou d'urinome protège le parenchyme rénal sus-jacent en diminuant la pression sur les unités fonctionnelles en formation.

• L'**anamnios associé** est toujours de mauvais pronostic alors qu'une quantité de liquide conservée ne signifie pas que la fonction rénale soit normale.

Le dosage de la β_2-microglobuline dans le sang fœtal n'est plus guère utilisé, car il existe de nombreux faux positifs.

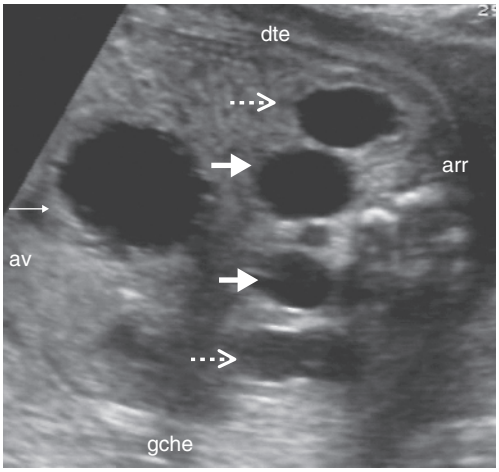

Figure 20.17. Méga-uretère (⟶); dilatation pyélique (⇢); vessie de lutte (⟶) associée à des VUP.

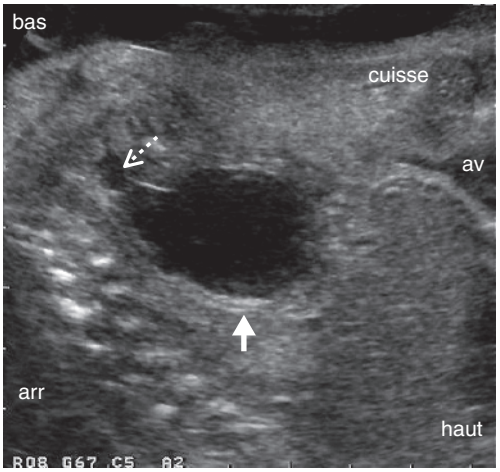

Figure 20.19. Valves de l'urètre postérieur (⇢). Vessie de lutte, crénelée (⟶).

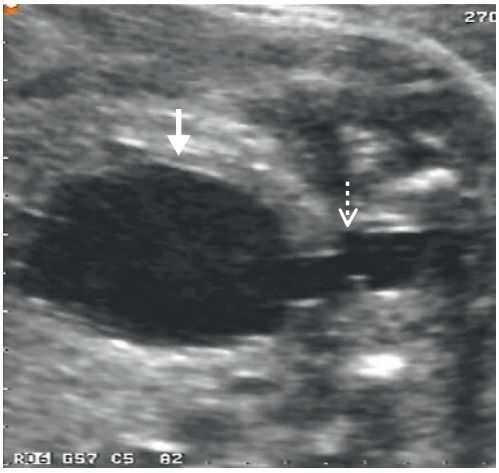

Figure 20.18. Valves de l'urètre postérieur (⇢). Vessie de lutte, paroi épaisse (⟶).

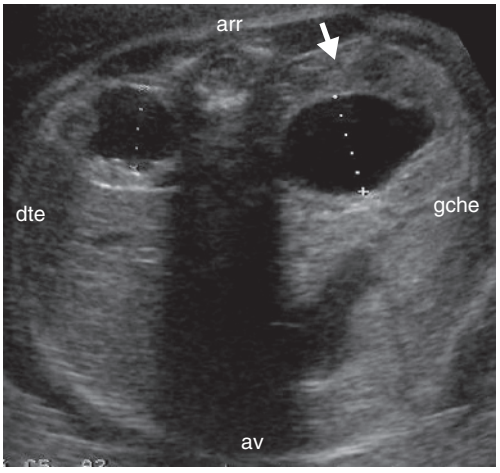

Figure 20.20. Dilatation pyélocalicielle bilatérale de 10 à 13 mm au 2e trimestre associée à des valves de l'urètre postérieur.
Le parenchyme rénal garde sa différenciation cortico-médullaire (⟶).

Agénésie rénale

Elle n'est viable que si elle est unilatérale. L'agénésie rénale unilatérale est un diagnostic du 3e trimestre, dans la mesure où le diagnostic différentiel de certains reins pelviens n'est parfois possible qu'à partir de ce terme. Il existe une hypertrophie rénale controlatérale compensatrice. Parfois, la fosse lombaire vide est occupée par une image de grosse surrénale, sans la différenciation cortico-médullaire rénale habituelle. Un seul pédicule vasculaire est visible en Doppler couleur (figure 20.23), (vidéo 20.16).

Si l'agénésie rénale est bilatérale, il n'y a aucune structure rénale visible dans les fosses

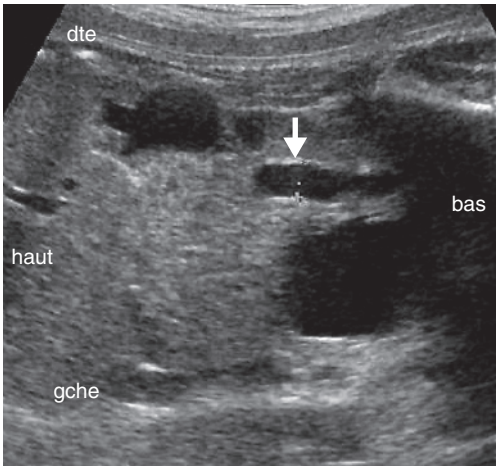

Figure 20.21. Méga-uretère de 9 mm de diamètre (→) associé à des VUP.

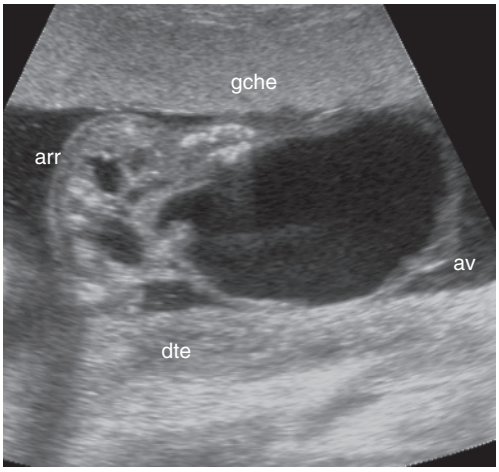

Figure 20.22. Mégavessie à 18 SA avec dilatation pyélocalicielle bilatérale. Syndrome Prune Belly like sur une atrésie de l'urètre.

lombaires, la vessie reste toujours vide et sa position anatomique est retrouvée par le Doppler couleur des deux artères ombilicales paravésicales. Il y a une absence de visualisation des pédicules vasculaires rénaux au Doppler couleur. Une agénésie bilatérale s'associe à un anamnios à partir de 18 SA rendant l'étude morphologique difficile. L'anamnios est responsable de la dysmorphie faciale, des malpositions de membres et de l'hypoplasie pulmonaire (séquence de Potter).

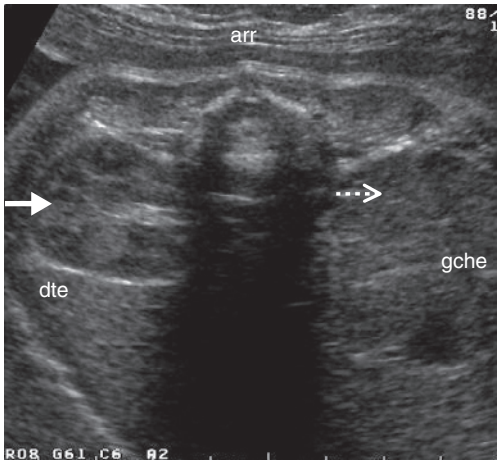

Figure 20.23. Agénésie rénale unilatérale gauche. Rein (→). Loge rénale vide, foie (⇢).

Rein pelvien (ectopie rénale)

L'échographie montre une loge rénale vide d'un côté avec visualisation du rein ectopique le plus souvent au niveau pelvien. Le rein ectopique est volontiers médian, son échogénicité le confond avec l'intestin, notamment parce qu'il est de volume plus petit que le rein controlatéral, pouvant apparaître derrière la vessie. Son diagnostic est parfois tardif (figure 20.24).

Duplication rénale

Il s'agit en fait d'un seul rein formé de deux parties appelées rénicules. Son origine est une duplication de l'uretère. L'uretère qui s'abouche au rénicule supérieur a souvent une insertion vésicale pathologique responsable d'un méga-uretère et d'une destruction de ce pôle supérieur. Cet obstacle évolue habituellement jusqu'à l'urétérocèle, tandis que le rénicule inférieur peut être le siège d'un reflux associé. La pathologie controlatérale n'est pas exceptionnelle (figure 20.25), (vidéo 20.17).

Rein en fer à cheval

Il s'agit de la fusion des deux reins sur la ligne médiane par leur pôle inférieur. La localisation de

ce rein est volontiers située un peu plus bas. Il doit faire rechercher une pathologie urologique associée (figure 20.26), (vidéo 20.18).

Hypoplasies rénales uni- ou bilatérales

Anomalie de taille des reins, uni- ou bilatérale (*cf.* chapitre 37). Quand elle est unilatérale, le rein controlatéral comporte souvent une hypertrophie compensatrice.

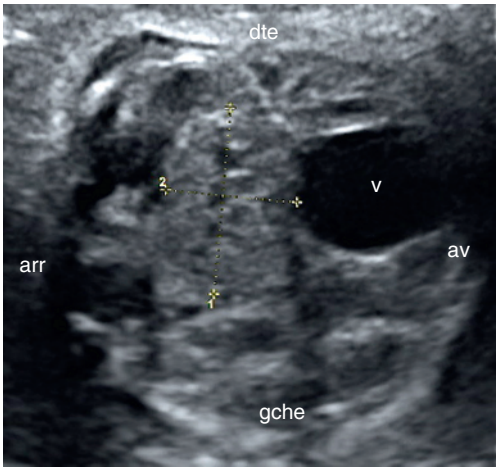

Figure 20.24. Rein pelvien en arrière de la vessie (v).

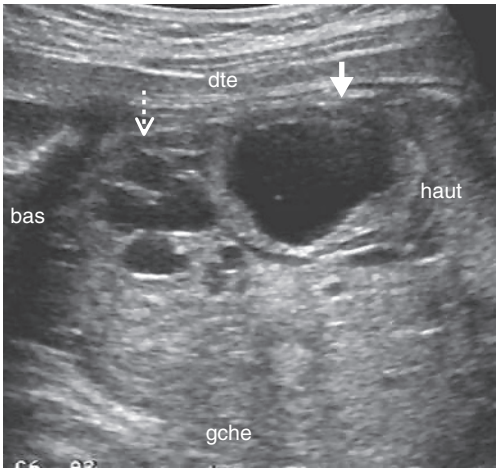

Figure 20.25. Duplication rénale.
Dilatation pyélique et dysplasie du pôle supérieur (⟶).
Dilatation pyélocalicielle du pôle inférieur (⇢).

Conduite à tenir devant une pyélectasie

Définition

La pyélectasie est une dilatation du bassinet. Elle se mesure de façon antéro-postérieure sur une coupe axiale, les autres dimensions étant habituellement inutiles (figures 20.20, 20.27 et 20.28).

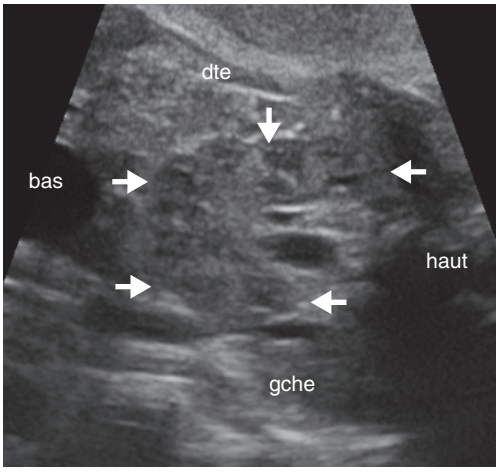

Figure 20.26. Rein en fer à cheval à 35 SA.

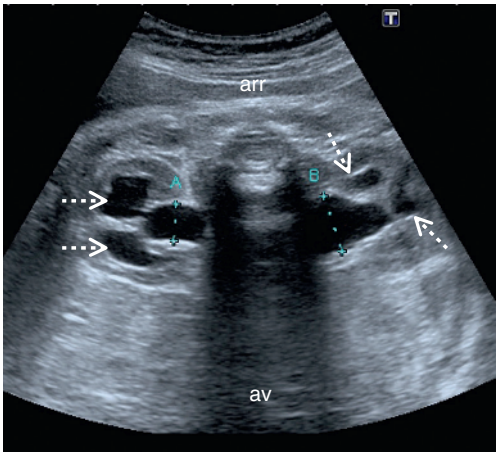

Figure 20.27. Dilatation pyélocalicielle.
La mesure des pyélons se fait sur une coupe axiale d'avant en arrière. Calices (⇢).

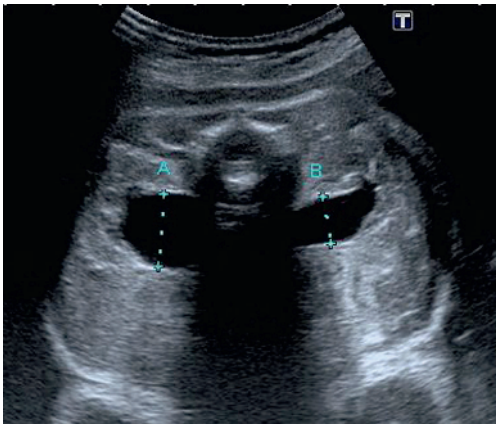

Figure 20.28. Dilatation pyélique essentiellement extrasinusale.
La mesure se fait dans l'axe antéro-postérieur ; sur une coupe axiale : jonction haute bilatérale et corps vertébral (cv).

Pyélectasie et dépistage de la trisomie 21

Il est classique de considérer le seuil de 4 ou 5 mm dès 16 SA. Ce signe n'a aucune valeur pour les patientes ayant eu un dépistage complet au 1er trimestre de la grossesse. Pour les patientes à risque, l'absence de pyélectasie permet de diminuer légèrement le risque. Mais sa présence isolée, en dehors de tout autre signe de trisomie 21, ne doit pas pour autant conduire à une amniocentèse.

Pyélectasies et dépistage des pathologies urinaires postnatales

Il existe un lien direct entre le seuil choisi pour le dépistage et la sensibilité du test. En dessous de 7 mm, aucun suivi n'est nécessaire. Entre 7 et 10 mm, une simple échographie postnatale à distance de l'accouchement doit être effectuée afin de rechercher la persistance de ce signe. Au-delà de 10 mm, il est habituel d'envisager avec la famille la prise en charge postnatale avec un chirurgien pédiatre.

Tableau 20.1. Variabilité des signes courants des uropathies en anténatal.

	JPU	JUV	Reflux/VUP
Variabilité des signes	(–)	(–)	++
Dilatation pyélique extrasinusale	++	±	(–)
Dilatation des calices	+ Joufflus	±	+ Avec anatomie normale
Méga-uretère	(–)	+ Péristaltisme important	+
Vessie de lutte	(–)	(–)	(–)/+
Urétérocèle	(–)	±	(–)
Urinome	+	(–)	(–)/+
Ascite	(–)	(–)	(–)/+

(–) : signe le plus souvent absent ; + : signe le plus souvent présent ou possible. JPU : syndrome jonction pyélo-urétérale. JUV : syndrome jonction urétéro-vésicale.

Compléments en ligne

Des compléments numériques sont associés à ce chapitre (vidéos, QCM interactifs). Ils sont signalés dans le texte par un picto .

Pour voir ces compléments, connectez-vous sur http://www.em-consulte/e-complement/474891 et suivez les instructions.

Vidéo 20.1. Multikystose rénale.

Vidéo 20.2. Multikystose rénale bilatérale obstructive.

Vidéo 20.3. Urétérocèle : image kystique intravésicale.

Vidéo 20.4. Polykystose rénale bilatérale.

Vidéo 20.5. Dilatation pyélocalicielle extrasinusale.

Vidéo 20.6. Méga-uretère.

Vidéo 20.7. Méga-uretère bilatéral en arrière de la vessie sur une coupe axiale.

Vidéo 20.8. Péristaltisme du méga-uretère.

Vidéo 20.9. Urétérocèle : image kystique intravésicale.

Vidéo 20.10. Dilatation pyélique et péristaltisme du méga-uretère.

Vidéo 20.11. Méga-uretère abouché sur le trigone avec miction chez une fille à 26 SA.

Vidéo 20.12. Méga-uretère bilatéral en arrière de la vessie sur des coupes axiales.

Vidéo 20.13. Méga-uretère tortueux.

Vidéo 20.14. Récessus sous-vésical : valves de l'urètre postérieur.

Vidéo 20.15. Atrésie de l'urètre à 21 SA.

Vidéo 20.16. Agénésie rénale unilatérale.

Vidéo 20.17. Duplication rénale.

Vidéo 20.18. Rein en fer à cheval en avant de l'aorte sur une coupe axiale.

QCM 6.

QCM 19.

QCM 25.

QCM 44.

QCM 46.

QCM 47.

Références

Avni FE, Lahoche A, Langlois C, et al. Renal involvement in children with HNF1β mutation : early sonographic appearances and long-term follow-up. Eur Radiol 2015 ; 25(5) : 1479–86.

Avni FE, Garel L, Cassart M, et al. Perinatal assessment of hereditary cystic renal diseases : the contribution of sonography. Pediatr Radiol 2006 ; 36 : 405–14.

Avni FE, Hall M. Néphropathies fœtales. Arch Pediatr 2006 ; 13 : 721–3.

Bornes M, Spaggiari E, Schmitz T, et al. Outcome and etiologies of fetal megacystis according to the gestational age at diagnosis. Prenat Diagn 2013 ; 33(12) : 1162–6.

Devriendt A, Cassart M, Massez A, et al. Fetal kidneys : additional sonographic criteria of normal development. Prenat Diagn 2013 ; 33(13) : 1248–52.

Favre R, Kohler M, Gasser B, et al. Early fetal megacystis between 11 and 15 weeks of gestation. Ultrasound Obstet Gynecol 1999 ; 14 : 402–6.

Fievet L, Faure A, Coze S, et al. Fetal megacystis : etiologies, management, and outcome according to the trimester. Urology 2014 ; 84(1) : 185–90.

Gorincour G, Rypens F, Toiviainen-Salo S, et al. Fetal urinoma : two new cases and a review of the literature. Ultrasound Obstet Gynecol 2006 ; 28 : 848–52.

Pico H, Dabadie A, Bourliere-Najean B, et al. Contribution of the foetal uro-MRI in the prenatal diagnosis of uronephropathies. Diagn Interv Imaging 2014 ; 95(6) : 573–8.

Ranke A, Schmitt M, Didier F, et al. Antenatal diagnosis of Multicystic Renal Dysplasia. Eur J Pediatr Surg 2001 ; 11 : 246–54.

Roy S, Colmant C, Cordier AG, et al. Apport des signes d'appel échographiques dans le diagnostic anténatal des valves de l'urètre postérieur : expérience de 3 ans à la maternité de Bicêtre. J Gynecol Obstet Reprod 2015.

Tsatsaris V, Gagnadoux MF, Aubry MC, et al. Prenatal diagnosis of bilateral isolated fetal hyperechogenic kidneys. Is it possible to predict long term outcome. BJOG 2002 ; 109 : 1388–93.

Wilson RD, SOGC Genetics Committee, et al. Prenatal screening, diagnosis, and pregnancy management of fetal neural tube defects. J Obstet Gynaecol Can 2014 ; 36(10) : 927–42.

Chapitre 21

Appareil génital fœtal

- L'examen des organes génitaux externes fait souvent partie de l'examen échographique de dépistage. La révélation du sexe fœtal ne doit pas être imposée, elle se fait sur demande parentale.
- Cet examen de routine peut amener au constat d'images inhabituelles dès le deuxième trimestre, mais certains éléments ne pourront faire l'objet d'analyse détaillée qu'au troisième trimestre alors que l'accès échographique est parfois bien plus difficile.

Description échographique

L'examen échographique comporte un plan sagittal et un plan presque axial tangentiel au périnée.

Le **tubercule génital** ou bourgeon est le pénis chez le garçon et le clitoris chez la fille. Les **replis génitaux** forment le prépuce chez le garçon et les nymphes ou petites lèvres chez la fille. Les **bourrelets génitaux** sont les bourses ou scrotum chez le garçon, les grandes lèvres chez la fille.

Le garçon présente une verge et des bourses visibles sur une coupe sagittale ou sur un plan de coupe regardant en bas et en avant frisant le périnée. Avec les sondes à haute fréquence, quand les conditions sont idéales, l'abouchement urétéral est repérable, ainsi que les corps caverneux. (vidéo 21.1 e).

Chez la fille, les mêmes plans de coupes sont utilisés : sur la coupe sagittale, le tubercule génital est légèrement proéminent. Sur la coupe rasante, les grandes et petites lèvres sont vues distinctement (figure 21.1A à E), (vidéos 21.2 et 21.3 e). Le vagin forme avec l'utérus une masse piriforme hypoéchogène sous vésicale avec parfois un écho linéaire central. Au troisième trimestre les petites lèvres peuvent être volumineuses et interprétées à tort comme une hypertrophie clitoridienne.

Chez le garçon, les testicules descendent dans les bourses vers 28 semaines d'aménorrhée (SA). Ils sont donc habituellement vus en place à l'échographie de 32 SA (figure 21.2A et B). Le raphé médian est visible.

Chez la **fille**, les ovaires ne sont souvent pas visibles en dehors des kystes de l'ovaire. Un **hydrocolpos** est possible en cas d'imperforation hyménéale ; il se traduit par une image kystique anéchogène à point de départ périnéal. Il peut être suffisamment volumineux pour être un diagnostic différentiel d'une masse abdominale. Une image kystique pelvienne peut aussi correspondre à une malformation cloacale ou du sinus urogénital, à une atrésie vaginale.

Chez la petite fille, les petites lèvres peuvent paraître volumineuses et dépasser les grandes lèvres en avant. Cet aspect est souvent familial, mais se rencontre aussi chez la prématurée. En effet, le contingent graisseux qui forme le relief des grandes lèvres et du mont de Vénus est encore minime. De façon générale, l'appareil génital interne n'est guère accessible à l'échographie prénatale (encadré 21.1).

Encadré 21.1

Question de synthèse et d'évaluation

Peut-on donner le sexe au 1er trimestre ?

Le diagnostic de sexe fœtal est incertain au 1er trimestre. Si le tubercule génital est parallèle au rachis lombo-sacré, c'est probablement une fille ; s'il présente un angle de 45° avec celui-ci, il s'agit plutôt d'un garçon. Ce diagnostic échographique n'est pas fiable à 100 %. Au mieux, 5 % des diagnostics sont erronés, il est donc de bonne pratique d'attendre le 2e trimestre pour se prononcer.

© 2016, Elsevier Masson SAS. Tous droits réservés

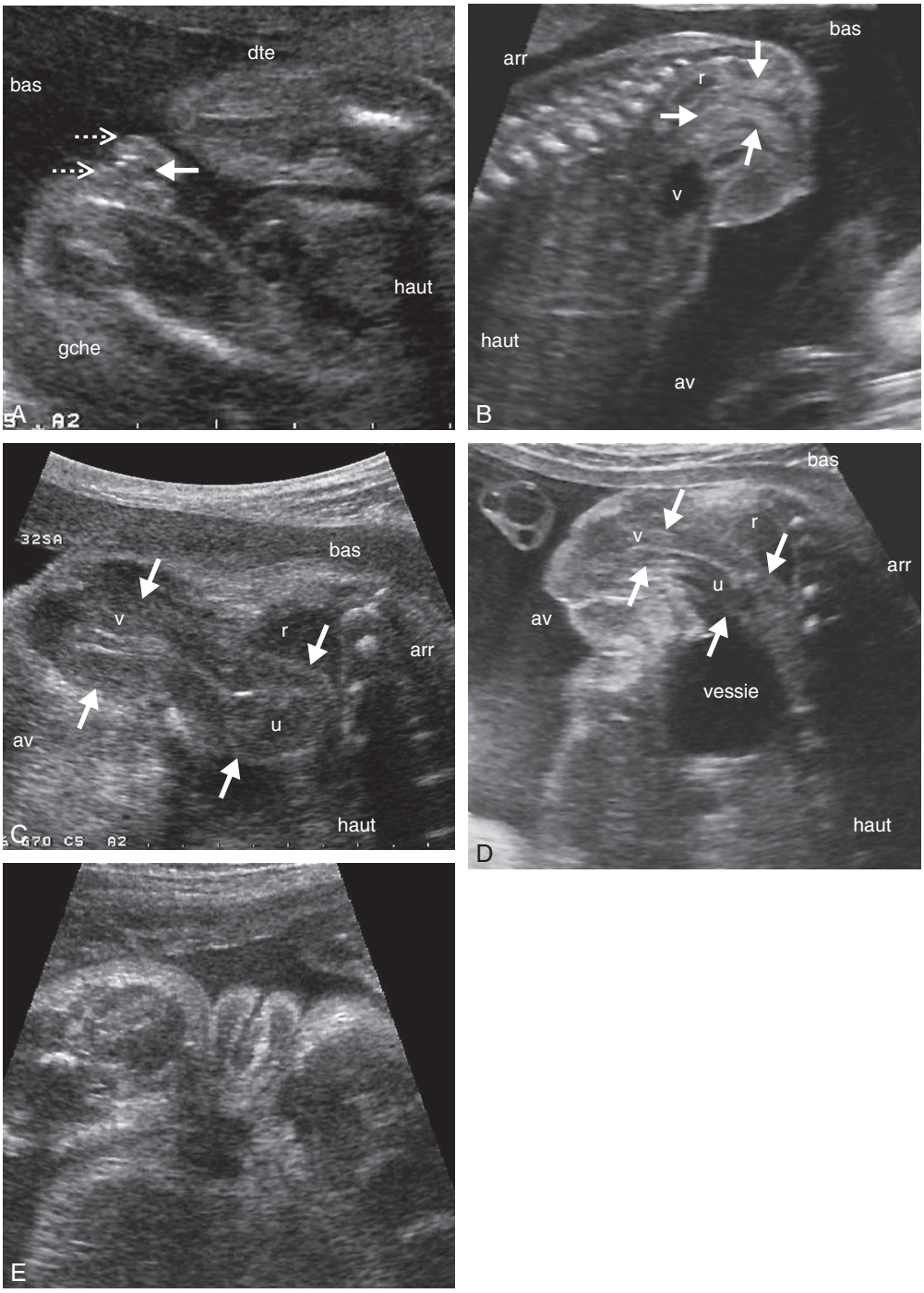

Figure 21.1.
A. Fille à 21 SA. Tubercule (⟶). Bourrelets (⋯≫). B. Fille à 23 SA sur une coupe longitudinale. Rectum (r). Vessie (v). Vagin et utérus (⟶). C. Fille à 32 SA : les OGI sont horizontaux. Le vagin est aussi épais que l'utérus. Rectum (r). Utérus (u). Vagin (v) (⟶). D. Fille à 32 SA : les OGI sont horizontaux. Le vagin est aussi épais que l'utérus. Rectum (r). Utérus (u). Vagin (v) (⟶). E. Fille à 32 SA.

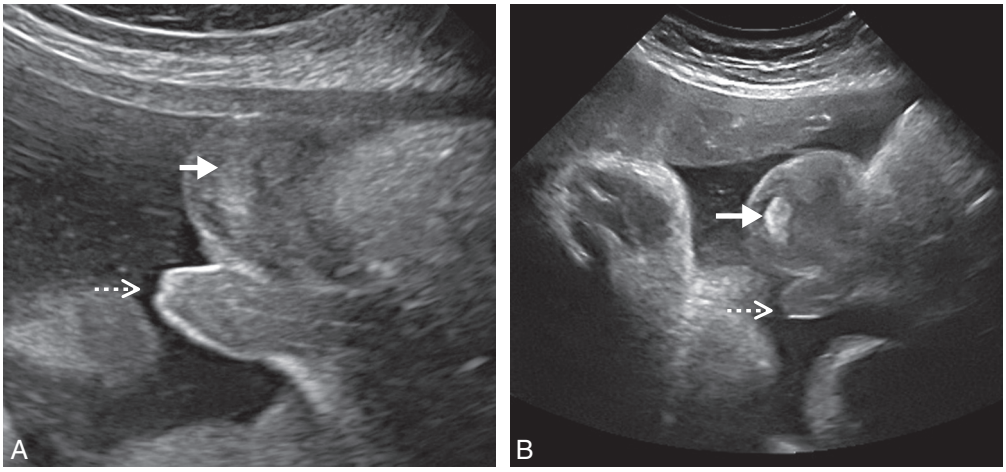

Figure 21.2.
A. Garçon à 36 SA. Testicule (→). Méat urétral (⇢). B. Garçon à 34 SA. Testicule (→). Méat urétral (⇢).

Anomalies génitales

En cas d'anomalie génitale, l'examen de la région doit être soigné ; il concerne : le sacrum, la vessie, la marge anale, et les surrénales.

Fœtus mâle

Les anomalies peuvent siéger au niveau des bourses et/ou au niveau de la verge.

Anomalies des bourses et de leur contenu

- L'**hydrocèle uni- ou bilatérale** est fréquente et le plus souvent physiologique. Son aspect échographique est de diagnostic facile devant une zone liquidienne plus ou moins importante entourant le ou les testicules. En cas d'ascite fœtale on peut noter des hydrocèles particulièrement volumineuses.
- D'autres pathologies sont susceptibles de donner des **bourses volumineuses** mais de façon beaucoup plus rare :
  - la torsion testiculaire : à la phase aiguë l'aspect réalisé est celui d'une un grosse gonade échogène au sein d'une zone hypoéchogène avec parfois des cloisons témoignant d'un épanchement hématique, dans un 2e temps un aspect de petite gonade parfois en anneau témoignant d'une atrophie secondaire,
  - l'hernie inguinale avec images digestives intrascrotales,
  - les tumeurs testiculaires, les hémangiomes.
- **Images hyperéchogènes intrascrotales** : elles peuvent être observées dans les suites de péritonite méconiale.
- L'**ectopie testiculaire** est un diagnostic du 3e trimestre. L'absence de gonades dans les bourses, d'autant qu'elle s'accompagne d'un scrotum de petite taille, est en faveur d'une ectopie testiculaire qui ne peut être affirmée qu'au début du 9e mois.

Anomalies de la verge

Le **petit pénis** reste souvent un diagnostic subjectif bien que des courbes de biométrie existent. Il recouvre des pathologies diverses allant du pénis enfoui au véritable micropénis. L'étude de l'aspect des corps érectiles est alors un appoint essentiel.

Hypospade masculin

Il touche une naissance sur 500. Le diagnostic est accessible dès le 2e trimestre, et est indissociable de l'analyse de l'arbre urinaire, des surrénales, du rachis et du périnée dans son ensemble. Il est assez fréquemment associé au retard de croissance intra-utérin vasculaire, devant faire alors l'objet d'une analyse spécifique à la recherche d'un syndrome de SLO (Smith-Lemli-Opitz) qui n'est qu'exceptionnellement présent. S'y associent alors le plus

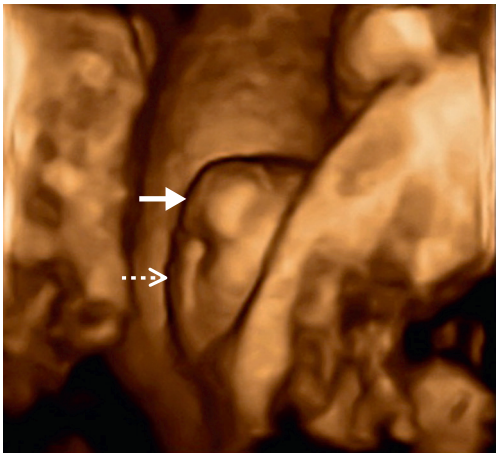

Figure 21.3. Hypospade en reconstruction 3D : cuisses en flexion.
La verge (→) est enfouie dans les bourses (⇢).

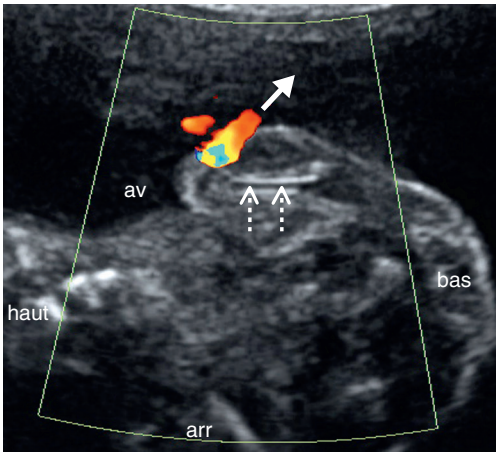

Figure 21.4. Hypospade postérieur : miction vers le bas (→).
Urètre visible (⇢).

fréquemment une syndactylie, une microcéphalie et une cardiopathie. Il s'agit d'un déficit en 7-déhydro-cholestérol-réductase. Dans le liquide amniotique, il existe une augmentation du 7-déhydro-cholestérol (figures 21.3 à 21.5).

L'hypospade est un abouchement anormal ventral du méat urétral. Il est antérieur (balanique), moyen ou postérieur. Les deux premiers ne sont parfois pas visibles. Ce sont les hypospades postérieurs responsables d'une coudure de la verge qui sont plus régulièrement détectés à l'échographie.

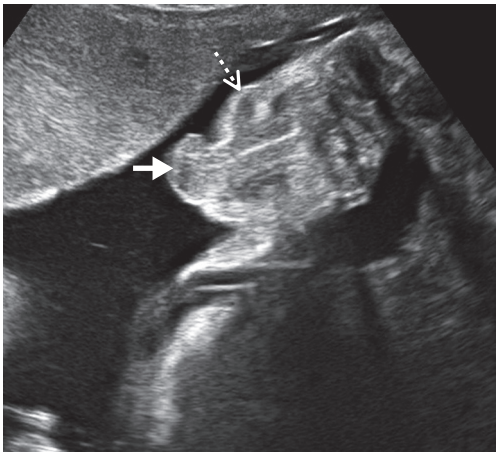

Figure 21.5. Hypospade.
La verge (→) est enfouie dans les bourses (⇢).

L'ouverture ventrale du prépuce est un bon signe indirect. Dans sa forme postérieure, l'hypospade associe un aspect bilobé du scrotum, un pénis de petite taille, coudé, appliqué sur les bourses. Sur une coupe frontale, l'hypospade postérieur a un aspect de tulipe (figures 21.6 et 21.7).

L'incurvation ventrale du pénis est liée à la divergence des corps spongieux. La localisation du méat urétral peut s'aider du Doppler couleur en cours de miction. Le pronostic postnatal dépend du type d'hypospade. La consultation prénatale avec un chirurgien pédiatre est indispensable pour préciser les modalités de prise en charge postnatale.

Épispadias

L'épispadias est un diagnostic rare dans le cadre des anomalies génitales isolées, il intègre le plus souvent le cadre des exstrophies vésicales. La verge est petite, aplatie, parfois bifide ou réduite à une petite excroissance située très près de l'insertion du cordon bas située. Un diastasis des branches ischio-pubiennes peut-être retrouvé.

Fœtus féminin

Le diagnostic d'anomalie des organes génitaux est plus difficile chez la fille.

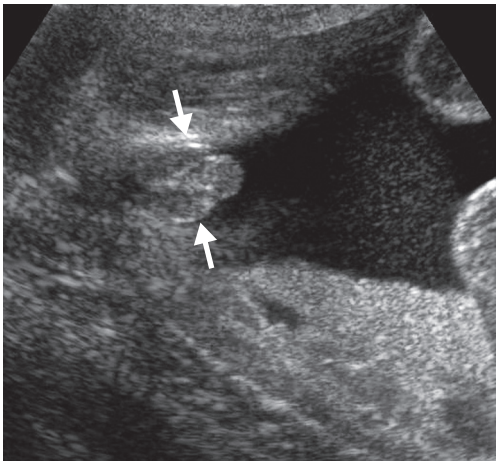

Figure 21.6. Signe de la tulipe (→) : anomalie de la différenciation sexuelle.

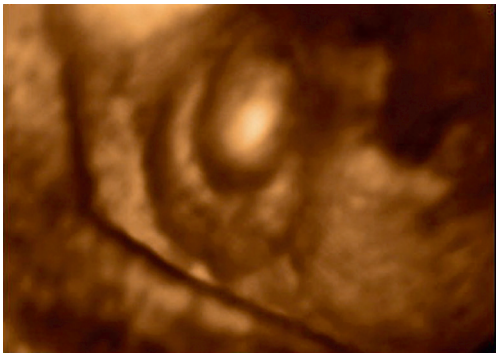

Figure 21.7. Reconstruction 3D d'une anomalie de la différenciation sexuelle.

Anomalies des lèvres

- La fusion des lèvres reste un diagnostic rare. Le plus souvent cette découverte se fait dans la 2e moitié de la grossesse devant un diagnostic de fille porté à 22 semaines et remis secondairement en cause. Il conviendra alors de rechercher des anomalies du clitoris et des surrénales. La recherche d'image évocatrice de gonade doit se faire dans les bourrelets.
- Une tuméfaction peut siéger au niveau des lèvres ou entre fourchette et anus et être en rapport avec un hamartome.

Anomalies clitoridiennes

L'hypertrophie clitoridienne vraie à différencier des images construites, est relativement rare et pose des problèmes diagnostiques avec l'imagerie d'un hypospade postérieur. Elle est le plus souvent de diagnostic tardif à la dernière échographie de routine. Il faut essayer de mettre en évidence la présence d'un utérus et vérifier l'aspect des surrénales. Si celles-ci sont volumineuses et d'aspect homogène il convient d'évoquer une hyperplasie surrénalienne congénitale liée à un déficit enzymatique (en 21 ou en 11-hydroxylase). Maladie autosomique récessive, elle ne conduit à une anomalie génitale que chez les filles, elle peut être confirmée par les dosages de la 17-hydroxyprogestérone dans le liquide amniotique.

Hydrométrocolpos

Un **hydrocolpos** est possible en cas d'imperforation hyménéale ; il se traduit par une image hypoéchogène mais le plus souvent non totalement liquidienne à point de départ périnéal. Il peut être suffisamment volumineux pour être un diagnostic différentiel d'une masse abdominale comme une anomalie cloaquale.

Anomalie de la différenciation sexuelle

Une fusion des lèvres associée à une hypertrophie clitoridienne est parfois difficile à différencier d'un hypospade majeur avec scrotum bifide.

> Toute incertitude sur le phénotype génital implique l'appel immédiat à une structure multidisciplinaire adaptée, tant l'annonce de ces pathologies peut être dévastatrice sur les couples. Le poids des premiers mots est ici particulièrement capital.

La recherche du gène *SRY* dans le sang maternel pour identifier le sexe fœtal peut aider au diagnostic dans un premier temps. Le résultat d'un caryotype fœtal doit être annoncé en collaboration avec les endocrinologues et les chirurgiens. La déclaration à la naissance se fait de façon compatible avec la réparation chirurgicale dont le phénotype final pourra être différent du sexe chromosomique. Il est toujours possible de repousser le moment de la déclaration du sexe à l'état civil.

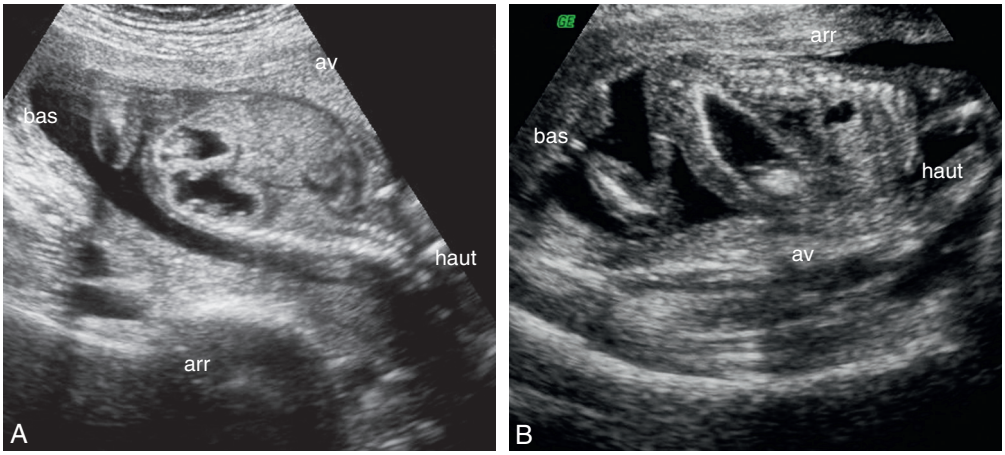

Figure 21.8.
A, B. Cloaque à 13 SA. L'image kystique abdominale est hétérogène avec une paroi épaisse.

Il existe de nombreuses enzymes du métabolisme du cholestérol vers la testostérone. Chaque mutation peut être la cause d'une anomalie de la différenciation sexuelle. L'amniocentèse doit être bien expliquée aux couples car il est peu probable d'obtenir un diagnostic complet grâce à cet examen. Le diagnostic d'insensibilité aux androgènes est systématiquement recherché, bien que rare, devant un phénotype plutôt féminin associé à un caryotype masculin. Si le diagnostic est confirmé, l'évolution postnatale se fera vers un phénotype féminin et le nouveau-né sera déclaré fille.

En cas d'hyperplasie congénitale des surrénales, une petite fille peut se viriliser. Dans le liquide amniotique, le dosage de la 17-hydroxy-progestérone est utile.

Malformations cloacales

C'est une segmentation incomplète du sinus urogénital et de l'intestin caudal. Échographiquement, elle se révèle par une image pelvienne kystique. Elle est rarement parfaitement anéchogène ou sphérique, rendant possible le diagnostic différentiel avec le kyste de l'ovaire chez la fille. Elle associe souvent des anomalies urinaires. Les entérolithiases sont les images hétérogènes hyperéchogènes résultant du contact entre le méconium et les urines (figure 21.8). L'examen du rachis sacré est important.

Conclusion

Si l'examen n'est pas parfaitement habituel, l'échographiste qui assure le dépistage doit ici accepter son incompétence à donner une quelconque information, y compris la plus simple, pour permettre aux spécialistes de prendre en charge délicatement la famille.

Compléments en ligne

Des compléments numériques sont associés à ce chapitre (vidéos, QCM interactif). Ils sont signalés dans le texte par un picto .

Pour voir ces compléments, connectez-vous sur http://www.em-consulte/e-complement/474891 et suivez les instructions.

Vidéo 21.1. Miction chez un garçon coupe sagittale.

Vidéo 21.2. Fille coupe frontale.

Vidéo 21.3. Fille coupe sagittale.

QCM 25.

Références

Efrat Z, Perri T, Ramati E, et al. Fetal gender assignment by first-trimester ultrasound. Ultrasound Obstet Gynecol 2006 ; 27 : 619–21.

Meizner I, Mashiach R, Shalev J, et al. The 'tulip sign': a sonographic clue for in-utero diagnosis of severe hypospadias. Ultrasound Obstet Gynecol 2002 ; 19 : 250–3.

Pajkrt E, Chitty LS. Prenatal gender determination and the diagnosis of genital anomalies. BJU Int 2004 ; 93(Suppl. 3) : 12–9.

Chapitre 22

Maladies osseuses

Les maladies osseuses regroupent les maladies osseuses constitutionnelles (MOC) et les dysostoses. Plusieurs centaines sont reconnues. Il ne s'agit pas ici de connaître parfaitement le nom de chacune et sa description, mais plutôt de savoir les **classer** (figure 22.1) et orienter le **bilan échographique** (*cf.* chapitre 37 et encadrés 22.1 et 22.2).

Encadré 22.1

Classification des atteintes osseuses (tableau didactique et non exhaustif)

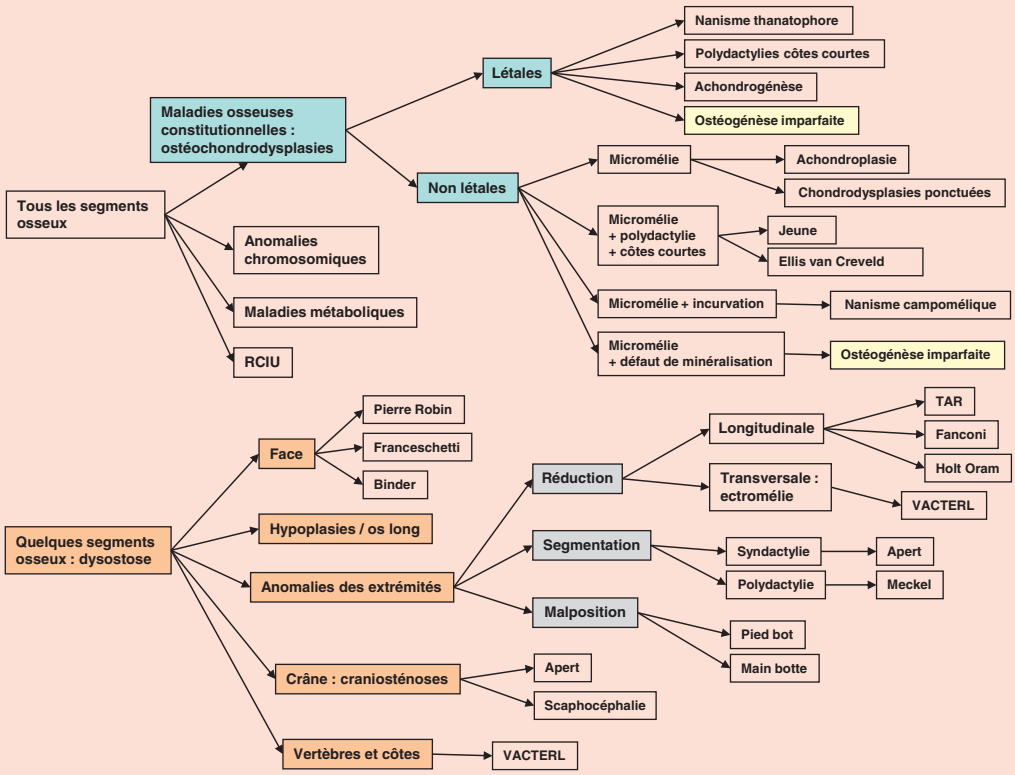

Figure 22.1. Classement des anomalies osseuses.

© 2016, Elsevier Masson SAS. Tous droits réservés

Encadré 22.2

Pathologies osseuses : quelques définitions

- **Acheirie** : absence congénitale d'une ou des deux mains.
- **Acromélie** (nanisme) : raccourcissement du segment distal d'un (ou des) membre(s).
- **Adactylie** : absence de doigts ou d'orteils.
- **Agénésie** : arrêt de développement ou absence d'un organe d'un membre ou d'une autre structure.
- **Akinésie** : réduction de toute forme d'activité motrice jusqu'à l'immobilité.
- **Amélie** : absence totale d'un membre.
- **Amyotrophie** : diminution de volume d'un muscle.
- **Apodie** : absence d'un pied.
- **Arthrogrypose** : raideurs multiples des articulations, symétriques ou non, en flexion ou en extension.
- **Brachydactylie** : doigts et/ou orteils disproportionnément courts.
- **Brachymésophalangie** : deuxième phalange disproportionnément courts.
- **Campomélie** : incurvation et gracilité des os longs.
- **Camptodactylie** : flexion permanente congénitale d'un ou plusieurs doigts.
- **Clinodactylie** : anomalie de position d'un doigt en flexion ou en extension avec une rotation axiale.
- **Dysostose** : malformation congénitale d'un ou de plusieurs os.
- **Dysplasie** : anomalie du développement d'un organe ou d'un tissu.
- **Ectrodactylie** : anomalie malformative du rayon médian des mains et/ou des pieds. La fente médiane de la main ou du pied avec opposition des doigts donne un aspect dit « en pince de crabe ».
- **Ectromélie** : absence partielle ou totale d'un membre.
- **Hémimélie** : absence d'un segment distal de membre.
- **Hémivertèbre** : absence partielle du corps vertébral, habituellement latérale. Fréquente dans la région dorsale, elle est responsable de troubles statiques. Elle peut porter une côte. Multiples, elles ont un aspect en puzzle.
- **Mésomélie** (nanisme) : raccourcissement du segment moyen d'un (ou des) membre(s).
- **Micromélie** (nanisme) : raccourcissement des trois segments d'un (ou des) membre(s).
- **Phocomélie** : absence ou raccourcissement des segments proximal et moyen d'un membre, alors que la partie distale est plus ou moins bien formée.
- **Pied varus** : pied bot en inversion : plante en dedans.
- **Pied équin** : pied bot en extension.
- **Pied talus** : pied bot en flexion.
- **Platyspondylie** : augmentation du diamètre antéropostérieur du corps vertébral. Elle comporte le risque de compression médullaire.
- **Polydactylie** : présence de doigts plus nombreux que la normale. La polydactylie post-axiale est définie par la présence d'un sixième doigt supplémentaire du côté du cinquième doigt. Elle est banale en Afrique. La polydactylie pré-axiale est définie par la présence d'un sixième doigt supplémentaire du côté du premier doigt, elle constitue un groupe hétérogène.
- **Rayon** : métacarpe + doigt.
- **Régression caudale** : malformation congénitale rare des segments inférieurs de la colonne vertébrale associée à une aplasie ou hypoplasie des vertèbres sacrées et lombaires. Cette entité est discutable embryologiquement.
- **Rhizomélie** (nanisme) : raccourcissement du segment proximal d'un (ou des) membre(s).
- **Sirénomélie** : fusion plus ou moins complète des deux membres inférieurs associée de façon constante à des anomalies urinaires.
- **Syndactylie** : accolement des doigts ou des orteils entre eux.

Les ostéochondrodysplasies ou maladies osseuses constitutionnelles (MOC) sont des anomalies de taille des os associées ou non à des déformations de l'os et/ou des cartilages.

Les dysostoses sont des malformations isolées d'une ou plusieurs pièces squelettiques, éventuellement associées à d'autres malformations.

La classification internationale reconnaît trois autres groupes : les ostéolyses idiopathiques, les anomalies chromosomiques et les affections métaboliques retentissant sur l'os.

Rappelons ici qu'en cas de retard de croissance intra-utérin (RCIU), il arrive que le premier paramètre touché soit les deux fémurs, notamment en cas de grossesse gémellaire.

Maladies osseuses constitutionnelles (MOC)

Ce sont les ostéochodrondysplasies. En cas de suspicion d'atteinte de l'os, l'examen échographique

suit un schéma standard d'analyse et de mesures :
– fémurs, humérus, radius, cubitus, tibias et péronés : aspect, échogénicité, biométrie, éventuels points d'ossification, aspect des épiphyses, des métaphyses (figures 22.2 à 22.5). La mesure du pied est ajoutée. L'anomalie de forme est décrite avec l'incurvation. S'il existe une angulation nette, elle correspond probablement à une fracture comme dans l'ostéogenèse imparfaite ou une dysostose. Sur chaque membre, il convient de rechercher une malposition, des anomalies réductionnelles, une anomalie de nombre comme une hexadactylie. La position des pouces est notée, ainsi qu'une clinodactylie, une camptodactylie ou une anomalie de restriction des membres pouvant rentrer dans un syndrome des brides amniotiques ;
– crâne : sa biométrie, son aspect et sa déformation possible. L'aspect en trèfle ou en tour (turicéphalie) est recherché ainsi que son caractère dépressible sous la pression de la sonde (craniotabès). Les sutures ont un aspect variable suivant l'âge gestationnel. Elles peuvent être analysées en 3D. Des fenêtres acoustiques inhabituelles peuvent attirer l'attention : parenchyme cérébral mal visible ou trop bien visible ;
– thorax : le périmètre thoracique est comparé au périmètre abdominal sur des coupes axiales puis sur une seule coupe sagittale en recherchant le ressaut entre la cage thoracique et l'abdomen qui paraît ballonné. La forme des côtes et la longueur de celles-ci sont évaluées ;
– rachis : les anomalies de nombre des vertèbres, des côtes surnuméraires, une courbure anormale sont recherchées. Les anomalies de régularité des corps vertébraux permettent d'orienter vers des blocs ou des hémivertèbres. L'échographie 3D peut être ici intéressante ;
– profil : l'angle fronto-nasal est évalué ;
– enfin, la quantité de liquide (LA) est mesurée.

Les MOC létales, dont le diagnostic est souvent porté au 1er trimestre, doivent être distinguées des MOC non létales dont l'approche diagnostique est plus difficile et pour lesquelles le critère temps est souvent important. Le diagnostic est repoussé au cours du 2e trimestre et, plus souvent encore, dans la 2e moitié de la grossesse.

Maladies constitutionnelles osseuses létales

Le nanisme thanotophore, l'achondrogenèse, les syndromes polydactylies-côtes courtes et l'ostéogenèse imparfaite dans sa forme létale sont décrits. Pour ces MOC, il est possible d'arriver à porter le diagnostic vers la fin du 1er trimestre (figures 22.6 à 22.8).

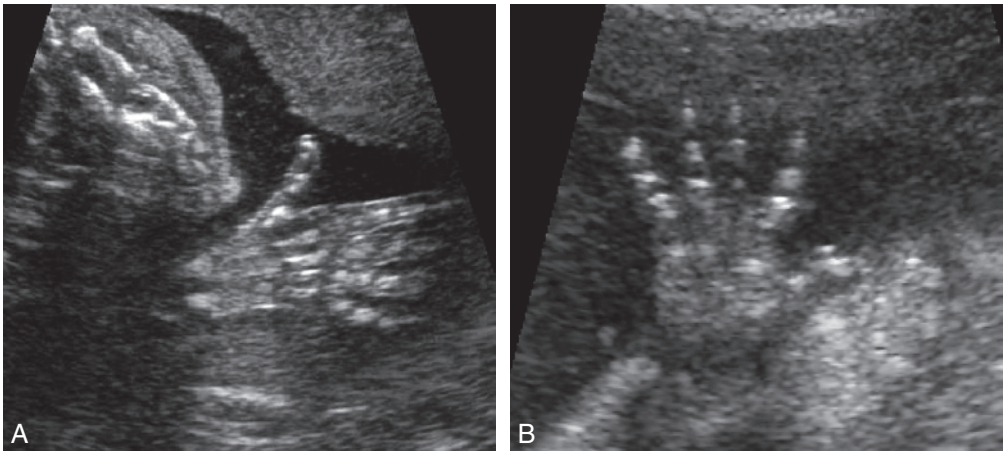

Figure 22.2.
A. Main ouverte au 2e trimestre. B. Main ouverte au 2e trimestre.



Figure 22.3. Aspect normal de la plante du pied.



Figure 22.4. Pied du 2e trimestre. Face plantaire (vidéo 22.1).

Nanisme thanatophore

C'est la plus fréquente des ostéochondrodysplasies : 1/30 000 grossesses. Elle est autosomique dominante mais résulte le plus souvent d'une mutation *de novo* du gène *FGFR3*. Elle est caractérisée par une brièveté des os longs. Le thorax est étroit car les côtes sont courtes, ce qui, en coupe longitudinale, donne une saillie sous-sternale de l'abdomen. La hauteur des corps vertébraux est réduite, donnant un aspect en H visible en VCI (*Volume Contrast Imaging*, imagerie en coupe épaisse) dès le début du 2e trimestre. L'hydramnios est très fréquent dans la deuxième moitié de la grossesse. La macrocéphalie est majeure mais le plus souvent à partir du 3e trimestre ; il existe une brachycéphalie. Le front est proéminent. Un crâne en trèfle, des anomalies viscérales (rénales, encéphaliques) peuvent s'y associer (figures 22.9 à 22.12).

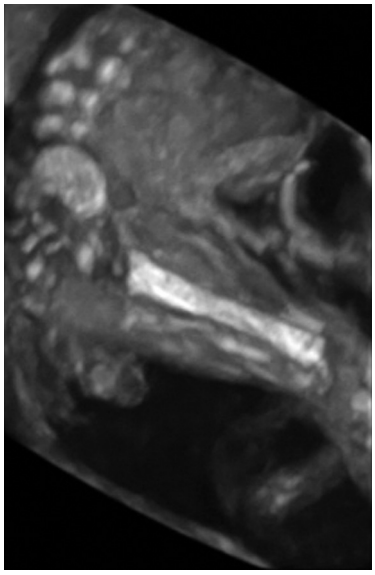

Figure 22.5. Bassin et fémur en reconstruction 3D. Mode osseux.

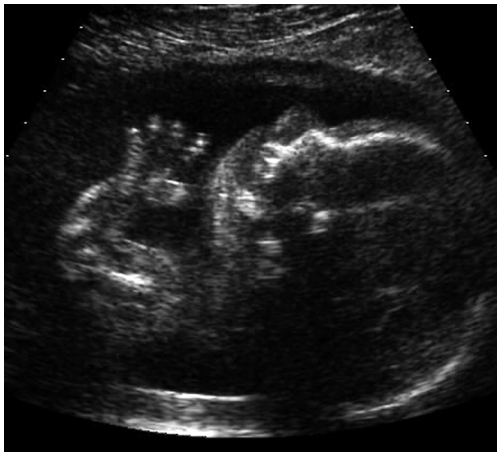

Figure 22.6. Nanisme côtes courtes : coupe parasagittale.
Le membre supérieur est court.

Achondrogenèses

Elles associent une brièveté des os longs variables selon le type : segments osseux très courts (plus courts que dans le nanisme thanatophore) ou des

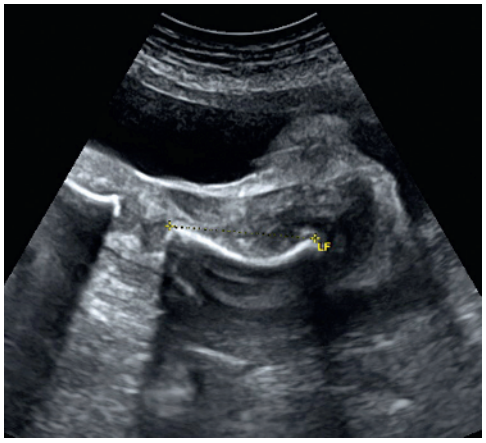

Figure 22.7. Ostéochondrodysplasie à 26 SA.

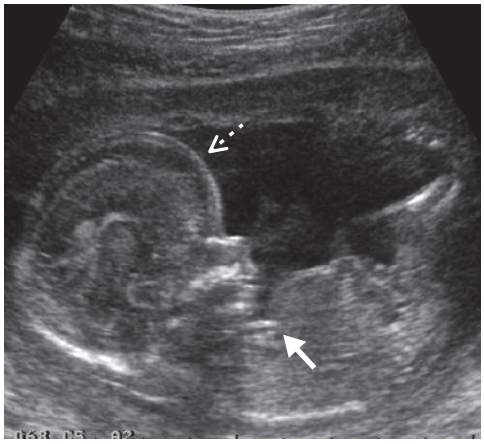

Figure 22.8. Nanisme à côtes courtes : coupe sagittale. Coup de hache entre le thorax et l'abdomen (→). Bombement du front (⇢).

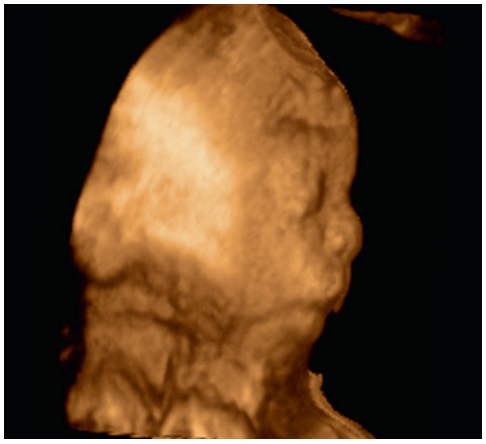

Figure 22.9. Nanisme thanatophore : reconstruction 3D de la face.

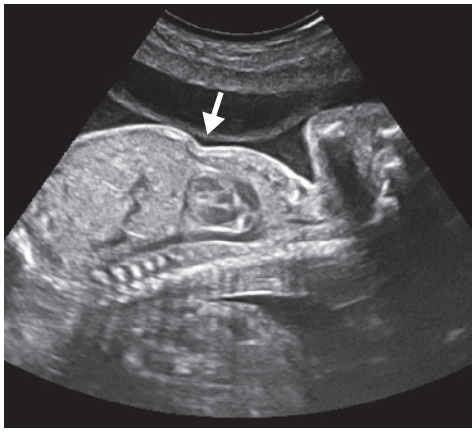

Figure 22.10. Nanisme thanatophore : le ressaut thoraco-abdominal (→) est le témoin du petit thorax.



Figure 22.11. Nanisme thanatophore : aspect du membre inférieur.



Figure 22.12. Nanisme thanatophore : aspect du membre supérieur en reconstruction 3D.

os ayant un aspect d'ébauche. Dans certaines formes, les côtes peuvent être grêles mais le tronc est court et le thorax n'est pas étroit. Une diminution de l'échogénicité du rachis est constatée. Une anasarque, un hygroma kystique sont souvent présents à l'échographie de 12 SA. Il existe plusieurs types d'achondrogenèse, dont certaines sont dominantes et d'autres récessives (vidéo 22.2).

Polydactylies-côtes courtes

Elles forment un groupe hétérogène. En dehors de la micromélie, le thorax est étroit du fait des côtes courtes ; il est encore plus étroit que dans le nanisme thanatophore à l'origine d'une saillie de l'abdomen en coupe sagittale (figure 22.6). Il est associé à une hexadactylie pré- ou post-axiale mais celle-ci est inconstante. Il peut exister des anomalies viscérales associées. Ces syndromes sont, pour la plupart, autosomiques récessifs.

Ostéogenèse imparfaite dans sa forme létale

Il s'agit d'une fragilité osseuse cliniquement hétérogène de sévérité variable liée à une anomalie du collagène de type 1. Dans la forme létale, il existe un raccourcissement et une déformation de tous les os longs avec angulations et fractures ; le plus souvent, une malposition des pieds est associée. Le défaut de minéralisation est net au niveau du contour crânien avec un défaut d'échogénicité de la table osseuse et une impression de cerveau flottant dans le liquide amniotique. Les sutures et les fontanelles sont larges. Il existe une déformabilité très importante de ce contour crânien observable au cours de la deuxième moitié de la grossesse. Au niveau du thorax, les côtes n'ont pas un aspect normal : elles sont irrégulières avec des fractures et des cals ; il existe une perte nette de la convexité du gril costal.

Maladies constitutionnelles osseuses non létales

En dehors de l'achondroplasie, le diagnostic en est plus difficile, et plus tardif. L'aide du scanner 3D au 3e trimestre est indispensable pour un certain nombre d'entre elles.

Micromélie prédominante

Achondroplasie

L'achondroplasie est la plus fréquente, représentant 1 cas sur 15 000. Elle est autosomique dominante. Les anomalies biométriques apparaissent dans la deuxième moitié de la grossesse ; les fémurs sont volontiers inférieurs au 5e percentile alors que la longueur du pied est presque normale : c'est la prédominance proximale de la micromélie. Échographiquement, des anomalies de l'extrémité fémorale supérieure sont notées : aspect effilé, modification de l'angle diaphyse-métaphyse avec présence d'un éperon. Il existe une macrocéphalie avec une biométrie souvent supérieure au 90e percentile et une brachycéphalie, ce qui contraste avec la biométrie des membres. Typiquement, le front est bombant, l'ensellure nasale est marquée. Mais ces éléments peuvent être absents ou très tardifs. L'excès de liquide amniotique est habituel. Cette atteinte est compatible avec la vie et un développement intellectuel normal. Les difficultés sont orthopédiques : il peut exister des compressions médullaires et des dilatations ventriculaires souvent stables. Le diagnostic positif est aidé par le scanner 3D. La recherche directe de la mutation (codon 380 de *FGFR3*) est possible.

Chondrodysplasies ponctuées

Elles sont caractérisées par une micromélie plus ou moins marquée, plus ou moins symétrique. La présence de calcifications des épiphyses est très évocatrice mais l'apparition est souvent tardive, voire postnatale. Des calcifications sont parfois repérables sur le sternum et les cartilages chondrosternaux ; il peut exister une avance très importante des points d'ossification sur le rachis. Le plus souvent une anomalie du profil par hypoplasie de l'étage moyen est constatée. Elle est autosomique récessive et de pronostic variable suivant la forme observée.

La plupart de ces anomalies sont aujourd'hui accessibles à un diagnostic moléculaire anténatal s'il existe un cas index dans la famille. L'exposition à la warfarine peut simuler un fœtus de type comparable.

Dysplasie diastrophique

La micromélie s'associe à des anomalies des extrémités à type de malposition des pieds et des mains. Le pouce est en position anormale, en auto-

stoppeur, avec une fréquente hypoplasie du 1er métacarpien. Il peut exister des anomalies de la face (rétrognathisme, anomalies du palais). Les anomalies de courbure du rachis sont généralement absentes pendant la phase fœtale. La dysplasie diastrophique est autosomique récessive.

Dysplasie spondyloépiphysaire

Elle se traduit par une micromélie sans disproportion tronc/membres. Il n'existe que peu d'éléments associés en échographie ; le diagnostic est le plus souvent posé au 3e trimestre de la grossesse. Le scanner est d'une aide précieuse.

Micromélie et polydactylie côtes courtes

Dysplasie chondroectodermique

Également appelée syndrome d'Ellis-van Creveld, elle associe une micromélie mésomélique prédominant aux membres inférieurs, une polydactylie de type post-axiale mais inconstante, un thorax étroit avec des côtes courtes. Dans 30 à 50 % des cas, il existe une anomalie cardiaque de type CIA (communication inter-auriculaire), oreillette unique ou CAV (canal atrioventriculaire) le plus souvent.

Dysplasie thoracique asphyxiante de Jeune ou syndrome de Jeune

Elle associe une micromélie modérée, un thorax étroit, des anomalies de la structure rénale. Il existe une grande variabilité d'expression avec des formes de gravité variable.

Micromélie et incurvation des os longs sans défaut de minéralisation

Nanisme campomélique

Il est caractérisé par une incurvation des fémurs (campomélie) qui se situe à l'union 1/3 supérieur-2/3 inférieur. Les tibias sont plus ou moins touchés ; il peut exister une hypoplasie péronière. Les membres supérieurs sont peu concernés. Peuvent exister des anomalies faciales : rétrognathisme, hypertélorisme. Une réversion sexuelle avec un caryotype différent du phénotype est possible ainsi que des malpositions des pieds. Le thorax est un peu étroit ; il existe un signe quasi pathognomonique qui est l'hypoplasie de l'omoplate.

Syndrome de Stuve et Wiedemann

À la micromélie s'ajoute une incurvation des os longs qui sont, de plus, trapus ; il existe des métaphyses larges avec un épaississement de la corticale interne. La camptodactylie est fréquente, la présence de pieds bots est possible. L'évolution est sévère.

Micromélies et défaut de minéralisation

Ostéogenèse imparfaite dans ses formes non létales

De transmission autosomique dominante, il peut s'agir de néomutations, mais 6 à 10 % de mosaïques germinales sont mises en évidence. Le diagnostic moléculaire des gènes *COL1A1* (17q21.33) et *COL1A2* (7q21.3) est difficile en routine. Le diagnostic est échographique, aidé du scanner osseux si besoin. Il repose sur une anomalie des os longs des membres inférieurs (angulés, irréguliers). Les os des membres supérieurs pouvant apparaître d'aspect habituel bien que leur biométrie soit réduite. Le défaut de minéralisation est mis en évidence par la déformabilité du contour crânien à la pression de la sonde, et par un aspect des sutures non conforme à celui attendu pour l'âge gestationnel. Le thorax doit être étudié minutieusement : l'échographie sous-estime l'atteinte thoracique mais celle-ci conditionne le pronostic respiratoire de ces formes (figure 22.13).

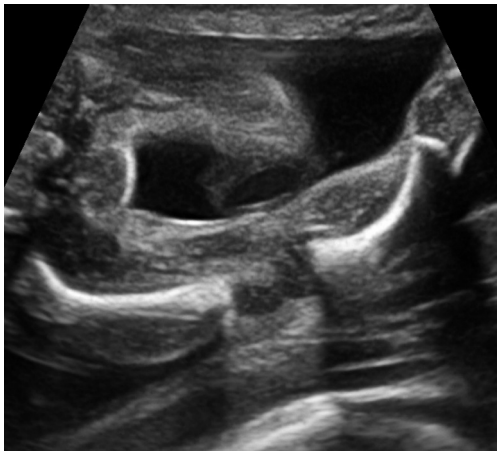

Figure 22.13. Ostéogenèse imparfaite à 23 SA. Membre inférieur.

Hypophosphatasie

Elle n'est pas toujours facile à distinguer de l'ostéogenèse imparfaite. Elle est beaucoup plus rare. Dans sa forme non létale, il existe un aspect inhomogène des diaphyses avec dédoublement de la corticale et des métaphyses avec des encoches. Dans sa forme létale, il existe une hypoéchogénicité des vertèbres et du contour crânien. Les métaphyses sont fourchues. La présence d'épines osseuse déformant le contour cutané est très évocatrice.

Dysplasie cléidocrânienne

Elle peut être un diagnostic différentiel devant un défaut de minéralisation du crâne, les membres restant d'aspect habituel avec une biométrie le plus souvent dans la partie basse de la normale. Il existe une déformabilité du contour crânien et une modification des sutures. Le diagnostic repose sur l'aspect des clavicules qui sont hypoplasiques voire absentes de façon symétrique ou asymétrique. Cette affection est de bon pronostic.

Les ostéochondrodysplasies représentent un chapitre délicat du diagnostic échographique. Si le diagnostic des formes létales ne pose pas trop de problèmes et peut être appréhendé précocement au cours de la grossesse, les diagnostics des formes non létales sont beaucoup plus difficiles, du fait de leur rareté et de leur expressivité variable. Leur caractère tardif fait du scanner osseux une aide précieuse.



Figure 22.14. Main droite normale en reconstruction 3D.

Dysostoses

Ce sont des malformations congénitales d'une ou de plusieurs pièces squelettiques. Elles peuvent intéresser électivement les membres et les extrémités, le crâne, le rachis, la face (figure 22.14).

Hypoplasies

Le **fémur** est majoritairement touché, donnant un tableau d'hypoplasie fémorale. De façon unilatérale le plus souvent, le fémur est raccourci avec des mensurations des autres os longs respectées. Une anomalie vertébrale peut s'associer. Le pronostic dépend du respect des articulations et de l'importance de l'asymétrie. Un diabète est souvent retrouvé. La maladie des brides amniotiques est également susceptible d'entraîner une incurvation localisée voire une amputation (figure 22.15).

Anomalies des extrémités

Anomalies réductionnelles

Les anomalies réductionnelles intéressant plus d'un segment sont souvent révélées au 1er trimestre, mais la majorité sera diagnostiquée plus tard.

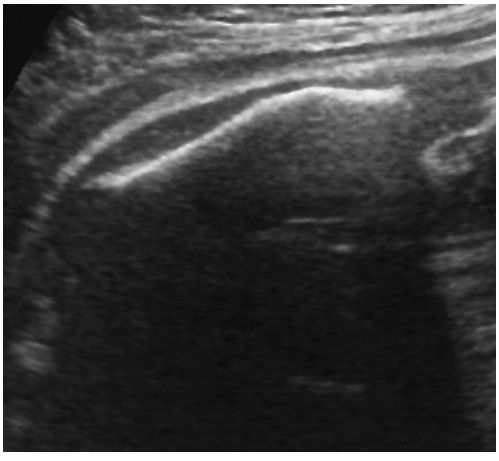

Figure 22.15. Dysplasie fémorale au 3e trimestre.
La courbure du fémur et son raccourcissement sont isolés.

L'étude des extrémités est difficile au 3e trimestre. Ces anomalies peuvent être isolées, mais peuvent intégrer de nombreux syndromes ou associations malformatives comme le VACTERL (Vertèbres, Anus, Cœur, Trachée, Œsophage, Reins, *Limbs*).

Transversales

Les ectromélies transversales peuvent être plus ou moins distales. En cas d'absence de main, il faut évoquer le syndrome acheirie-apodie, de transmission autosomique récessive, ou le syndrome aglossie-adactylie (associé à un rétrognathisme). Les brides amniotiques peuvent être à l'origine d'anomalies réductionnelles très variables : il faut donc essayer d'étayer le diagnostic par la recherche d'adhérences, de sillons de striction et d'œdèmes (figure 22.16), (vidéos 22.3 et 22.4).

La **phocomélie** consiste au rattachement d'un pied ou d'une main aux ceintures correspondantes avec une agénésie ou une hypoplasie de deux segments. Cette anomalie peut être isolée ou entrer dans le cadre d'un syndrome de Roberts (associant une fente faciale).

Longitudinales

- De type pré-axial, l'anomalie du pouce/gros orteil et parfois du 2e doigt 2e orteil associe une anomalie radiale ou tibiale : hypoplasie, agénésie ou simple incurvation, une malposition est fréquemment associée. Ces anomalies du rayon radial sont souvent associées à des anomalies hématologiques comme dans le syndrome TAR (thrombopénie-aplasie radiale), autosomique récessif, l'anémie de Fanconi (autosomique récessif ou lié à l'X), ou des malformations cardiaques dans le Holt-Oram, autosomique dominant. Elles peuvent aussi se voir avec un VACTERL, un syndrome de Nager ou d'autres associations malformatives.
- De type post-axial, elles touchent le rayon externe (4e et 5e doigts/orteils) ; elles s'accompagnent d'une atteinte cubitale ou péronière et associent fréquemment une anomalie de position (figures 22.17 et 22.18).

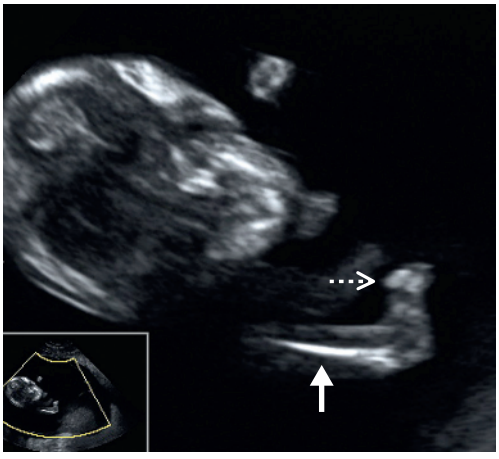

Figure 22.16. Ectromélie.
Humérus (→). Avant-bras (⇢).

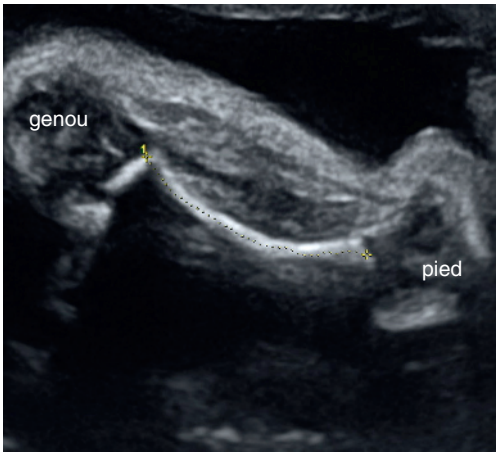

Figure 22.17. Réduction longitudinale du péroné.



Figure 22.18. Réduction longitudinale du péroné. Pied bot valgus.

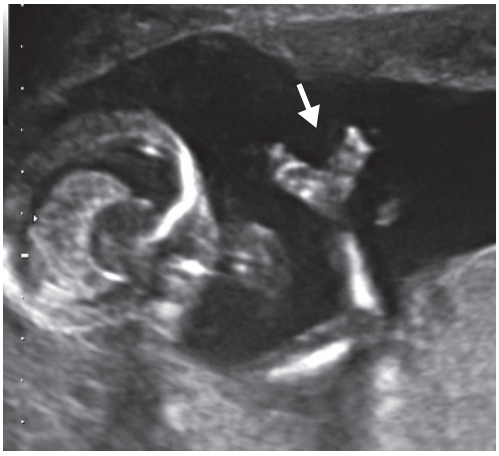

Figure 22.19. Ectrodactylie avec main fendue (⟶).

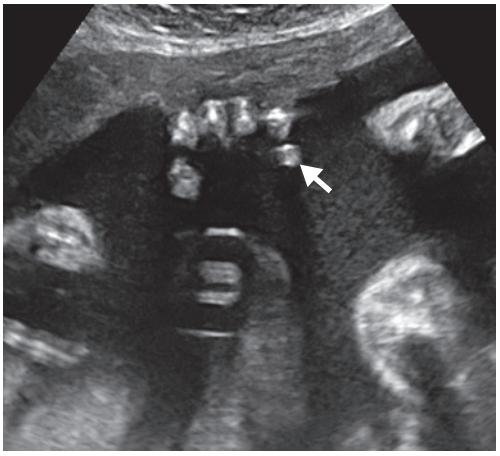

Figure 22.20. Polydactylie : 6e doigt post-axial (⟶).

- De type médian, les ectromélies sont d'un grand polymorphisme : aspect « en pince de crabe », aspect de main ou de pied fendu. Au niveau de la main, il existe des équivalents de type monodactylie. Ces anomalies peuvent être isolées, parfois familiales à pénétrance variable, ou intégrer un syndrome EEC (ectrodactylie, dysplasie ectodermique et fentes orofaciales [*Cleft*]) (figure 22.19).

Le bilan échographique d'une anomalie réductionnelle doit être complet, à la recherche d'autres malformations ou d'une séquence des brides amniotiques. Il existe des formes familiales. La famille doit être dirigée vers des équipes spécialisées pour l'information et la prise en charge, ainsi que vers des associations comme l'ASSEDEA (Association d'étude et d'aide aux enfants amputés).

Anomalies de segmentation

Syndactylies

Le diagnostic de syndactylie est difficile en période anténatale, sauf en cas de forme osseuse, et repose sur un examen dynamique attentif. Les syndactylies correspondent à l'union de plusieurs doigts par leurs faces latérales. Elles peuvent être isolées, sporadiques ou familiales, à pénétrance et expressivité variables. Elles peuvent entrer dans le cadre de syndromes comme :

- le syndrome d'Apert, qui associe notamment une turicéphalie avec craniosténose coronale. L'aspect en moufle des mains est assez caractéristique ;
- le syndrome de Fraser, où l'on retrouve une cryptophtalmie, une malformation des organes génitaux et une atteinte parfois rénale avec atrésie laryngo-trachéale ;
- le syndrome de Poland (avec agénésie du grand pectoral) ;
- le syndrome Smith-Lemli-Opitz (RCIU et hypospade).



Figure 22.21. Polydactylie post-axiale en reconstruction 3D.

Polydactylies

Elles se caractérisent par la présence de doigts surnuméraires. Selon leur siège, elles sont pré-axiales (côté radial) ou post-axiales (côté cubital). Il existe des polydactylies familiales ou ethniques isolées (figures 22.20 et 22.21).

Ces polydactylies peuvent entrer dans le cadre d'anomalies chromosomiques et dans de nombreux syndromes : polydactylie côtes courtes, Meckel, Laurence-Moon-Biedl, Rubinstein-Taybi, oro-facio-digitaux, Cornelia de Lange.

Anomalies de position

Les anomalies de position doivent faire rechercher l'existence d'une séquence d'immobilité fœtale. Celle-ci se reconnaît quand il existe une akinésie totale du fœtus au sein d'un liquide amniotique abondant. Elle s'associe à d'autres anomalies : rétrognathisme, coupoles diaphragmatiques surélevées, anomalie des reliefs ou de l'échogénicité musculaires. Mais le tableau peut être beaucoup plus subtil avec simplement une extension ou flexion permanente des doigts. La recherche d'autres signes couplés à l'étude dynamique globale est fondamentale de même que le critère évolutif.

Pour aller plus loin

Arthrogrypose et immobilisme fœtal

Le terme «**arthrogrypose**» désigne une pathologie prénatale avec contractures des articulations. Le fœtus présente parfois des pterygiums, c'est-à-dire des rétractions cutanées au niveau des articulations concernées. Le terme «pterygiums multiples» renvoie donc à l'**immobilisme fœtal**. L'atteinte apparaît très tôt dans le développement fœtal puisque les espaces articulaires sont déjà présents à 8 semaines de grossesse (SG). Échographiquement, chaque articulation est fixée en flexion ou en extension. Il est parfois possible de noter les rétractions cutanées (pterygiums) avec de véritables brides sur un membre en flexion. Les atteintes articulaires distales sur les mains et les pieds entraînent des déformations fixées. Il est fréquent de noter une présentation du siège. L'hydramnios est habituel. La discussion en centre pluridisciplinaire permet dès la période prénatale d'impliquer le généticien.

Différentes étiologies (figure 22.22) peuvent être retrouvées.

- Des déficits neurologiques, comme l'atteinte de la corne antérieure de la moelle constituant les amyotrophies spinales proximales.
- Des atteintes musculaires. Parmi celles-ci, citons la myopathie de Steinert, familiale, sujette génétiquement à amplification de triplets. L'atteinte associe, *in utero*, un hydramnios en raison de la pauvreté des déglutitions. Il faut aussi citer la myasthénie maternelle qui entraîne le passage d'anticorps dans le compartiment fœtal. Dans ces cas, des traitements par immuno-globulines chez la mère sont envisageables, et un accueil pédiatrique doit être organisé.
- Des anomalies du tissu conjonctif.

C'est généralement l'examen postnatal qui permet d'approcher au mieux le diagnostic. En cas d'autopsie, il faudra veiller à ce que la moelle puisse être examinée dans des conditions optimales.

Le diagnostic différentiel de l'arthrogrypose dans le cadre d'un immobilisme fœtal est l'absence de liquide durant toute la durée de la grossesse. La cause la plus fréquente est le retard de croissance intra-utérin ou la rupture des membranes. Le contexte est alors très parlant ; le pronostic et le conseil génétique sont complètement différents.

Mains botes radiales

Elles correspondent à une déviation en flexion et pronation de la main et sont souvent associées à une anomalie du pouce et/ou du 1er métacarpien (*cf.* § Longitudinales [Anomalies réductionnelles]) (figure 22.23), (vidéo 22.5).

Mains botes cubitales

L'attitude vicieuse de la main est moins prononcée ; beaucoup plus rares que les précédentes, elles peuvent entrer dans le syndrome de Cornelia de Lange par exemple (*cf.* § Longitudinales [Anomalies réductionnelles]).

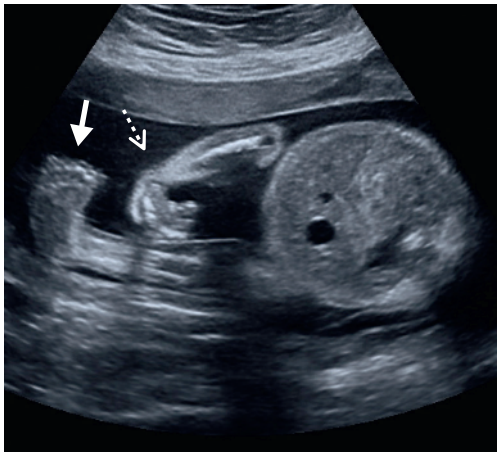

Figure 22.22. Arthrogrypose à 23 SA. Immobilisme fœtal avec pieds bots (→) et mains bottes (⇢).

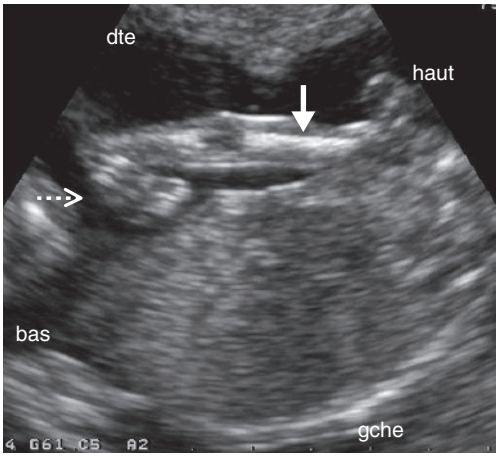

Figure 22.23. Main botte à 14 SA.
Humérus (⟶). Main (⋯≫).

Mains botes palmaires

C'est une flexion fixée du poignet sur l'avant-bras. La malposition entre le plus souvent dans une séquence d'immobilisme fœtal ou une trisomie 18.

Malpositions des pieds

Le **pied bot** a pour fréquence 1/1 000 grossesses.

Relevé vers le haut, en flexion, il est talus; en extension il est équin. Quand il est tourné vers l'intérieur, il est appelé varus. Échographiquement, le pied varus équin est la visualisation dans un même plan des deux os de la jambe et de la plante du pied. L'aspect varus équin est normal jusqu'à 12 SA, (vidéo 22.6).
Dans les formes unilatérales à morphologie normale, l'amniocentèse ne trouve pas toujours son indication.

La malformation isolée est de bon pronostic. Elle peut être posturale notamment dans les présentations du siège avec un liquide peu abondant. Dans les formes complexes (souvent bilatérales), l'origine est neurologique ou musculaire, syndromique ou, parfois, chromosomique. Le bilan échographique comporte la recherche d'une atteinte multiviscérale et l'analyse des doigts, des deux os de la jambe et des membres supérieurs. Il faut savoir rechercher particulièrement une anomalie médullaire comme un spina bifida, une moelle attachée basse ou une agénésie sacrée (figures 22.24 à 22.26).



Figure 22.24. Pied bot.
Les deux os de la jambe sont visibles sur le même plan que la plante du pied.

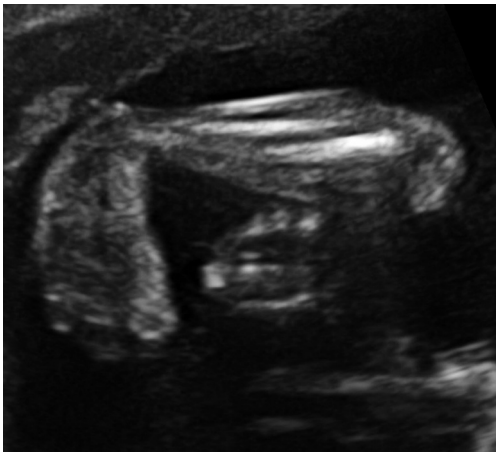

Figure 22.25. Pied bot.
Les deux os de la jambe sont visibles sur le même plan que la plante du pied.

Camptodactylie

Il s'agit d'une flexion permanente d'une ou plusieurs articulations interphalangiennes.

Elle peut être isolée ou entrer dans le syndrome d'immobilisme fœtal mais aussi dans des anomalies chromosomiques (trisomies 18 et 13) ou des syndromes polymalformatifs.

Clinodactylie

C'est une déviation latérale du doigt touchant surtout le 5e doigt. D'incidence fréquente dans la population normale, elle n'a de valeur qu'associée à d'autres anomalies.



Figure 22.26. Pied varus équin en reconstruction 3D.

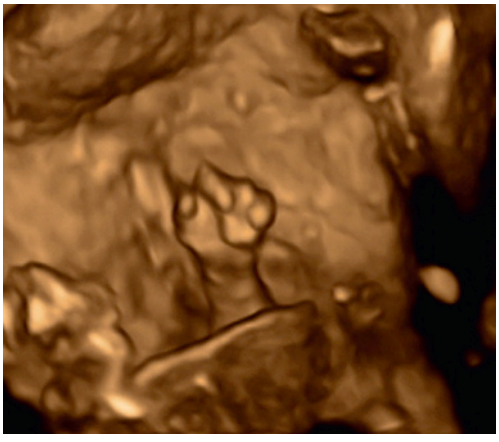

Figure 22.27. Chevauchement des doigts typiques d'une trisomie 18 en reconstruction 3D : 2e sur le 3e et 5e sur le 4e.

Main crispée

La main crispée comporte de façon permanente des doigts fléchis avec chevauchement du 2e sur le 3e et parfois du 5e sur le 4e. Elle est très évocatrice des trisomies 18 (*cf.* chapitre 27) (figure 22.27).

Pouce adductus

Isolé, il est banal, mais associé à une dilatation ventriculaire chez un fœtus de sexe masculin, il est en faveur d'un syndrome de Bickers-Adams.

Craniosténoses

Une craniosténose est une fermeture prématurée d'une ou plusieurs sutures crâniennes (figure 22.28), (vidéo 22.7). Sa fréquence est de 1/2000. Le diagnostic prénatal est rare car elles ne concernent que les formes entraînant une vraie modification du contour crânien. La scaphocéphalie, qui est la plus fréquente des craniosténoses, est souvent méconnue et confondue avec la dolichocéphalie. Le dépistage des craniosténoses est difficile et donne lieu à de nombreux faux positifs, sauf s'il existe un cas index ou s'il s'agit d'un cas syndromique.

Chaque suture est une fenêtre acoustique pour l'échographie. La difficulté de visualisation du cerveau par l'une ou plusieurs fenêtres habituelles peut attirer l'attention. L'aspect des sutures se modifie avec l'âge gestationnel. En échographie 3D mode osseux, la visualisation de la boîte du crâne est directe. Elle permet parfois un diagnostic. L'étude en mode VCI est plus facile au début du 2e trimestre mais la craniosténose peut se

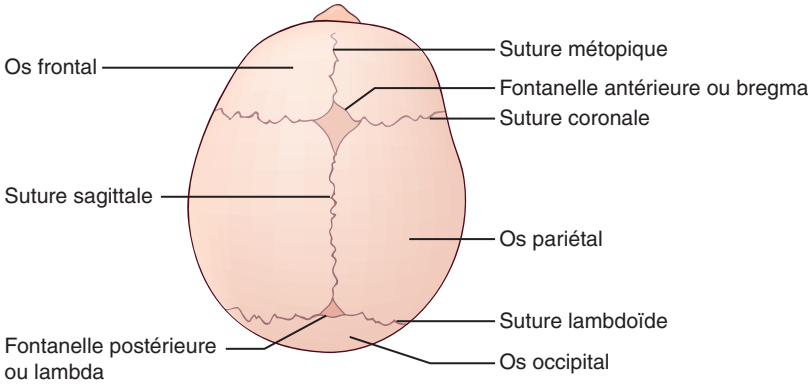

Figure 22.28. Sutures crâniennes.

révéler plus tard dans la grossesse, ou en période postnatale.

Enfin, c'est surtout la forme de la boîte crânienne, la modification du profil et la protrusion des globes oculaires qui sont les points d'appel (tableau 22.1, figures 22.29 et 22.30).

Pour la plupart, les craniosténoses ne sont pas syndromiques ; il s'agit donc d'une synostose isolée. La craniosténose la plus fréquente est la scaphocéphalie (50 %), puis la trigonocéphalie (20 %), la plagiocéphalie (15 %), la brachycéphalie (5 %) (figure 22.31). Toutes ces craniosténoses sont congénitales. Les différents types peuvent s'associer pour donner des formes plus complexes. Plus le nombre de sutures atteintes est important ou plus les sutures verticales sont atteintes et moins bon est le pronostic. Le crâne en trèfle peut être associé au nanisme tanatophore.

Il existe des craniosténoses syndromiques comme :

- la maladie de Crouzon (avec hypoplasie du massif facial et hypertélorisme) ;
- le syndrome d'Apert associant entre autres une brachycéphalie, une hypoplasie du massif facial et des syndactylies ;

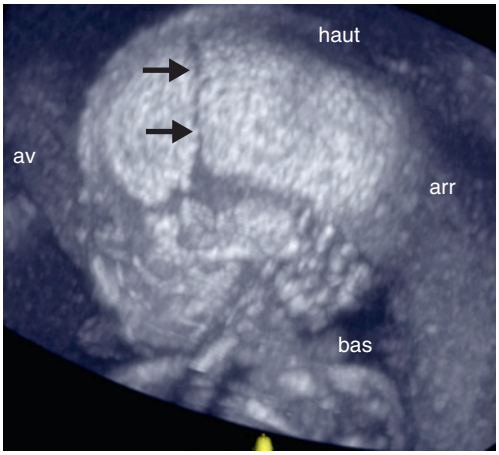

Figure 22.30. Suture coronale (→) : entre l'os frontal en avant et l'os pariétal en arrière.

Tableau 22.1. En fonction de la suture concernée par la craniosténose, l'aspect du crâne change.

Suture concernée	Type	Morphologie du crâne
Sagittale	Scaphocéphalie	Allongement antéro-postérieur et raccourcissement transversal
Métopique	Trigonocéphalie	Front triangulaire
Une coronale	Plagiocéphalie	Orbite attirée vers l'extérieur, le haut et l'arrière
Deux coronales	Brachycéphalie ou turicéphalie	Raccourcissement antéro-postérieur et élargissement transversal

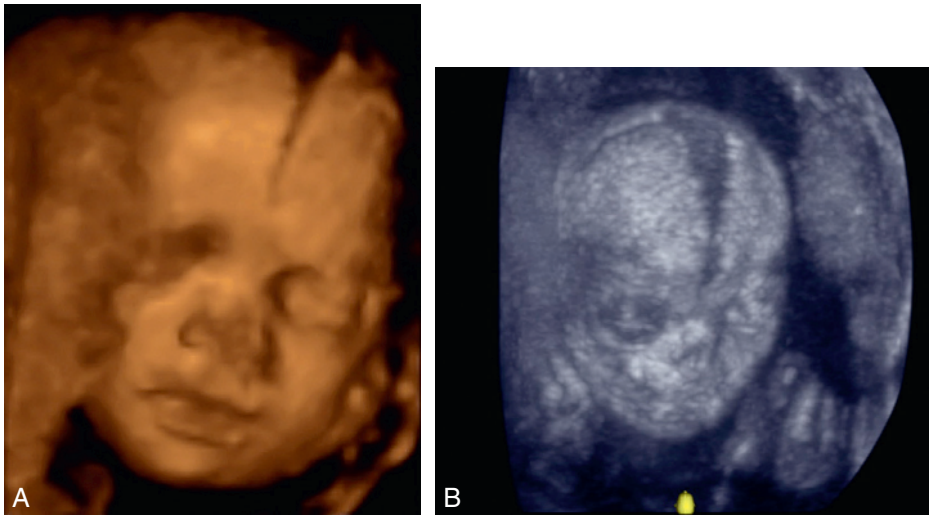

Figure 22.29. A. Suture métopique en 3D. B. Suture métopique en reconstruction 3D mode osseux à 22 SA.

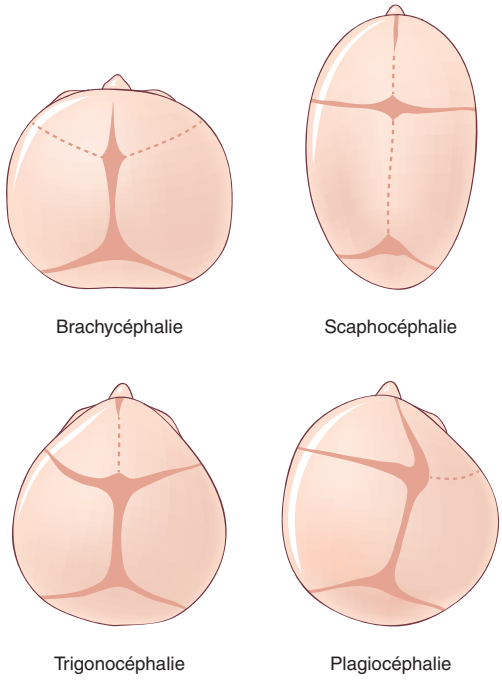

Figure 22.31. Schémas des différentes craniosténoses. L'exophtalmie est figurée par la visualisation de la paupière.

- le syndrome de Pfeiffer avec brachycéphalie, crâne en trèfle, et anomalies des extrémités à type de polysyndactylie (figures 22.32 à 22.35).

Anomalies des vertèbres

Des anomalies de courbure rachidienne sont parfois visibles en période anténatale. Elles peuvent faire évoquer la présence d'une hémivertèbre surnuméraire ou d'une fusion des corps vertébraux. L'échographie 3D est intéressante dans ces cas-là pour analyser l'ensemble du rachis et des côtes sur un seul cliché. En cas de vertèbre surnuméraire dorsale, il peut exister une côte se signalant par une hyperéchogénicité de localisation inhabituelle en avant du gril costal (figures 22.36 à 22.40).

- Les lésions complexes de la colonne cervicale peuvent entrer dans le cadre d'un syndrome de Klippel-Feil (association avec anomalie de position de l'omoplate et des malformations des membres supérieurs).

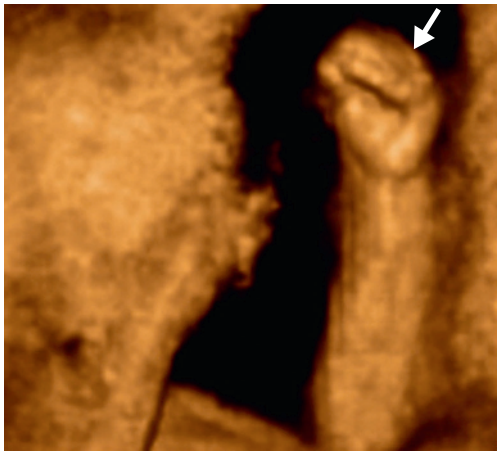

Figure 22.32. Syndactylie de la main gauche. Les doigts ne sont pas individualisés. Syndrome d'Apert.

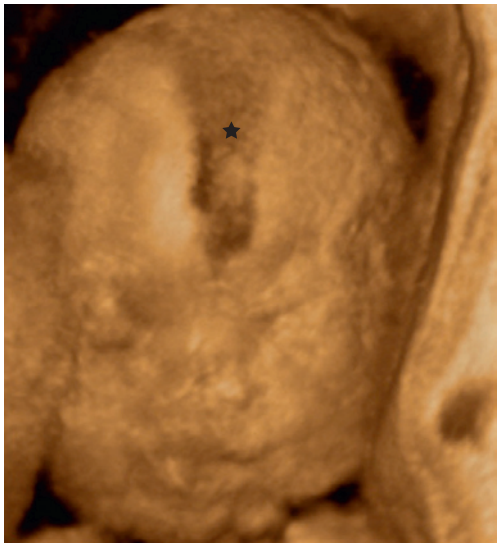

Figure 22.33. Syndrome d'Apert. Les sutures métopique (★) et sagittale sont anormalement larges. Hypertélorisme et exophtalmie.

- Le syndrome de Jarcho-Levin autosomique récessif est évoqué devant une désorganisation importante de l'axe vertébral et du gril costal avec aspect de puzzle de la colonne vertébrale, du fait de fusion de corps vertébraux et d'hémivertèbres (figure 22.41).
- Les agénésies lombo-sacrées s'accompagnent d'anomalies de position des membres voire de brides poplitées ou de position en bouddha selon l'importance de l'atteinte. Celle-ci va de

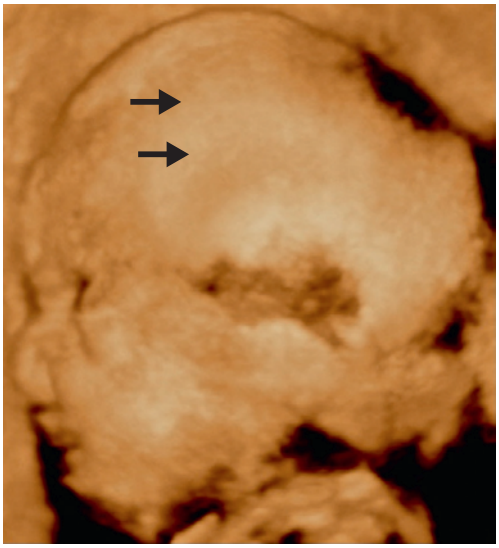

Figure 22.34. Syndrome d'Apert.
Craniosténose bicoronale. La suture n'est pas visible sur la reconstruction 3D.

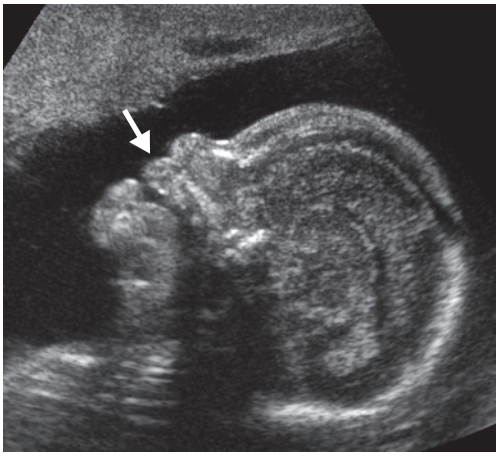

Figure 22.35. Syndrome d'Apert.
Le maxillaire supérieur est hypoplasique (→) avec inversion de l'articulé dentaire.

l'agénésie du coccyx sans grande conséquence à l'hémiagénésie sacrée et au syndrome de régression caudale avec, parfois, une sirénomélie.

Dans les atteintes osseuses vertébrales, une IRM permet de vérifier l'absence de compression ou d'atteinte médullaire (figure 22.42).

Les anomalies de l'os vertébral doivent faire rechercher une association VACTERL. Si elle est isolée, il n'y a pas de raison particulière de penser à une anomalie du caryotype.



Figure 22.36. Rachis : coupe frontale.
Les points hyperéchogènes sont les lames postérieures.

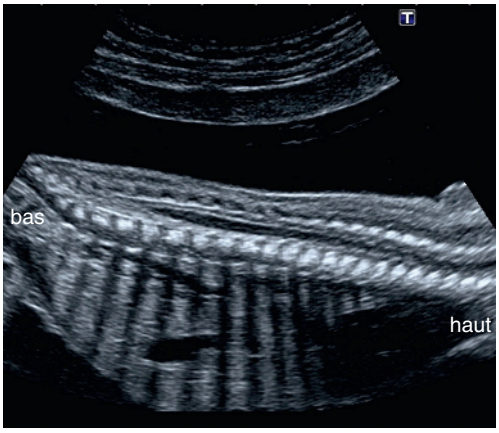

Figure 22.37. Rachis cône terminal en L2. Coupe sagittale.

Anomalies de la face

Les syndromes sont nombreux :

- Binder : dysplasie maxillo-nasale avec un nez anormalement court à la racine aplatie, un maxillaire supérieur peu développé, une mandibule relativement proéminente et/ou une malocclusion de type occlusion inversée ;
- Pierre Robin : la séquence de Pierre Robin associe rétrognathisme, fente palatine et glossoptose. Elle est associée à de nombreux syndromes ;
- Franceschetti ou Treacher-Collins : dysplasie oto-mandibulaire bilatérale et symétrique sans anomalies des extrémités, associée à diverses anomalies de la tête et du cou ;



Figure 22.38. Gril costal en reconstruction 3D : mode osseux.

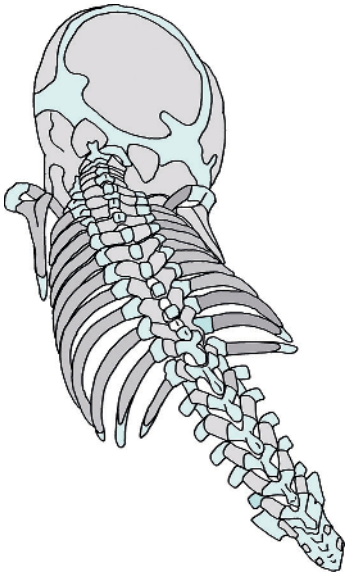

Figure 22.39. Le cartilage (en bleu) est hypoéchogène à l'échographie.

- Goldenhar : dysplasie oculo-auriculo-vertébrale caractérisée par une hypoplasie faciale asymétrique associée à des anomalies oculaires, une microtie, des appendices ou sinus pré-auriculaires et des malformations vertébrales ;
- oro-facio-digitaux ou oto-palato-digitaux.

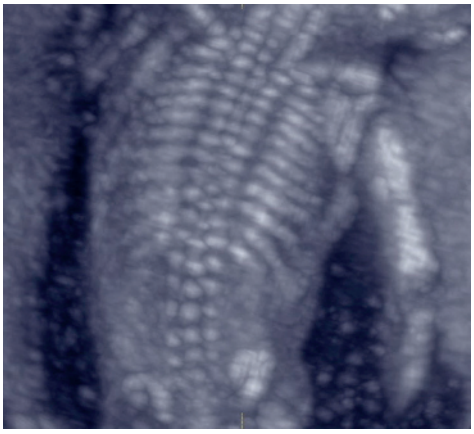

Figure 22.40. Aspect du rachis à 17 SA : en reconstruction 3D, mode osseux.

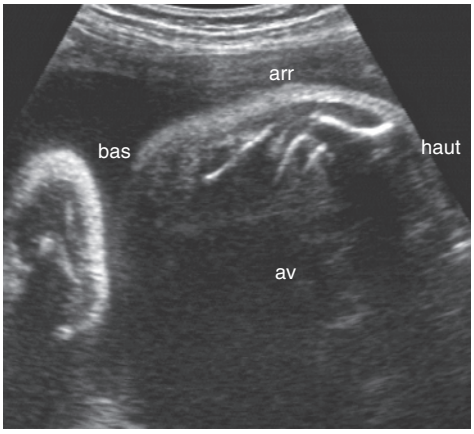

Figure 22.41. Jarcho-Levin : dysplasies costales multiples et des omoplates.

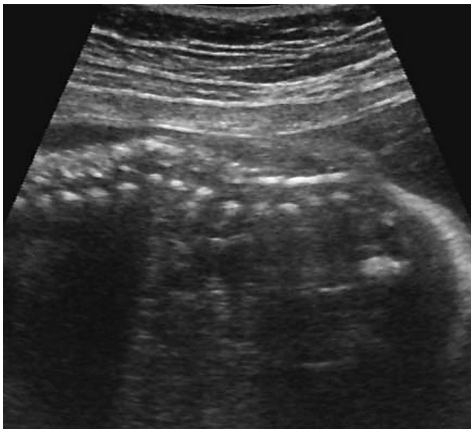

Figure 22.42. Anomalie de la courbure rachidienne sur une coupe sagittale.

Fréquemment, l'échographie ne permet pas d'avoir une vision claire de ce qui est grave, et de ce qui l'est moins. Mais, l'approche pronostique n'appartient pas à l'échographiste seul, confronté à l'aspect des images parfois impressionnantes. Elle relève de tous les professionnels, en équipe, en lien avec un CPDPN. Il faut savoir reconnaître, en première ligne, son ignorance pour permettre la meilleure prise en charge.

Compléments en ligne

Des compléments numériques sont associés à ce chapitre (vidéos). Ils sont signalés dans le texte par un picto.

Pour voir ces compléments, connectez-vous sur http://www.em-consulte.com/e-complement/474891 et suivez les instructions.

Vidéo 22.1. Fœtus mangeant son pied.

Vidéo 22.2. Côtes courtes : le cœur semble positionné en avant.

Vidéo 22.3. Ectromélie : l'avant-bras est réduit de moitié.

Vidéo 22.4. Ectromélie : l'avant-bras est réduit de moitié.

Vidéo 22.5. Arthrogrypose ; coude en extension et main bote radiale.

Vidéo 22.6. Pied bot varus équin.

Vidéo 22.7. Trigonocéphalie : les structures cérébrales ne sont pas visibles au travers de la suture métopique.

Références

Avni EF, Rypens F, Zappa M, et al. Antenatal diagnosis of short-limb dwarfism: sonographic approach. Pediatr Radiol 1996 ; 26(3) : 171–8.

Bernard JP, Levaillant JM. Diagnostic prénatal des craniosténoses. Neurochirurgie 2006 ; 52 : 246–58.

Doubilet PM, Benson CB, Bourne T, et al. Diagnostic criteria for nonviable pregnancy early in the first trimester. N Engl J Med 2013 ; 369(15) : 1443–51.

Gorincour G, Chaumoitre K, Bourliere-Najean B, et al. Fetal skeletal computed tomography: when? How? Why? Diagn Interv Imaging 2014 ; 95(11) : 1045–53.

Maroteaux P. Maladies osseuses de l'enfant. Paris: Flammarion Médecine Science ; 2002.

Orphanet. (http://www.orpha.net/consor4.01/www/cgi-bin/? lng = FR).

Ruano R, Molho M, Roume J, et al. Prenatal diagnosis of fetal skeletal dysplasias by combining two-dimensional and three-dimensional ultrasound and intrauterine three-dimensional helical computer tomography. Ultrasound Obstet Gynecol 2004 ; 24 : 134–40.

Schramm T, Gloning KP, Minderer S, et al. Prenatal sonographic diagnosis of skeletal dysplasias. Ultrasound Obstet Gynecol 2009 ; 34 : 160–70.

Teele RL. A guide to the recognition of skeletal disorders in the fetus. Pediatr Radiol 2006 ; 36 : 473–84.

Chapitre 23

Tumeurs fœtales

Les lymphangiomes et les tératomes peuvent être reconnus, mais, le plus souvent, le **diagnostic précis** des tumeurs fœtales est **difficile**. Leur rareté et le **manque de spécificité échographique** ne permettent le plus souvent qu'une probabilité diagnostique. Il convient donc de rester prudent dans l'évaluation pronostique.

Classification

Hamartomes et tératomes

Les hamartomes et les tératomes résultent d'un trouble de l'embryogenèse ; ce sont des tumeurs bénignes (figure 23.1).

Hamartomes

Les hamartomes sont caractérisés par la prolifération anarchique d'un tissu fœtal dans son organe d'origine. Ils se situent rarement sur la ligne médiane. Il existe ainsi des hamartomes du foie, de la rate, des lésions ubiquitaires comme les angiomes et les lipomes. Ces tumeurs peuvent prendre une forme kystique.

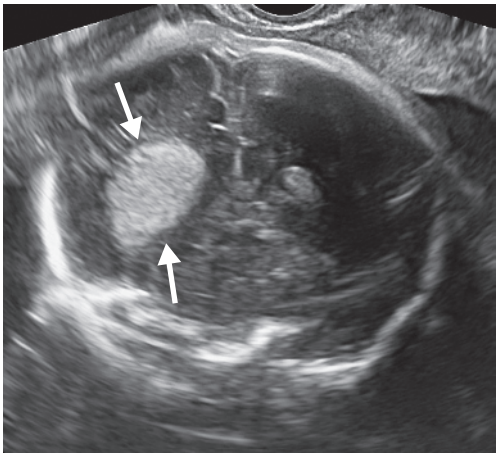

Figure 23.1. Tumeur papillomateuse du plexus choroïde sur une coupe coronale.

Tératomes

Les tératomes, de siège plus volontiers axial ou gonadique, sont des proliférations d'un tissu multipotent, plus ou moins différencié, étranger à l'organe où il est parfois localisé. Les caractéristiques tissulaires des tératomes expliquent leur potentielle malignité, y compris en cas de récidive. Le plus fréquent est le tératome sacro-coccygien, dont il existe aussi des formes kystiques.

Les anomalies associées du caryotype fœtal sont très rares. Ces tumeurs peuvent se révéler par une masse localisée, et parfois une anasarque en raison de la compression du système circulatoire. L'insuffisance cardiaque peut être due aussi à l'effet shunt des tumeurs vascularisées.

Tumeurs du blastème

Les tumeurs du blastème peuvent avoir un potentiel agressif et métastatique.

Les tumeurs du blastème sont désignées par le suffixe « -blastome » : néphroblastome, neuroblastome, hépatoblastome, rétinoblastome, etc. Pour rappel : le blastème est un groupement de cellules indifférenciées, d'origine mésoblastique, susceptibles de donner naissance à un organe.

Leur pronostic est fonction de leur localisation et de leur vitesse de croissance – lesquelles peuvent avoir des conséquences sur les organes vitaux par compression, hémorragie intratumorale, effet shunt ou encore par coagulation intravasculaire disséminée (CIVD). Les tumeurs du blastème sont le plus souvent curables dans la période postnatale. Certaines sont susceptibles de régression spontanée avant ou après la naissance.

Guide pratique de l'échographie obstétricale et gynécologique
© 2016, Elsevier Masson SAS. Tous droits réservés

Bilan échographique

Le bilan d'une tumeur fœtale est étiologique, à la recherche d'un syndrome polymalformatif, et pronostique, avec des échographies rapprochées pour en évaluer l'évolution.

Étiologie

L'échographie permet la description de la tumeur, en donne la localisation et approche son caractère unique ou multiple. Elle précise également les mesures de la tumeur, son caractère homogène ou hétérogène. Le contenu est décrit ; s'il est liquidien, la paroi et les cloisons sont caractérisées. La présence de cônes d'ombre signe la présence de calcifications. Le Doppler couleur permet d'évaluer la vascularisation de la tumeur. Un épanchement associé est recherché. La localisation précise par rapport aux organes du voisinage est analysée.

En période prénatale, le diagnostic histologique n'est pas indispensable mais l'échographie est parfois insuffisante pour décrire parfaitement une tumeur. Ainsi, il est parfois difficile de faire la différence entre un hématome de la surrénale et un neuroblastome. Selon la tumeur, l'évolution est plus ou moins prévisible.

Les tumeurs multiples font évoquer des maladies de système ou des polymalformations. Les phacomatoses autosomiques dominantes peuvent être parfois diagnostiquées en période prénatale : une neurofibromatose devant des atteintes cutanées, ou bien la sclérose tubéreuse de Bourneville devant des tumeurs cardiaques multiples. Le pronostic de la sclérose tubéreuse est extrêmement variable. L'IRM anténatale cérébrale constitue une aide indéniable dans ces cas même si la présence de tubers n'est pas directement corrélée aux manifestations cliniques.

Pronostic

Le pronostic dépend de la nature de la tumeur, de sa localisation, de sa vitesse de croissance et des complications associées.

Complications

- La compression (ou effet de masse) pour les tumeurs se développant dans un espace clos comme la boîte crânienne, le thorax ou le pelvis :
  - certains tératomes notamment intracrâniens sont tels, qu'une évolution favorable est inenvisageable ;
  - une tumeur médiastinale peut provoquer d'abord un hydramnios puis une anasarque par compression vasculaire et digestive ; l'hypoplasie pulmonaire est rare.
- L'hémorragie intratumorale en cours de grossesse ou à la naissance : elle peut se compliquer d'un trouble hémodynamique grave avec possibilité d'un bas débit cérébral évoluant vers une porencéphalie.
- L'effet shunt : certaines tumeurs très vascularisées imposent un débit cardiaque important avec surcharge droite puis insuffisance cardiaque.
- La nécrose tumorale peut évoluer vers une CIVD à l'origine de l'aggravation des complications hémorragiques.
- La prématurité, liée à la surdistension utérine en cas d'hydramnios ; mais elle peut également être induite en raison de l'apparition de complications nécessitant de mettre un terme à la grossesse pour prendre en charge le nouveau-né.
- L'hypotrophie, l'anémie, l'hydramnios, la mort *in utero*.

Voie d'accouchement et prise en charge per-partum

Une dystocie doit être redoutée en fonction du volume de la tumeur ou de sa localisation. Une déflexion ou une hyperextension du cou rendent la voie basse impossible. Une tumeur située sur l'axe aérien met en danger le fœtus pour l'adaptation à la vie aérienne. L'accouchement doit donc être envisagé en collaboration étroite avec les pédiatres. La procédure EXIT (*EX-utero Intra-partum Treatment*) consiste en un traitement postnatal immédiat. Le nouveau-né est opéré à sa naissance, auprès de sa mère.

Tumeurs les plus fréquentes

Le pronostic des tumeurs est multifactoriel : il dépend à la fois de la localisation, de la nature de la tumeur et de ses complications. Les tumeurs les plus fréquemment rencontrées sont les tératomes et les lymphangiomes.

Tératomes

Tératomes sacro-coccygiens et cervicaux

Les tératomes ont deux localisations préférentielles : sacro-coccygienne et cervicale. Leur aspect échographique peut être échogène ± homogène dans leur forme tissulaire, anéchogène dans leur forme kystique ou mixte. Le Doppler couleur permet d'étudier la vascularisation. Les formes tissulaires sont en général les formes les plus vasculaires avec un potentiel évolutif élevé.

Le **tératome sacro-coccygien** a une incidence de 1/40 000 naissances ; il est, le plus souvent, diagnostiqué au 2e trimestre de la grossesse (vidéo 23.1).

La gravité de ces tératomes est liée à leurs **complications potentielles** (figures 23.2 à 23.5) :

- les hémorragies se traduisent par une augmentation de volume rapide et l'apparition de plages anéchogènes. Elles sont plutôt l'apanage des formes tissulaires. L'anémie fœtale qui peut en résulter se traduit par une anomalie du Doppler

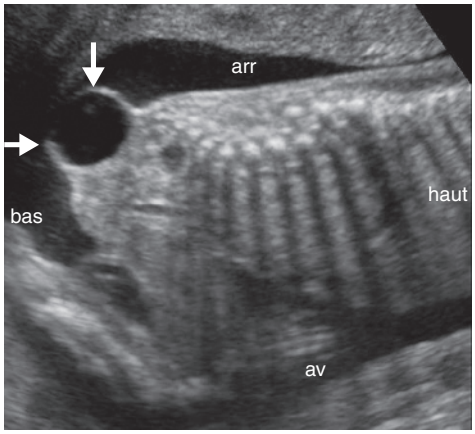

Figure 23.3. Tératome sacro-coccygien kystique (→).

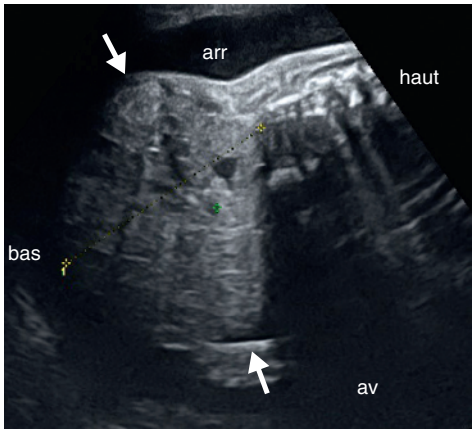

Figure 23.4. Tératome sacro-coccygien solide.

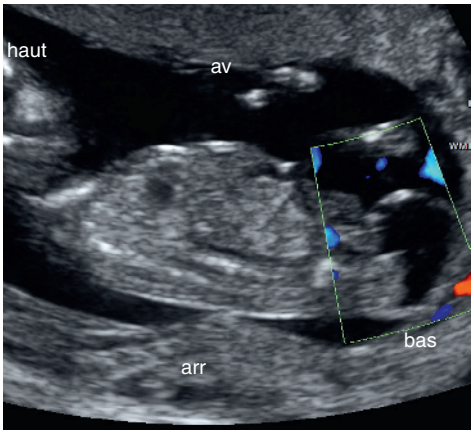

Figure 23.2. Tératome sacro-coccygien au 1er trimestre.

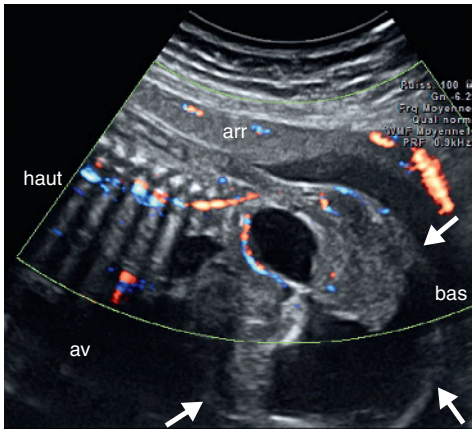

Figure 23.5. Tératome sacro-coccygien mixte. Richement vascularisé au Doppler couleur.

sylvien, une anomalie du rythme cardiaque fœtal (RCF), et peut aussi être à l'origine d'une anasarque ;
- une insuffisance cardiaque peut survenir par effet shunt dans les formes vasculaires. Les manifestations sur le plan échographique se traduisent par une augmentation du diamètre des veines caves : supérieure dans la localisation cervicale ou inférieure dans la localisation sacro-coccygienne. Progressivement apparaissent une insuffisance tricuspidienne, une asystolie et une anasarque ;
- les conséquences des troubles hémodynamiques que sont les hémorragies et l'insuffisance cardiaque peuvent aboutir à des troubles ischémiques dans certains territoires (porencéphalie), des souffrances fœtales, voire une mort fœtale *in utero* (MFIU).

Selon la localisation, les signes de **compression** sont différents :
- tératomes sacro-coccygiens avec dilatation de l'arbre urinaire, effet de masse sur les organes pelviens ou le tube digestif ;
- tératomes cervicaux avec refoulement et compression de l'axe aérodigestif. Il peut exister des prolongements médiastinaux (figure 23.6).

L'IRM précise la localisation et les compressions.

Les tératomes sacro-coccyygiens de bon pronostic restent inférieurs à 10 cm avec une vascularisation faible à l'échographie. La césarienne est conseillée pour les tumeurs de plus de 7 cm.

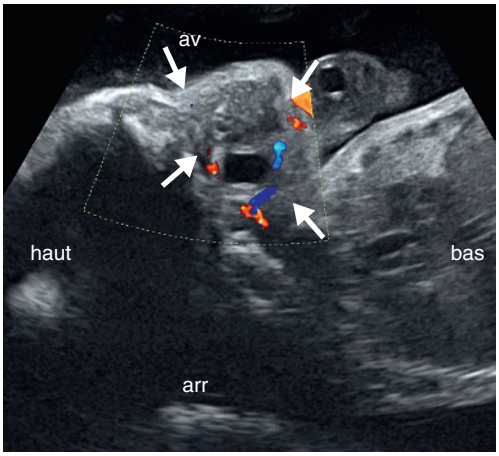

Figure 23.6. Tératome cervical.
Cette tumeur bénigne peut avoir des prolongements médiastinaux.

Autres localisations

Il existe d'autres localisations plus rares des tératomes :
- l'encéphale, où la prolifération entraîne une destructuration du parenchyme cérébral, et peut atteindre un volume générateur de dystocie ;
- le péricarde, souvent générateur d'épanchement avec phénomène possible de compression ;
- le palais : c'est le tératome épignathe, tumeur endobuccale dont le point de départ est le palais postérieur. Le petit estomac et l'excès de liquide amniotique vont être le témoin des signes de compression (figures 23.7 à 23.9), (vidéo 23.2).

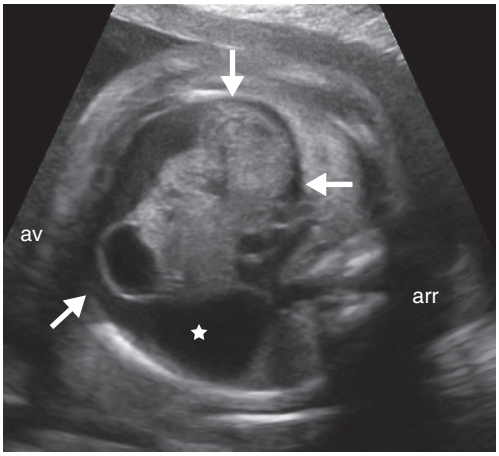

Figure 23.7. Tératome du péricarde à 23 SA. Avec épanchement péricardique (★).

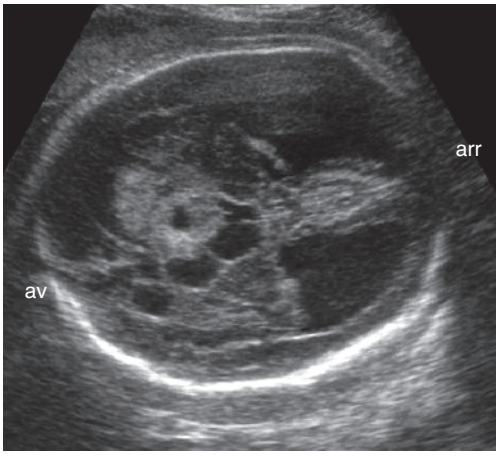

Figure 23.8. Tératome cérébral sur une coupe axiale avec désorganisation du parenchyme cérébral.

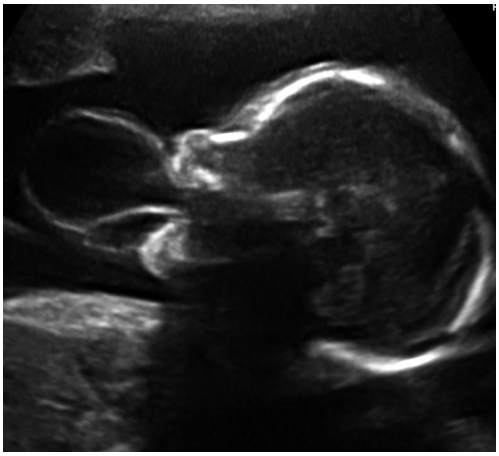

Figure 23.9. Tératome épignathe extériorisé par la bouche : en provenance du cavum.

Lymphangiomes

Le lymphangiome kystique a une localisation le plus souvent cervico-faciale mais qui peut également être thoraco-axillaire. Il peut être multiple, sur différents sites.

Échographiquement, il s'agit d'une masse faite de logettes de taille variable, séparées par des travées plus ou moins fines. Parfois, l'aspect est macrokystique uniloculaire et plus rarement mixte avec quelques zones plus échogènes. Le lymphangiome est peu ou pas vasculaire en mode Doppler; il n'existe pas de pédicule vasculaire et les flux sont de type veineux. Le potentiel évolutif d'**infiltration** rend compte de la difficulté de donner un pronostic. Le potentiel évolutif est imprévisible tant en période prénatale qu'après (figures 23.10 à 23.13), (vidéos 23.3 à 23.5).

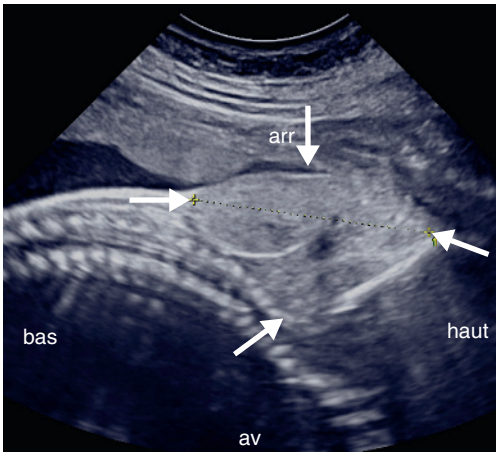

Figure 23.10. Lymphangiome cervical hyperéchogène.

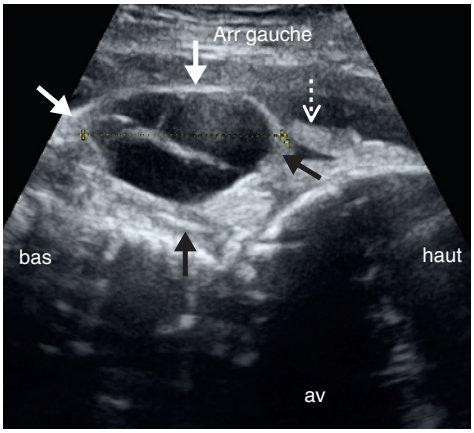

Figure 23.12. Lymphangiome kystique cervical (→). L'oreille est posée dessus (⋯≫).



Figure 23.11. Lymphangiome cervical en reconstruction 3D.

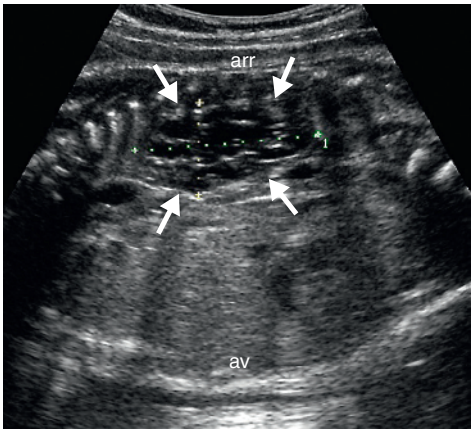

Figure 23.13. Lymphangiome kystique pulmonaire.

Le volume de la masse, sa croissance, le caractère sus- ou sous-hyoïdien, ainsi que l'infiltration de la base de la langue, des loges parotidiennes entrent dans le pronostic des formes cervico-faciales. Ces derniers éléments doivent être appréciés par l'échographie et l'IRM.

Hémangiomes

Il s'agit souvent de masse échogène finement granitée, très vascularisée en codage couleur ; l'existence de calcifications est hautement évocatrice. Un retentissement cardiaque est possible et doit être recherché. La localisation des hémangiomes peut être occipitale, mais également au niveau des membres ; la recherche de localisations multiples est indispensable.

Glioblastomes

Au niveau encéphalique, le glioblastome se présente comme une masse échogène d'augmentation souvent rapide et présente un caractère hémorragique. Elle induit très souvent une dilatation des ventricules latéraux (VL) et une modification des repères anatomiques habituels. Le pronostic en est péjoratif.

Tumeurs du cœur

Au niveau cardiaque, les **rhabdomyomes** se traduisent par de petites images échogènes additionnelles souvent au niveau du septum. Le pronostic dépend essentiellement des anomalies du rythme cardiaque et des signes d'anasarque. Les tumeurs de plus de 20 mm sont celles ayant le plus de conséquences fœtales. La **sclérose tubéreuse** est présente dans les deux tiers des cas surtout quand les tumeurs cardiaques sont multiples, ventriculaires et qu'il existe une histoire familiale. Leur apparition se fait souvent au-delà de 26 semaines d'aménorrhée (SA) c'est-à-dire au troisième trimestre. Elles font discuter la possibilité d'une neurofibromatose telle la sclérose tubéreuse de Bourneville (STB). Cette dernière peut avoir d'autres traductions échographiques comme une hyperéchogénicité rénale, et des tubers cérébraux. Ces tubers sont difficilement accessibles à l'échographie, et l'IRM se révèle alors d'une performance supérieure. Le diagnostic différentiel est le fibrome, le myxome, le tératome et l'hémangiome. Les tératomes sont des masses extracardiaques localisées au péricarde avec un épanchement important. L'hémangiome est polykystique avec une part solide importante et des calcifications ; il est le plus souvent localisé à l'oreillette droite (figure 23.14), (vidéo 23.6).

Tumeurs du foie

Au niveau hépatique, certains hamartomes ont une composante kystique parfois multiple. L'hémangioendothéliome est une tumeur bien limitée hétérogène avec une composante vasculaire importante susceptible d'entraîner une défaillance cardiaque qui en fait le pronostic. Certains de ces endothéliomes peuvent se thromboser spontanément permettant une véritable « guérison ». Les hépatoblastomes sont beaucoup plus rares et ont un aspect peu spécifique en échographie.

Tumeurs abdominales rétropéritonéales

Tumeurs du rein

Au niveau rénal, la **tumeur de Bolande**, ou néphrome mésoblastique, est la plus fréquente. Il

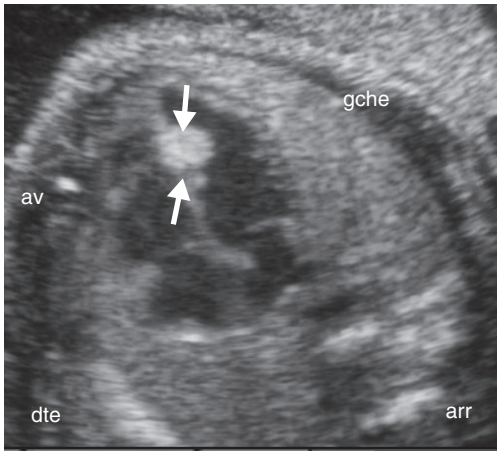

Figure 23.14. Tumeur du septum interventriculaire (→) : ici un rhabdomyome cardiaque.

s'agit d'une tumeur bénigne qui se traduit par une masse intrarénale parfois très volumineuse hypoéchogène, homogène ou légèrement hétérogène avec un anneau vasculaire périphérique, en continuité du parenchyme normal ; ses limites sont échographiquement mal définies. Elle s'accompagne classiquement d'un excès de liquide ou d'un hydramnios.

La **tumeur de Wilms** ou néphroblastome est une tumeur avec une capsule théoriquement bien visible, hétérogène, plus ou moins vascularisée. Il n'existe pas de critères anténatals fiables pour différencier la tumeur de Bolande de la tumeur de Wilms.

Il existe des tumeurs plus rares comme les sarcomes dont le diagnostic histologique est postnatal.

Neuroblastomes

Les neuroblastomes sont les tumeurs congénitales malignes **les plus fréquentes** (1/10 000 à 30 000 naissances). Dans plus de 90 % des cas, le siège de la tumeur est surrénalien mais les chaînes ganglionnaires sympathiques de l'abdomen, du thorax, du pelvis et du cou peuvent être concernées. Il s'agit d'une masse rétropéritonéale séparée du rein. Il comprend, de façon variable, une part solide et une part kystique (figures 23.15 à 23.17).

Le principal diagnostic différentiel est l'hématome de la surrénale ; il est plus fréquent. Le critère évolutif est un élément d'appoint car il évolue habituellement vers la régression mais la distinction reste très difficile en l'absence de complication régionale ou générale.

Une masse surrénale qui ne régresse pas ou qui augmente de taille est en faveur d'un neuroblastome. Le pronostic est majoritairement bon. Le dosage des catécholamines doit être effectué à la naissance ou lors d'une amniocentèse (vidéo 23.7).

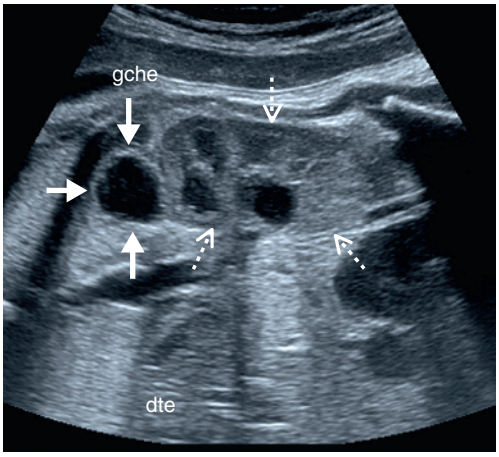

Figure 23.16. Hématome de la surrénale sur une coupe frontale à 34 SA (→) : contenu anéchogène.
Le diagnostic différentiel est le neuroblastome. Rein (⇢).

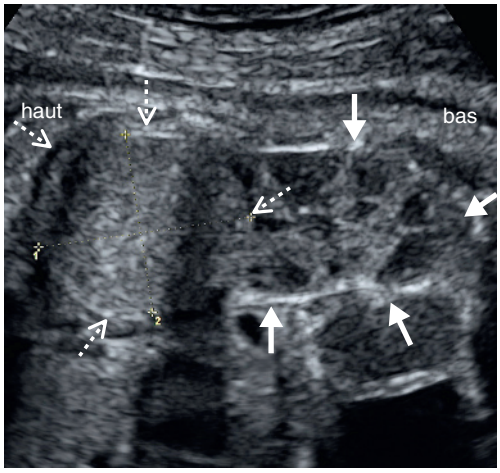

Figure 23.15. Neuroblastome 37 SA (⇢) : homogène hyperéchogène. Rein (→).

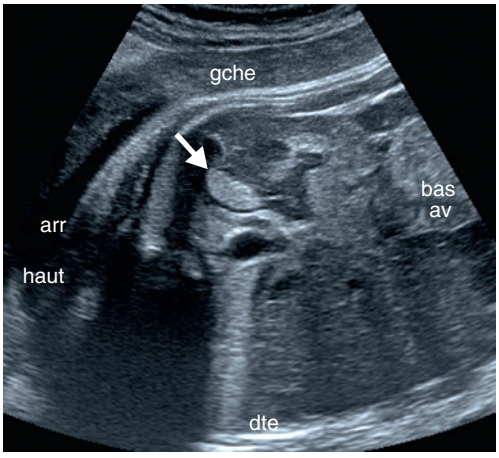

Figure 23.17. Le même hématome de la surrénale sur une coupe oblique à 36 SA dans le plan d'un espace intercostal.
Le diagnostic différentiel reste le neuroblastome.

Compléments en ligne

Des compléments numériques sont associés à ce chapitre (vidéos, QCM interactif). Ils sont signalés dans le texte par un picto.

Pour voir ces compléments, connectez-vous sur http://www.em-consulte/e-complement/474891 et suivez les instructions.

Vidéo 23.1. Tératome sacro-coccygien à 12 SA.

Vidéo 23.2. Tératome cérébral.

Vidéo 23.3. Lymphangiome cervical.

Vidéo 23.4. Lymphangiome thoraco-abdominal.

Vidéo 23.5. Lymphangiome sous-cutané.

Vidéo 23.6. Tumeurs cardiaques multiples.

Vidéo 23.7. Neuroblastome à 39 SA.

QCM 49.

Références

Anselem O, Mezzetta L, Grangé G, et al. Fetal tumors of the choroid plexus: is differential diagnosis between papilloma and carcinoma possible? Ultrasound Obstet Gynecol 2011 ; 38 : 229–32.

Avni FE, Massez A, Cassart M. Tumours of the fetal body : a review. Pediatr Radiol 2009 ; 39 : 1147–57.

Benachi A, Durin L, Maurer SV, et al. Prenatally diagnosed sacrococcygeal teratoma : a prognostic classification. J Pediatr Surg 2006 ; 41 : 1517–21.

Boithias C, Martelli H, Destot-Vong KD, et al. Conduite à tenir obstétricopédiatrique devant la découverte anténatale d'une masse hyperéchogène rétropéritonéale. Arguments en faveur d'un néphrome mésoblastique congénital. J Gynecol Obstet Biol Reprod (Paris) 2009 ; 38 : 277–85.

Kamil D, Tepelmann J, Berg C, et al. Spectrum and outcome of prenatally diagnosed fetal tumors. Ultrasound Obstet Gynecol 2008 ; 31 : 296–302.

Chapitre 24

Infections fœtales

Différents micro-organismes peuvent **traverser la barrière placentaire** : bactéries, champignons, virus et parasites.

Les bactéries et les champignons donnent des chorio-amniotites avant qu'une atteinte fœtale puisse être détectée par échographie : leur diagnostic est clinique.

Ce chapitre se limite au diagnostic échographique des atteintes fœtales **virales** et **parasitaires**.

Signes échographiques d'une infection fœtale

Anasarque

Les signes d'anasarque sont fréquents, avec :

- **soit un tableau complet d'œdèmes sous-cutanés et d'épanchement des séreuses ;**
- **soit un tableau plus partiel, avec parfois un épanchement des séreuses limité au péricarde, ou bien une ascite.**

En cas d'anasarque, l'anémie fœtale doit être recherchée par la mesure de la vitesse maximale au niveau de l'artère cérébrale moyenne.

Le tableau d'anasarque peut se compléter d'une **insuffisance cardiaque** avec **cardiomégalie** : la mesure de l'index cardiothoracique est alors nécessaire. L'aspect du myocarde peut être modifié : hyperéchogène dans les infections à cytomégalovirus (CMV) ou à virus coxsackie.

Retard de croissance intra-utérin

Le retard de croissance intra-utérin peut être lié à deux mécanismes :

- atteinte placentaire qui va entraîner une diminution des apports au fœtus et donc un RCIU (comme pour le CMV) ;
- atteinte directe des organes fœtaux qui va empêcher leur développement normal (stagnation de croissance du périmètre crânien par exemple).

Une cause infectieuse doit toujours être évoquée lors de la prise en charge d'un retard de croissance, en se basant sur l'anamnèse, l'analyse des sérologies, et une échographie diagnostique. La recherche d'agent infectieux dans le liquide amniotique pourra ensuite se discuter.

Anomalies cérébrales

Ces anomalies cérébrales sont parfois limitées à de simples calcifications ou hyperéchogénicités. Les hyperéchogénicités sont typiquement en candélabre au sein des thalamus (elles correspondent à une inflammation des parois vasculaires) ou périventriculaires dans l'infection à CMV (figures 24.1 et 24.2). Cependant, tandis que des images en candélabre ne sont pas spécifiques du CMV. Les hyperéchogénicités peuvent être présentes dans tout le parenchyme cérébral, et peuvent aussi révéler des **abcès toxoplasmiques**. Dans ce dernier cas, les images sont plutôt arrondies et périphériques, uniques ou multiples.

© 2016, Elsevier Masson SAS. Tous droits réservés

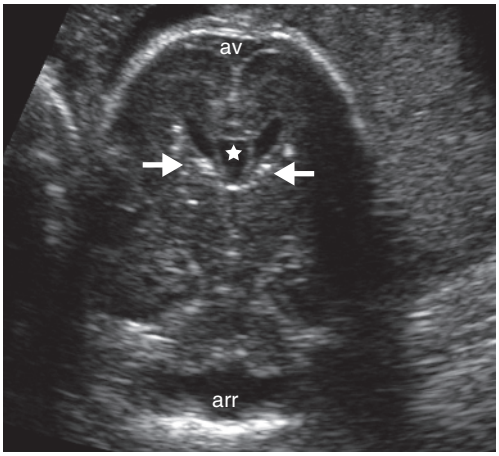

Figure 24.1. Calcifications périventriculaires à 26 SA (→) dans le cadre d'une infection à CMV.
Sur une coupe axiale basse, cavité du septum pellucidum (★).

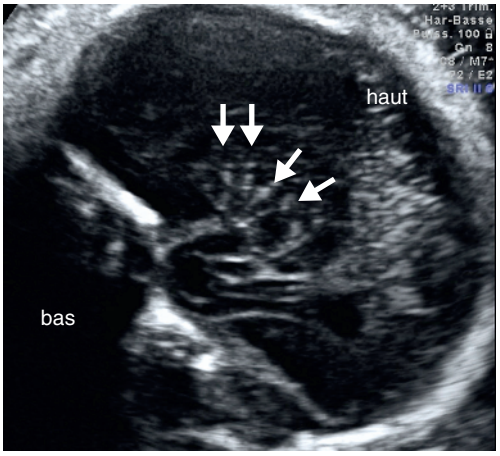

Figure 24.2. Infection à CMV.
Hyperéchogénicités en candélabre en thalamus (→).

Au niveau cérébral, le signe principal d'infection fœtale est la ventriculomégalie pouvant être associée à des parois ventriculaires épaissies hyperéchogènes dont le diagnostic différentiel est l'hémorragie intraventriculaire.

Des **kystes de germinolyse** sont possibles au niveau de la zone germinative ; ils doivent être recherchés sur des coupes parasagittales ou coronales dans la concavité ventriculaire au niveau du noyau caudé. Ils sont banals au 3e trimestre.

Des atteintes cérébrales plus marquées, comme des atteintes clastiques à type de **porencéphalie** ou **lissencéphalie**, sont parfois liées au CMV ou à la toxoplasmose.

Enfin, une **microcéphalie** est possible.

Il convient de noter que les différentes atteintes cérébrales décrites sont liées à la **date** de survenue de l'infection. Elles sont d'autant plus graves et profondes que l'infection est **précoce**. Une autre caractéristique est leur évolutivité dans le temps.

Système digestif et rénal

Les signes digestifs et rénaux échographiques d'une infection fœtale sont :

- un intestin hyperéchogène ;
- fréquemment, une hépatomégalie ou une splénomégalie ;
- des reins hyperéchogènes ;
- parfois, des péritonites méconiales.

Liquide amniotique et placenta

Une anomalie de la quantité de liquide amniotique ou de l'aspect du placenta (placentomégalie) peut être constatée.

Conclusion

Une grave anomalie échographique doit conduire à une amniocentèse, à la recherche de l'agent infectieux.

Cytomégalovirus

Dépistage

Les recommandations pour la pratique clinique de la Haute Autorité de santé (HAS) demandent de ne pas faire de dépistage d'infection par CMV en cours de grossesse par des sérologies maternelles.

En France, presque la moitié des femmes enceintes sont séronégatives. Environ 1 % fait une primo-infection à CMV en cours de grossesse. Les infections secondaires sont possibles. La moitié des infections maternelles est transmise aux fœtus, les plus graves étant les infections du premier trimestre. La prévalence néonatale de l'infection à CMV est d'environ 0,5 %. Les atteintes symptomatiques en représentent 1/10.

Il est rare que le fœtus présente une atteinte symptomatique liée à cette infection.

Les circonstances de diagnostic d'une infection à CMV sont : infection maternelle découverte lors d'un dépistage sérologique (non recommandé), symptomatologie maternelle infectieuse, ou découverte d'une anomalie échographique lors des examens de dépistage (figures 24.3 à 24.6).

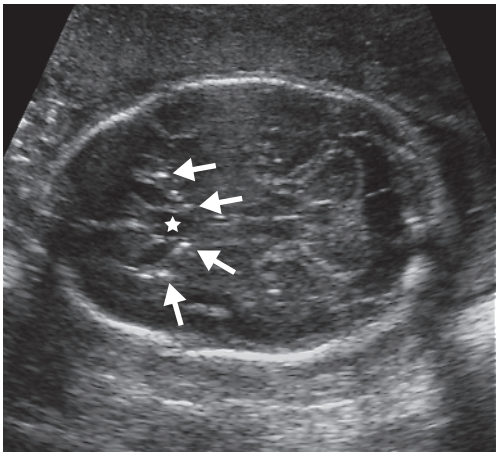

Figure 24.3. Calcifications périventriculaires à 26 SA (→) dans le cadre d'une infection à CMV : sur une coupe axiale basse.
Cavité du septum pellucidum (★).

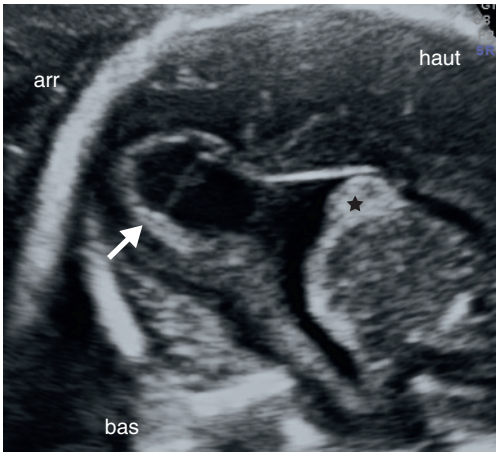

Figure 24.5. Infection à CMV : paroi ventriculaire hypéréchogène (→) sur une coupe parasagittale.
Plexus choroïde (★).

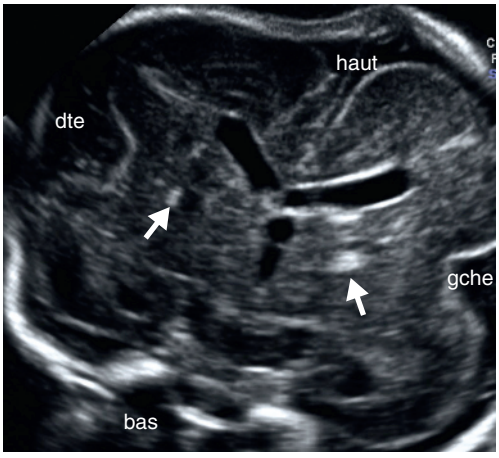

Figure 24.4. Hyperéchogénicités des noyaux gris (→) dans le cadre d'une infection à CMV : sur une coupe coronale.

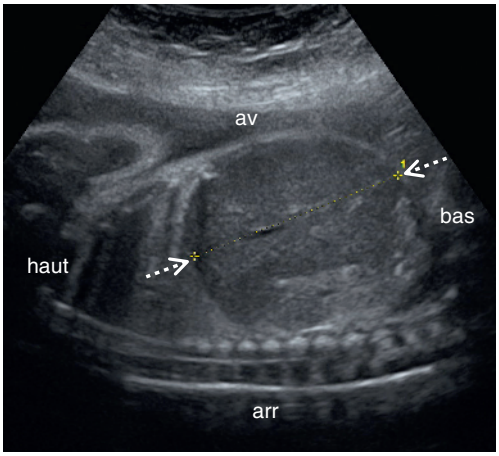

Figure 24.6. Infection à CMV : hépatomégalie à 29 SA.

Diagnostic

Dans la majorité des cas, l'infection à CMV ne va donner aucuns symptômes, et dans ce cas, le risque possible mais rare est le développement de troubles auditifs dans l'enfance.

Les anomalies échographiques le plus souvent rencontrées dans l'infection à CMV sont :

- une ventriculomégalie ;
- une échogénicité périventriculaire ;
- des cavitations périventriculaires à la pointe des cornes occipitales ou temporales ;
- une microcéphalie ;
- une hémorragie intracrânienne ;
- des hyperéchogénicités focales ;
- des kystes périventriculaires ;
- une giration anormale ;
- une hyperéchogénicité des vaisseaux thalamiques (aspect en candélabre) ;
- un corps calleux hypoplasique ;
- une anomalie de la fosse postérieure avec une méga grande citerne.

Au niveau viscéral, il convient de rechercher :

- un retard de croissance intra-utérin ;
- un intestin hyperéchogène ;
- une splénomégalie ;
- une hépatomégalie ;
- de l'ascite ;
- une anasarque (vidéos 24.1 et 24.2) ;
- un hydramnios.

Le diagnostic est confirmé par une amniocentèse à la recherche du virus. En présence de signes échographiques, seule une sérologie CMV négative en IgG et en IgM élimine le diagnostic. En cas de sérologie CMV positive, quelle que soit la date, une recherche de CMV dans le liquide amniotique peut être effectuée (possibles réactivations ou réinfections).

En l'absence de signes échographiques, la présence de CMV dans le liquide amniotique n'a pas de valeur pronostique mais uniquement une valeur diagnostique.

Dans l'hypothèse d'une séroconversion maternelle, particulièrement avant 20 SA, l'amniocentèse peut se discuter au cas par cas afin de guider la surveillance échographique diagnostique : tous les 15 jours si amniocentèse positive et ce jusqu'à 36 SA. Si elle est réalisée, en l'absence de signe échographique, l'amniocentèse doit être faite après 21 SA, et 6 semaines après la date présumée d'infection maternelle.

La place de l'IRM dans la prise en charge des infections congénitales à CMV est discutée. Elle doit être réalisée s'il existe des anomalies extra-cérébrales, s'il existe des lésions cérébrales (surtout si elles sont discrètes) ou si un examen cérébral complet et fin ne peut pas être fait. En cas d'échographie strictement normale, il a été montré que l'IRM est quasiment toujours normale. En cas d'anomalies anatomiques cérébrales graves, l'IRM confortera le diagnostic mais ne changera pas le pronostic.

Toxoplasmose

Le toxoplasme est un parasite : *Toxoplasma gondii*. Chez l'être humain, il a un développement intracellulaire. Chez la femme enceinte, une infection aiguë peut être transmise au fœtus. En France, la moitié des femmes enceintes a une sérologie positive. L'infection est souvent infraclinique ; elle peut comporter des signes grippaux. Les adénopathies cervicales sont un signe typique (figures 24.7 à 24.9).

Le risque de transmission augmente avec l'âge gestationnel au moment du contage alors que la gravité de l'infection fœtale diminue avec l'âge gestationnel.

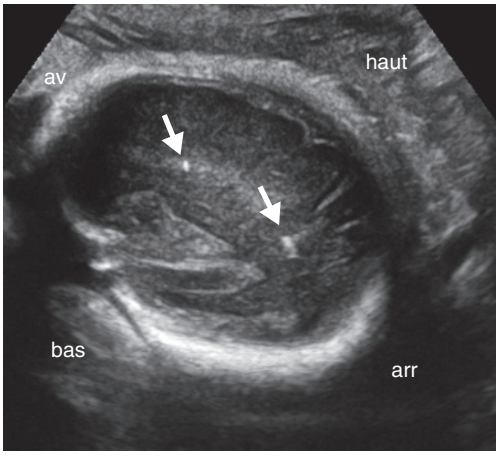

Figure 24.7. Toxoplasmose avec atteinte cérébrale : hyperéchogénicités parenchymateuses sur une coupe parasagittale.

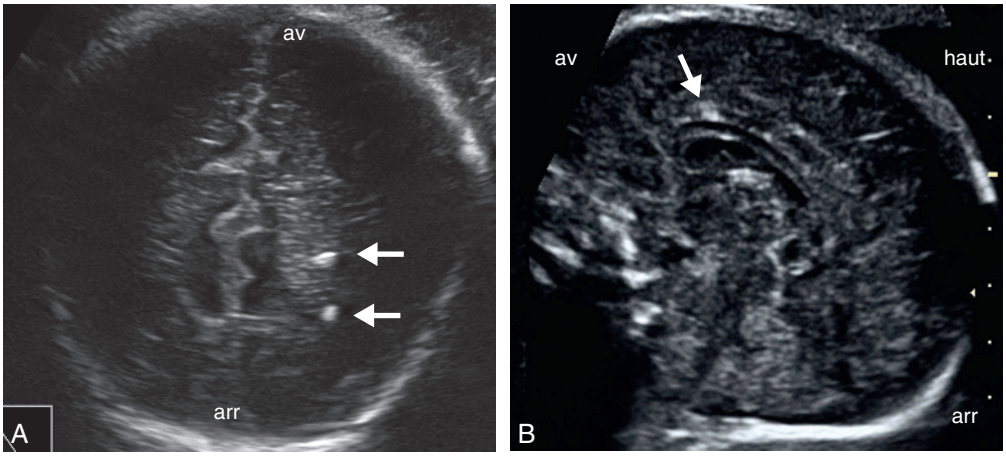

Figure 24.8.
A. Toxoplasmose avec atteinte cérébrale : hyperéchogénicités parenchymateuses sur une coupe axiale haute.
B. Toxoplasmose avec atteinte cérébrale : hyperéchogénicités péricalleuses sur une coupe sagittale.

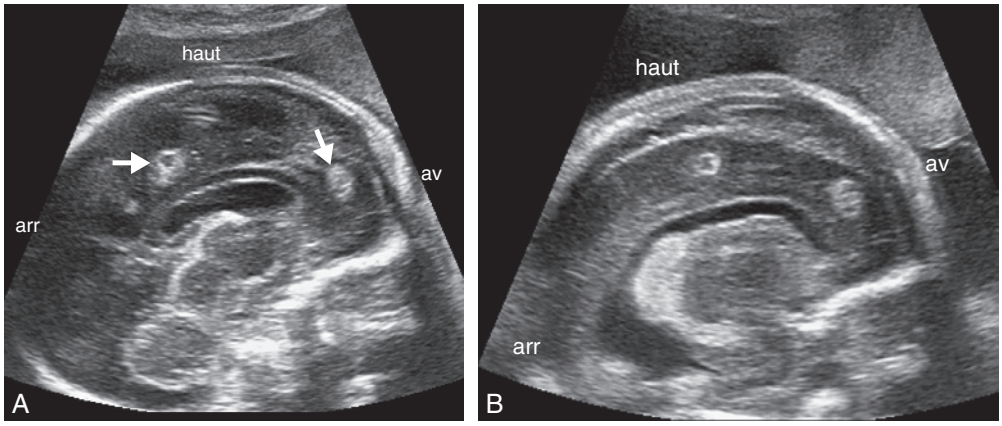

Figure 24.9.
Abcès toxoplasmiques à 23 SA sur une coupe sagittale (A) et sur une coupe parasagittale ventriculaire (B).

Le dépistage sérologique systématique chez les femmes enceintes en France est justifié par la possibilité d'un test diagnostique et d'un traitement anténatal même si celui-ci est sujet à controverse.

Le taux de transmission au fœtus est :

- pour une infection périconceptionnelle, environ 1 % ;
- pour le 1er trimestre, environ 15 %. Il aboutit souvent à une fausse couche ;
- au 2e trimestre, le passage transplacentaire s'effectue une fois sur deux ;
- au 3e trimestre, l'infection fœtale est présente dans les deux tiers des cas pour atteindre presque 90 % à terme.

Échographiquement, les signes sont essentiellement cérébraux avec ventriculomégalie et des petites zones hyperéchogènes ponctiformes au niveau de la substance blanche. L'atteinte peut être plus grave jusqu'à la microcéphalie. Des signes digestifs peuvent être associés comme l'hépatomégalie ou l'ascite, l'intestin hyperéchogène ou le retard de croissance intra-utérin. La ventriculomégalie est souvent rapidement évolutive, liée à une oblitération des canaux de circulation du liquide céphalo-rachidien par les kystes toxoplasmiques (infections du 1er et 2e trimestre), (vidéos 24.3 et 24.4).

Rubéole

Il s'agit d'un virus à ARN, le togavirus. Cette infection chez la femme enceinte réapparaît en France, alors qu'elle avait disparu, en raison de la baisse du taux de couverture vaccinale. Plus de 90 % des femmes en âge de procréer sont immunisées. L'incubation du virus est de 13 à 20 jours avec un risque de transmission 7 jours avant et 7 jours après l'irruption (figure 24.10A et B).

Le passage du virus dans le compartiment fœtal est très fréquent aux 1er et 3e trimestres. Il ne survient que dans la moitié des cas au 2e trimestre. Pour autant, le risque malformatif est très important jusqu'à 18 semaines d'aménorrhée (SA), pour devenir pratiquement nul après.

Échographiquement, il faut rechercher des cardiopathies, essentiellement des atteintes septales ou les atrésies pulmonaires. Les atteintes oculaires sont fréquentes comme la cataracte, la microphtalmie. Elles sont quasiment systématiques avant 12 SA. D'autres signes sont possibles, tels l'hépatosplénomégalie, la microcéphalie ou le retard de croissance intra-utérin. La microcéphalie est liée aux lésions cérébrales associées.

Infection à parvovirus B19

Il s'agit du mégalérythème épidémique – ou « cinquième maladie ». Ce virus ADN est à évolution bénigne chez l'enfant. Son taux d'incubation est de 2 à 3 semaines.

Soixante pour cent des femmes enceintes sont immunisées contre ce virus. Chez le fœtus, il peut être la cause d'une **anémie fœtale sévère** mettant parfois en jeu le pronostic vital :

- au 1er trimestre, il entraîne des anasarques embryonnaires avec fausse couche spontanée ;
- au 2e trimestre, l'anémie fœtale donne des signes d'anasarque et d'insuffisance cardiaque ;
- au 3e trimestre, le risque fœtal est minime.

En pratique, devant un tableau d'anasarque au 2e trimestre de la grossesse, la mesure des vitesses cérébrales permet le diagnostic d'anémie. Une ponction de sang fœtal permet à la fois le diagnostic et le traitement par transfusion fœtale. L'hémoglobine fœtale est fréquemment autour de 5 g/dL. En cas d'anémie profonde, l'atteinte cardiaque peut évoluer, par la suite, pour son propre compte (vidéos 24.5 et 24.6).

Le parvovirus B19 est cytolytique pour les précurseurs de l'érythropoïèse. Il ne semble pas y avoir de séquelle à long terme (figure 24.11A et B).

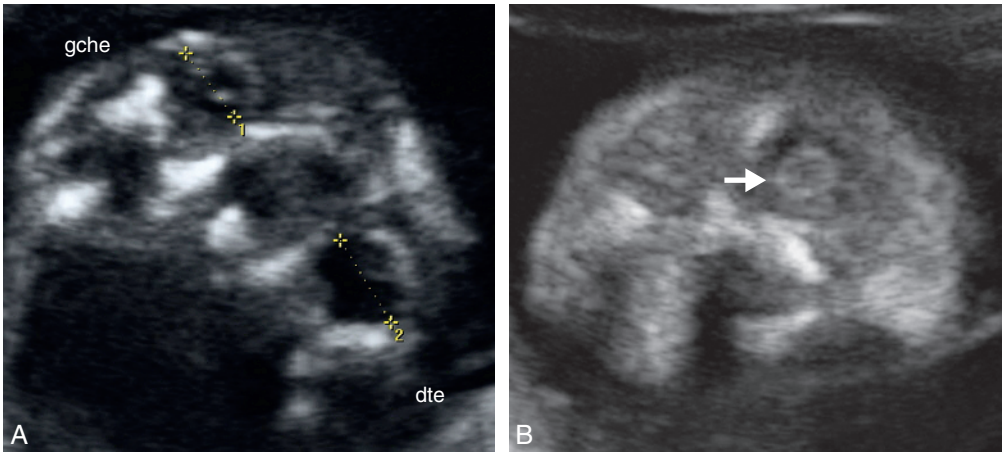

Figure 24.10. A. Infection fœtale à rubéole : microphalmie à gauche. B. Infection fœtale à rubéole. Cataracte : le cristallin est hyperéchogène.

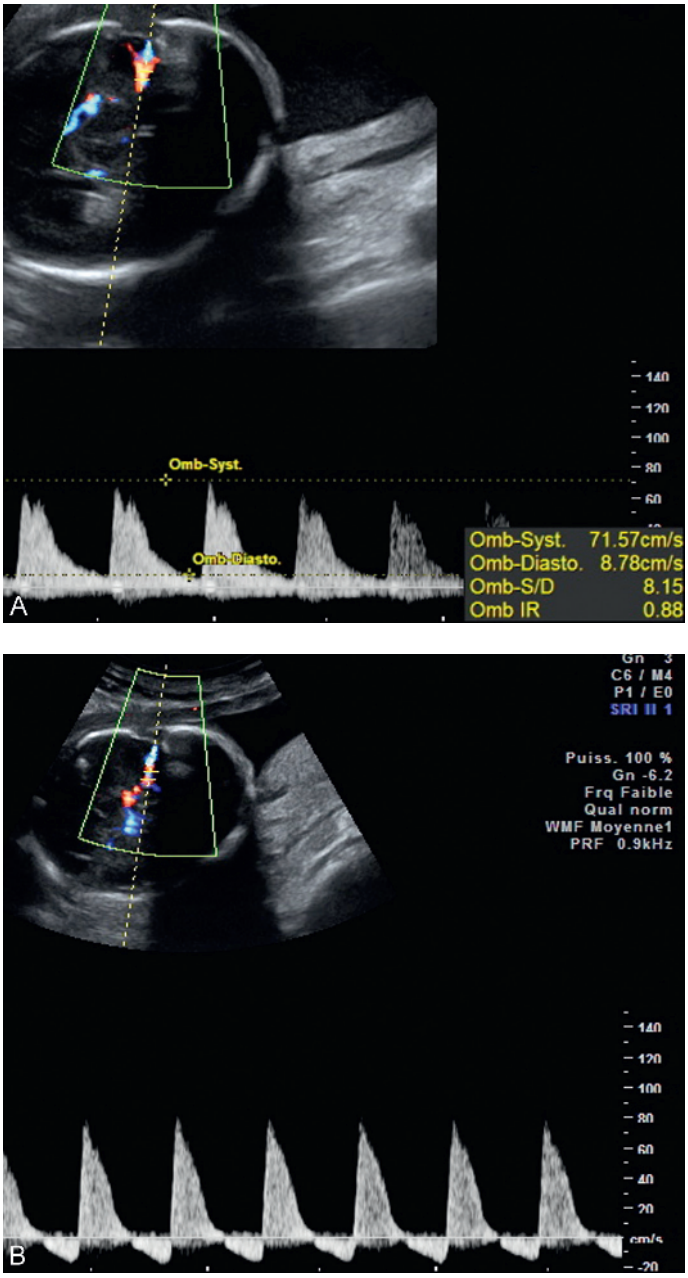

Figure 24.11.
A. Infection à parvovirus avec anémie fœtale : la vitesse maximale dans l'artère cérébrale moyenne atteint 72 cm/s.
B. Infection à parvovirus avec anémie fœtale : la vitesse maximale dans l'artère cérébrale moyenne atteint 80 cm/s.

Infection par varicelle

Le virus de la varicelle zona (VZV) est le plus contagieux de la famille des virus herpès ; 95 % des femmes enceintes sont séropositives. L'incubation est de 14 jours avec une virémie qui débute 2 jours avant l'éruption. La contagiosité est possible jusqu'à la chute des croûtes. Les anticorps apparaissent au

5e jour de l'éruption. La varicelle chez l'adulte est rare. Les complications maternelles en cours de grossesse sont essentiellement pulmonaires avec une menace vitale principalement en fin de grossesse.

La **varicelle périnatale** est potentiellement grave pour le nouveau-né. Ce risque existe surtout pour les varicelles maternelles entre 5 jours avant et 2 jours après la naissance.

Au niveau fœtal, la transmission du virus est d'environ 10 %. Il est possible mais rare de voir des conséquences avant 24 SA. Une varicelle avant 20 SA entraîne un risque de fœtopathie inférieur à 2 %; après 20 SA il est pratiquement nul :

- au 1er trimestre, une fausse couche est possible;
- au 2e trimestre, les signes échographiques sont l'atteinte des membres avec des cicatrices cutanées, une atrophie, une malposition; au niveau oculaire, une cataracte, parfois une microphtalmie; enfin, une atteinte cérébrale pouvant aller jusqu'à la microcéphalie.

Conclusion

Les signes échographiques des infections congénitales ont la caractéristique d'être le plus souvent évolutifs, subtils et non spécifiques. L'échographie ne peut que suggérer un diagnostic qui devra être confirmé par la mise en évidence de l'agent infectieux dans le liquide amniotique voire le sang fœtal.

Compléments en ligne

Des compléments numériques sont associés à ce chapitre (vidéos, QCM interactif). Ils sont signalés dans le texte par un picto.

Pour voir ces compléments, connectez-vous sur http://www.em-consulte/e-complement/474891 et suivez les instructions.

Vidéo 24.1. Infection à CMV, hépatomégalie.

Vidéo 24.2. Infection à CMV, hyperéchogénicités cérébrales.

Vidéo 24.3. Abcès toxoplasmiques cérébraux.

Vidéo 24.4. Abcès toxoplasmiques cérébraux.

Vidéo 24.5. Anasarque : infection à parvovirus.

Vidéo 24.6. Vitesses cérébrales élevées : infection à parvovirus.

QCM 12.

Références

Bekhit MT, Greenwood PA, Warren R, et al. In utero treatment of severe fetal anaemia due to parvovirus B19 in one fetus in a twin pregnancy-a case report and literature review. Fetal Diagn Ther 2009; 25 : 153–7.

Carrara J, Delaveaucoupet J, Cordier AG, et al. Étude descriptive de signes échographiques anténataux de 34 cas d'infections congénitales à cytomégalovirus. J Gynecol Obstet Biol Reprod (Paris) 2015; .

Cordier AG, Nedellec S, Benachi A. Quels arguments pour déterminer l'origine infectieuse d'un retard de croissance intra-utérin? J Gynecol Obstet Biol Reprod (Paris) 2011; 40 : 109–15.

Favre R, Grangé G, Gasser B. Congenital toxoplasmosis in twins : a case report. Fetal Diagn Ther 1994; 9 : 264–8.

Garabedian C, Le Goarant J, Delhaes L, et al. Séroconversion toxoplasmique périconceptionnelle : à propos de 79 cas. J Gynecol Obstet Biol Reprod (Paris) 2012; 41(6) : 546–52.

Leruez-Ville M, Ville Y. Infection à cytomégalovirus pendant la grossesse : enjeux et prise en charge. Presse Med 2014; 43(6 Pt 1) : 683–90.

Macé G, Sauvan M, Castaigne V, et al. Clinical presentation and outcome of 20 fetuses with parvovirus B19 infection complicated by severe anemia and/or fetal hydrops. Prenat Diagn 2014; 34(11) : 1023–30.

Picone O, Vauloup-Fellous C, Cordier AG, et al. A series of 238 cytomegalovirus primary infections during pregnancy : description and outcome. Prenat Diagn 2013; 33(8) : 751–8.

Chapitre 25

Anasarques fœto-placentaires

L'anasarque fœto-placentaire est définie par la présence de liquide dans le compartiment extracellulaire (vidéos 25.1 à 25.3 e). Elle associe un œdème sous-cutané et, diversement, un épanchement péricardique, pleural ou une ascite. Suivant l'étiologie, elle est associée à un oligoamnios, un hydramnios ou une quantité de liquide normale (figure 25.1).

Classiquement, on distingue l'anasarque d'origine immunitaire, par incompatibilité Rhésus, des anasarques d'origine non immune.

Anasarque d'origine immune

Depuis la prévention des incompatibilités Rhésus par l'injection systématique de gammaglobulines anti-D chez les femmes à risque, l'incidence des anasarques d'origine immunitaire a fortement diminué. La prise en charge a été modifiée par la recherche et le dosage de l'antigène D fœtal dans le sang circulant maternel. Ainsi, l'amniocentèse n'est plus effectuée dans ces groupes à risque. La survenue d'une incompatibilité Rhésus est maintenant le plus souvent anticipée. La prise en charge s'adresse donc à des équipes de référence. Avant la survenue d'une anasarque fœtale qui représente un stade avancé de la maladie, le dosage des agglutinines irrégulières associé à la mesure de la vitesse maximale de l'artère cérébrale moyenne permettent de poser des indications de transfusions *in utero*.

La mesure de la vélocité maximale dans l'artère cérébrale moyenne permet de suivre l'évolution de la maladie. Il est habituel de considérer qu'une valeur supérieure à 1,5 mm est le signe d'une anémie fœtale. Ce critère est insuffisant pour prendre en charge à lui seul les fœtus dans des centres spécialisés, mais il contribue grandement aux décisions thérapeutiques.

Anasarque d'origine non immune

Il existe plus de 100 étiologies reconnues d'anasarques non immunes fœtales. Les causes cardiaques et thoraciques sont les plus fréquentes.

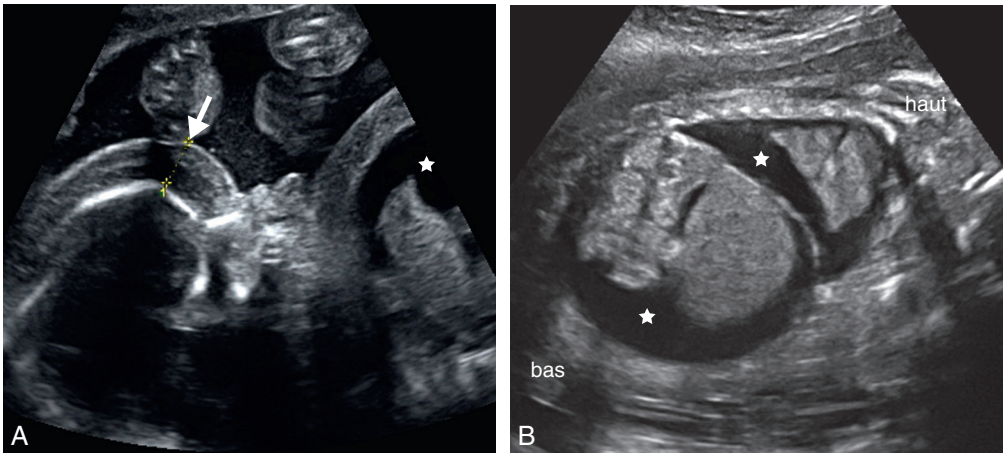

Figure 25.1. Anarsaque fœtale à 23 SA avec œdème sous-cutané et épanchement des séreuses (★).

Guide pratique de l'échographie obstétricale et gynécologique
© 2016, Elsevier Masson SAS. Tous droits réservés

En effet, d'un point de vue physiopathologique, l'anasarque peut résulter d'une insuffisance cardiaque, d'une anomalie lymphatique ou d'une hypoprotidémie. L'évaluation échographique d'une anasarque fœtale comporte la quantification de liquide amniotique, la localisation des œdèmes et des épanchements et une évaluation de la fonction cardiaque par les études Doppler fœtales. La recherche d'une malformation cardiaque est essentielle. Une malformation thoracique doit également être minutieusement recherchée. En l'absence de trouble du rythme cardiaque (RCF), il convient de rechercher une anémie fœtale, une infection virale et une anomalie chromosomique.

Origine cardiaque

L'insuffisance cardiaque résulte d'une malformation cardiaque, comme une maladie d'Ebstein, ou d'une compression sur les vaisseaux ou sur le cœur comme, par exemple, dans le cas d'un chylothorax. Elle peut résulter encore d'une atteinte directe du myocarde par un virus ou une autre myocardite. Des malformations de type shunts artérioveineux peuvent également être mises en évidence, tels un tératome sacro-coccygien, ou un anévrisme de la veine de Galien, augmentant de façon pathologique le débit cardiaque. Citons particulièrement les anasarques fœtales par tachyarythmies accessibles à un traitement antiarythmique prescrit à la mère.

Origine lymphatique

De façon particulière, l'ascite isolée et l'épanchement pleural isolé doivent faire évoquer le diagnostic d'épanchement chyleux. Ce diagnostic est un diagnostic d'élimination. Assez régulièrement, cet épanchement a tendance à régresser après 30 semaines d'aménorrhée (SA). Il faut donc faire un diagnostic extensif au préalable et discuter l'opportunité d'investigations métaboliques. Sur les épanchements chyleux thoraciques, il convient souvent de poser un drain pleuro-amniotique parfois bilatéral pour empêcher un retentissement sur le cœur et la déglutition. L'ascite isolée peut être laissée en l'état. La régression au 3e trimestre permet de confirmer le diagnostic.

L'obstruction lymphatique peut survenir dans les syndromes de Turner ou de Noonan (figure 25.2A et B).

Origine infectieuse

Enfin, plusieurs infections congénitales peuvent aboutir à un œdème sous-cutané par lésions endothéliales ou hypoprotidémie, comme l'infection par cytomégalovirus (CMV). Le parvovirus B19 doit être étudié en priorité. C'est préférentiellement l'ascite qui est associée au premier plan à une anémie fœtale. D'autres virus doivent être recherchés comme l'herpès,

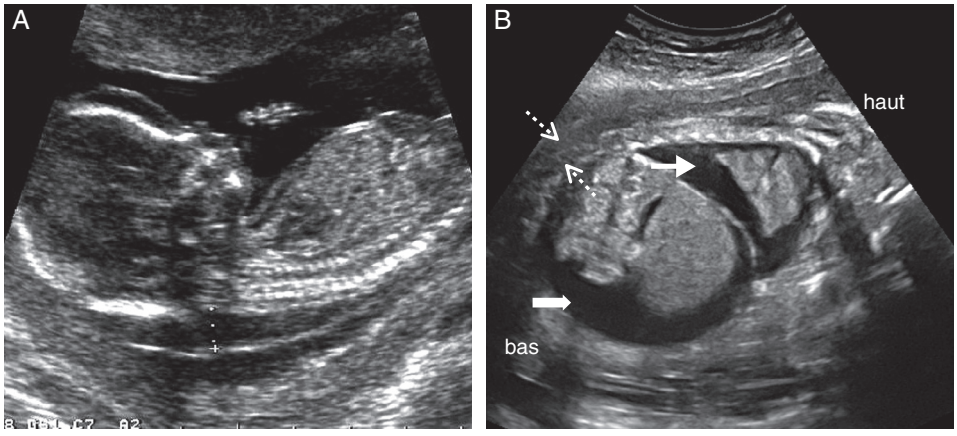

Figure 25.2.
A. Anarsaque à 15 SA : l'œdème sous-cutané prédomine ici sur le tronc. B. Anasarque fœtale sur une coupe parasagittale droite : œdème sous-cutané (⇢); ascite (➡); épanchement pleural (➡).

l'adénovirus, l'hépatite A ou le coxsackie virus. De même, syphilis et toxoplasmose ne sont pas exclues.

Autres origines

Dans les étiologies, citons encore les maladies métaboliques comme les maladies de surcharge lysosomiale, certains immobilismes fœtaux, et des anomalies chromosomiques comme le syndrome de Turner.

Bilan usuel

Le bilan étiologique doit être guidé par des signes échographiques associés à l'anasarque.
Ce bilan comporte :
- l'examen échographique minutieux, qui recherche une malformation associée, notamment **cardiaque** ;
- le Doppler de l'artère cérébrale moyenne avec mesure de la vitesse maximum, qui donne une idée du degré d'anémie fœtale. Une augmentation des vitesses signe l'anémie fœtale. Les anémies fœtales liées au parvovirus B19 peuvent être profondes. La transfusion *in utero* en urgence permet une régression spectaculaire de la symptomatologie échographique ;
- la recherche d'allo-immunisation Rhésus ou d'autres agglutinines irrégulières ;
- la numération-formule sanguine maternelle, qui permet de rechercher une anémie et de mesurer le volume globulaire moyen complétée par une électrophorèse de l'hémoglobine, laquelle recherche une thalassémie ;
- le test de Kleihauer, qui recherche une hémorragie fœto-maternelle ;
- les sérologies habituelles : toxoplasmose, parvovirus, CMV et syphilis ;
- l'amniocentèse, qui permet l'analyse des chromosomes, la recherche des virus ;
- la ponction des épanchements, qui permet aussi une analyse biochimique et cytologique ;
- parfois, la ponction de sang fœtal, pour mesurer l'hémoglobine fœtale ;
- en cas de mort *in utero* ou de décès néonatal, un bilan métabolique doit être entrepris.

Le pronostic d'une anasarque fœtale non immune est le plus souvent défavorable. Une infection à parvovirus est une cause particulière dans la mesure où un traitement par transfusion parfois répétée peut permettre de passer une période difficile.

Compléments en ligne

Des compléments numériques sont associés à ce chapitre (vidéos, QCM interactif). Ils sont signalés dans le texte par un picto.

Pour voir ces compléments, connectez-vous sur http://www.em-consulte/e-complement/474891 et suivez les instructions.

Vidéo 25.1. Anasarque.

Vidéo 25.2. Ascite.

Vidéo 25.3. Épanchement péricardique et cardiomégalie.

QCM 12.

Références

Bukowski R, Saade GR. Hydrops fetalis. Clin Perinatol 2000 ; 27 : 1007–31.

Carbonne B, Castaigne-Meary V, Cynober E, et al. Intérêt pratique du pic systolique de vélocité à l'artère cérébrale moyenne dans la prise en charge des anémies fœtales par allo-immunisation érythrocytaire. J Gynecol Obstet Biol Reprod (Paris) 2008 ; 37 : 163–9.

Chauvet A, Dewilde A, Thomas D, et al. Ultrasound diagnosis, management and prognosis in a consecutive series of 27 cases of fetal hydrops following maternal parvovirus B19 infection. Fetal Diagn Ther 2011 ; 30 : 41–7.

Hermann M, Poissonnier MH, Grangé G, et al. Intérêt du pic systolique de vélocité dans l'artère cérébrale moyenne en fin de grossesse après exsanguino-transfusions itératives. J Gynecol Obstet Biol Reprod (Paris) 2011 ; 40 : 675–81.

Jauniaux E. Diagnosis and management of early non-immune hydrops fetalis. Prenat Diagn 1997 ; 17 : 1261–8.

Chapitre 26

Grossesses gémellaires

Vidéo introductive

Le taux de grossesse gémellaire (GG) est de 16 pour 1 000 grossesses en France. Il a presque doublé avec l'apparition de l'assistance médicale à la procréation (AMP) il y a 40 ans. La chorionicité doit être diagnostiquée par le nombre de sacs gestationnels entre 7 et 10 semaines d'aménorrhée (SA) et par la présence ou l'absence du signe du lambda entre 11 et 14 semaines. Les grossesses gémellaires ont une morbidité et une mortalité périnatale élevées, et le risque de malformations fœtales y est presque deux fois plus élevé que dans les grossesses simples.

Zygocité, chorionicité et amnionicité

Le diagnostic de chorionicité conditionne la surveillance et la prise en charge des grossesses gémellaires, qui sont toutes des **grossesses à risque**, même si le syndrome transfuseur-transfusé n'existe que pour les grossesses monochoriales.

Il est tout d'abord nécessaire de connaître la différence entre zygocité, chorionicité et amnionicité :

- **la zygocité est le nombre d'embryons initiaux après la fécondation ;**
- **la chorionicité est le nombre d'implantations dans la cavité utérine ;**
- **l'amnionicité est le nombre de sacs amniotiques dans le sac gestationnel.**

Une grossesse monoamniotique est donc monochoriale et monozygote. Une grossesse bichoriale est toujours biamniotique. Une grossesse monozygote peut être monochoriale ou bichoriale (vidéo 26.1).

La grossesse monochoriale est définie par l'existence d'un seul placenta pour les deux fœtus. Dans la grossesse bichoriale, il existe deux placentas qui peuvent être séparés ou fusionnés.

S'agissant des grossesses monozygotes, lorsque la division embryonnaire a eu lieu dans les trois premiers jours, la grossesse est bichoriale. Lorsque la division a eu lieu entre le 4e et le 8e jour de la conception, la grossesse est monochoriale biamniotique. Après le 8e jour et avant le 13e jour, elle est monochoriale et monoamniotique. Entre le 13e et le 16e jour, la division, exceptionnelle, aboutit à des jumeaux conjoints (figure 26.1).

La grossesse **monozygote** représente un tiers des grossesses gémellaires, qui sont le plus souvent bichoriales. Les grossesses bichoriales sont 9 fois sur 10 **dizygotes**.

À l'échographie, contrairement à la chorionicité, la zygocité ne s'approche que par le sexe fœtal. Si l'embryon s'est séparé en deux avant l'implantation, la grossesse est monozygote mais deux implantations différentes ont lieu dans la cavité utérine, aboutissant à une grossesse bichoriale. **Dans la grossesse monozygote, les jumeaux ont un patrimoine génétique identique. Dans la grossesse dizygote, il est différent**.

La détermination de la chorionicité est importante en raison d'une morbidité et d'une mortalité plus élevées liées aux grossesses monochoriales.

© 2016, Elsevier Masson SAS. Tous droits réservés

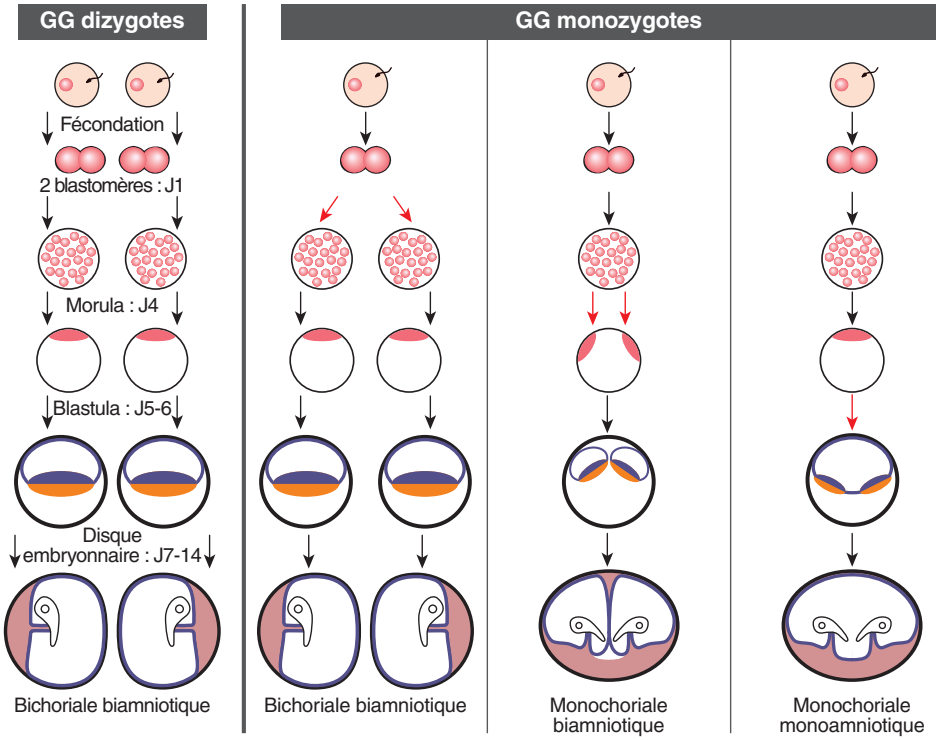

Figure 26.1. Division embryonnaire.

Pour aller plus loin

En effet, l'existence d'anastomose entre les deux territoires placentaires des grossesses monochoriales peut aboutir à :

- un syndrome transfuseur-transfusé (STT) ;
- une séquence TAPS (*Twin Anemia-Polycythemia Sequence*), où un des fœtus est anémique et l'autre polycythémique ;
- une séquence TRAP (*Twin Reverse Arterial Perfusion*), où la grossesse gémellaire est constituée d'un jumeau et d'une tumeur, appelée jumeau acardiaque. Ce jumeau acardiaque est perfusé passivement par une anastomose artérielle qui peut entraîner des complications chez le jumeau sain ;
- un risque lésionnel ou létal en cas de décès *in utero* d'un des jumeaux.

Par ailleurs, les **malformations fœtales** sont également plus fréquentes dans les grossesses monochoriales. Enfin, le taux de **prématurité** est plus élevé.

L'aptitude à identifier la chorionicité diminue avec le terme de grossesse. Elle reste pourtant supérieure à 90 % au 3e trimestre.

Premier trimestre

Diagnostic de grossesse gémellaire

Avant 6 SA, le diagnostic est difficile en raison de la présence de glandes kystiques de l'endomètre parfois volumineuses. La grossesse comporte certes un halo hyperéchogène autour de la petite image kystique mais il ne permet pas toujours d'affirmer le diagnostic.

Il est préférable d'attendre 7 SA, date à laquelle l'embryon mesure 10 mm avec une activité cardiaque visible pour pouvoir donner le nombre exact d'embryons présents dans la cavité utérine.

Diagnostic de chorionicité

Le diagnostic de chorionicité ne présente pas de difficulté particulière au premier trimestre. Entre 6 et 9 SA, il faut compter le nombre de sacs gestationnels. La grossesse monochoriale ne contient qu'un

seul sac avec deux embryons, chacun ayant une activité cardiaque ; la **membrane inter-amniotique** est rarement bien visualisée. Dans la grossesse bichoriale, deux sacs gestationnels situés à deux endroits différents de la cavité utérine sont bien visibles avec chacun un embryon ayant une activité cardiaque. Dans ce dernier cas, les sacs viennent à la rencontre l'un de l'autre pour former le **signe du lambda**.

À partir de 9 SA, le signe du lambda est recherché. Il s'agit d'un triangle à base placentaire qui correspond à un reliquat trophoblastique entre les deux feuillets amniotiques. Il a l'échogénicité du placenta. Il peut être hypoéchogène quand les masses placentaires sont bien séparées. Sa pointe est le départ de la membrane inter-amniotique, celle-ci est formée de la membrane amniotique des deux fœtus et de leur membrane choriale. Il est spécifique de la grossesse bichoriale (figures 26.2 à 26.4), (vidéos 26.2 et 26.3).

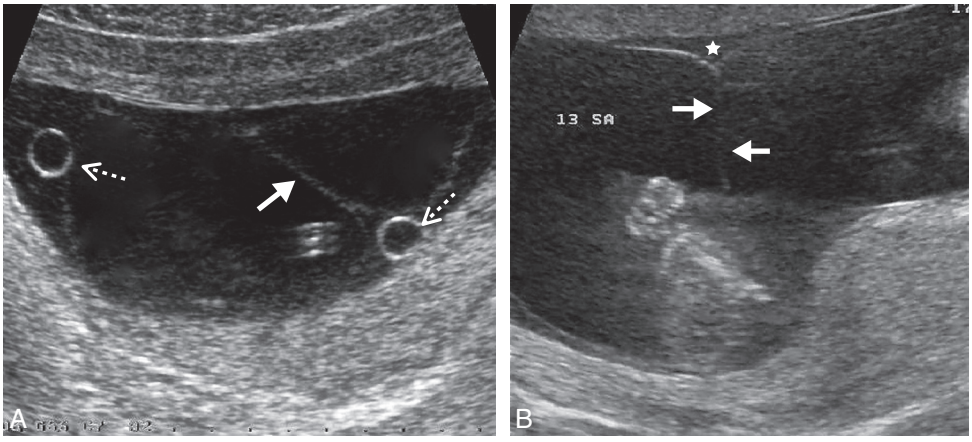

Figure 26.2.
A. Grossesse monochoriale biamniotique à 7 SA. Les vésicules vitellines (⇢) sont visibles dans le cœlome externe. La membrane inter-amniotique est fine (→). B. Grossesse monochoriale biamniotique à 13 SA par voie abdominale. La cœlome externe est encore visible (★) ; la membrane amniotique n'est pas encore accolée au chorion ; la membrane inter-amniotique est fine (→).

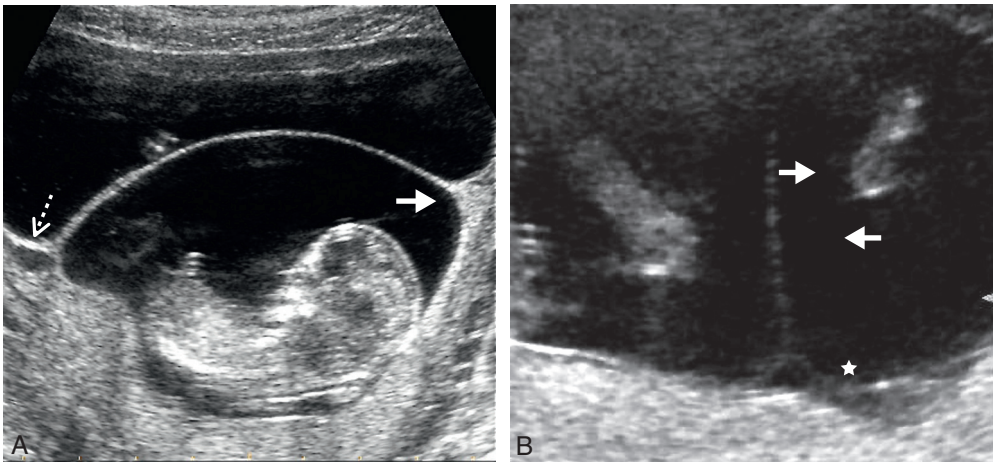

Figure 26.3.
A. Grossesse gémellaire bichoriale biamniotique à 11 SA par voie abdominale. Avec le signe du lambda hyperéchogène (→) et hypoéchogène (⇢). B. Grossesse monochoriale biamniotique à 13 SA par voie abdominale : le cœlome externe est encore visible (★) ; la membrane amniotique n'est pas encore accolée au chorion ; la membrane inter-amniotique est fine (→).

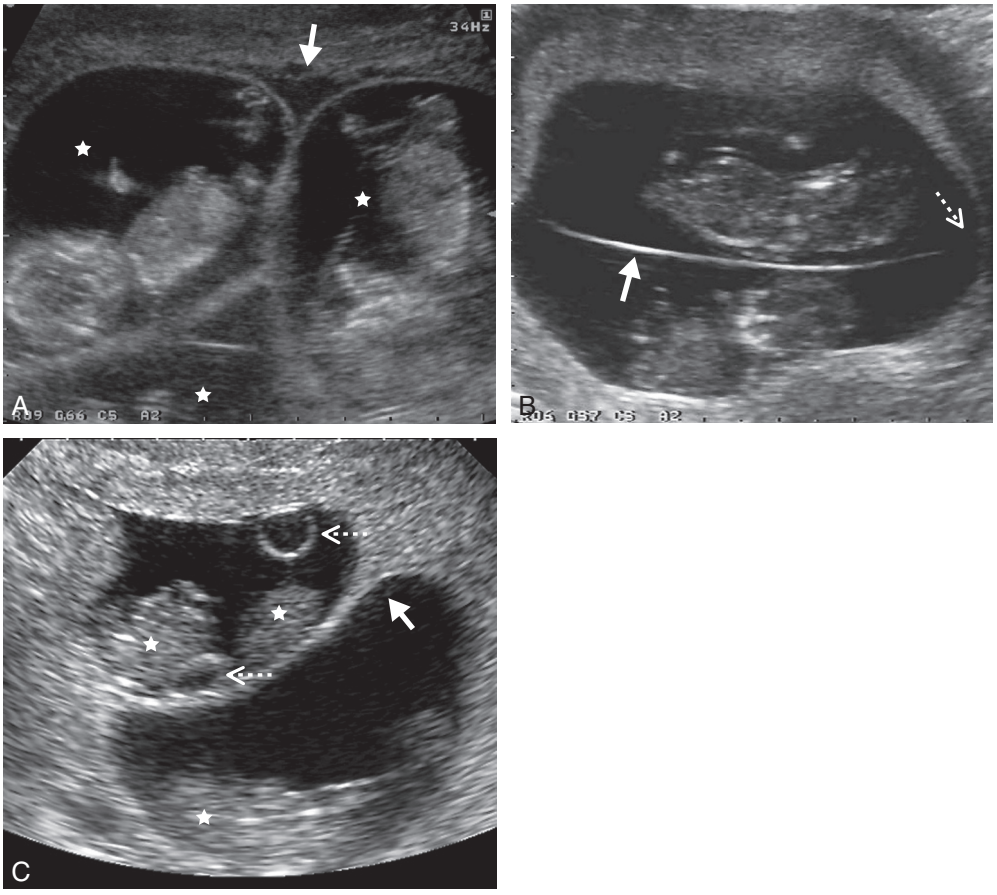

Figure 26.4.
A. Grossesse triple trichoriale triamniotique (★); signe du lambda hypoéchogène (→) par voie abdominale. B. Grossesse monochoriale biamniotique à 12 SA par voie abdominale; la membrane inter-amniotique est fine (→) et se raccorde en T à la paroi (⇢). C. Grossesse triple bichoriale triamniotique; la grossesse monochoriale se situe au-dessus avec ses deux vésicules vitellines (⇢); trois embryons visibles (★); signe du lambda (→).

Lors d'une grossesse monochoriale biamniotique, la membrane amniotique de chacun des deux fœtus se raccorde à 14 SA sur la paroi utérine en T au niveau de la plaque choriale avec la résorption du cœlome externe. Ce dernier peut apparaître, au premier trimestre, à la base, comme un petit triangle anéchogène qui ne doit pas être confondu avec le signe du lambda (figure 26.5). Le diagnostic est aisé si cette image anéchogène peut être mise en continuité avec le cœlome externe.

La membrane inter-amniotique n'est pas toujours bien visible à l'échographie, notamment par voie abdominale. Pour autant, il ne faut pas conclure à une grossesse monochoriale monoamniotique avant d'avoir répété l'examen et l'avoir réalisé, si nécessaire, par voie vaginale. Ainsi au premier trimestre, toute grossesse monochoriale monoamniotique est biamniotique jusqu'à preuve du contraire.

Le diagnostic de chorionicité est un **test de routine** au premier trimestre de la grossesse. Ce renseignement doit figurer très clairement dans le compte rendu échographique accompagné d'un cliché qui illustre le diagnostic.

Jumeau évanescent et biométrie

Il est fréquent – 20 % des cas pour certains – de voir évoluer une grossesse gémellaire à ce terme vers une grossesse simple. L'image qui en résulte est à

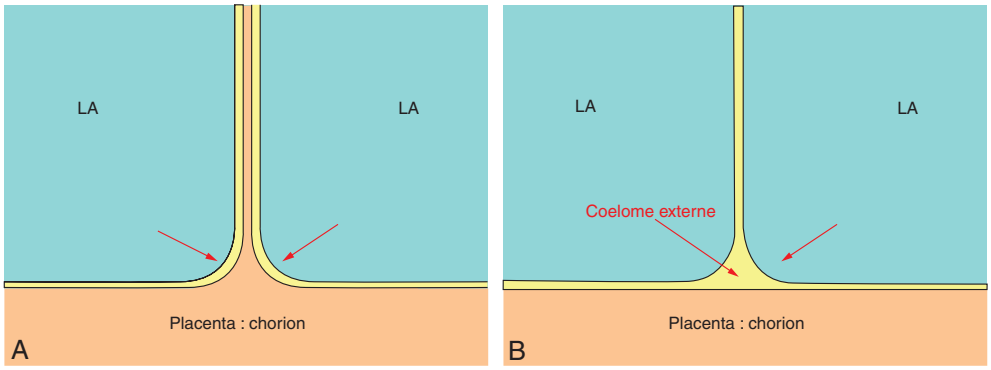

Figure 26.5.
A, B. Placenta de grossesse bichoriale (signe du lambda) et monochoriale où le cœlome externe se résorbe et disparaît.

différencier d'hématomes sous-chorioaux. À l'échographie de 12 semaines, il convient d'identifier le **jumeau évanescent** et de le signaler dans le compte rendu si la patiente souhaite faire le dépistage sérique des aneuploïdies. En effet, le biologiste doit en tenir compte, le trophoblaste pouvant encore sécréter de l'HCG, rendant le résultat difficile à interpréter.

Il est recommandé de dater la grossesse sur le plus petit des jumeaux.

La différence de croissance entre les jumeaux est fréquente. Au-delà de 15 %, cette différence doit faire évoquer une anomalie fœtale comme une aneuploïdie.

Échographie et chorionicité aux 2e et 3e trimestres

Pour les patientes n'ayant pas eu d'échographie précoce, le diagnostic de chorionicité est souvent possible au 2e ou au 3e trimestre de la grossesse, même s'il est moins fiable. Il est toutefois très difficile quand il existe un anamnios ou un oligoamnios dans l'un des deux des sacs.

Le diagnostic est porté sur un faisceau d'arguments :

- **nombre de sites placentaires ;**
- **sexes fœtaux ;**
- **nombre de couches de la membrane interamniotique ;**
- **épaisseur de celle-ci ;**
- **persistance du signe du lambda.**

En cas de placentas séparés, il s'agit le plus souvent d'une grossesse bichoriale, la grossesse monochoriale se discutant en cas de placentas fusionnés pour des fœtus de même sexe. Le signe du lambda doit alors être recherché sur la base de l'implantation membranaire sur toute sa circonférence. À l'échographie de 22 semaines, il est le plus souvent encore visible pour des placentas fusionnés (figures 26.6 à 26.9).

Au 2e trimestre, l'épaisseur de la membrane est intéressante à étudier. L'examen de la membrane est fait avec une sonde à haute fréquence à un endroit de l'utérus où la membrane est proche de la sonde. La membrane doit être horizontale sur l'écran. Le seuil de 1,8 mm est un bon argument pour différencier les membranes épaisses en faveur d'une grossesse bichoriale des membranes fines en faveur d'une grossesse monochoriale. De la même manière, l'identification du nombre de couches permet de différencier les bichoriales contenant trois ou quatre couches des monochoriales n'ayant que deux couches.

JA et JB ou J1 et J2 ?

J1 est le jumeau le plus bas à l'échographie et devant naître le premier. Cependant, dans la mesure où, parfois, le jumeau le plus bas dans le bassin maternel est changeant, notamment avant 32 SA, certains échographistes préfèrent appeler les jumeaux « JA » et « JB » sans préjuger de l'ordre d'accouchement. Il est recommandé d'appeler le jumeau A, le fœtus dont l'insertion funiculaire est située le plus à droite de la

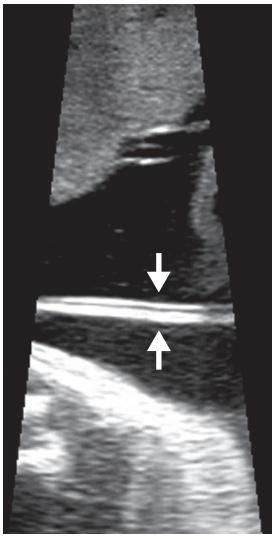

Figure 26.6. Membrane épaisse à 22 SA ; trois feuillets sont visibles ; grossesse bichoriale biamniotique.

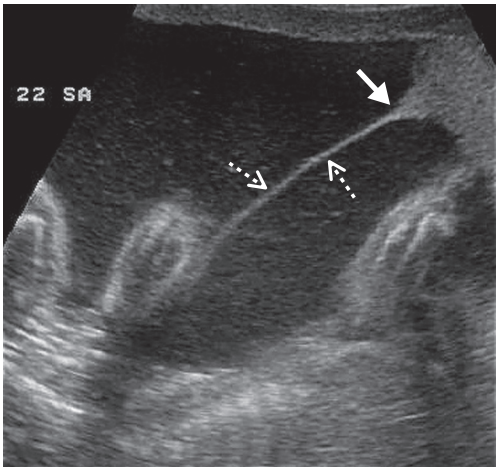

Figure 26.7. Grossesse gémellaire bichoriale biamniotique à 22 SA avec le signe du lambda ou « pick sign » (⟶) ; la membrane est épaisse (⋯≫).

patiente et le jumeau B, celui situé le plus à gauche. **La localisation d'un fœtus doit se faire par la position de son placenta**. Bien sûr, à partir du 2e trimestre, si les sexes sont différents, le repérage est plus simple : il suffit de les nommer par leur genre.

Dépistage des aneuploïdies

Aujourd'hui, le dépistage prénatal non invasif (DPNI) sur sang maternel devrait pouvoir être

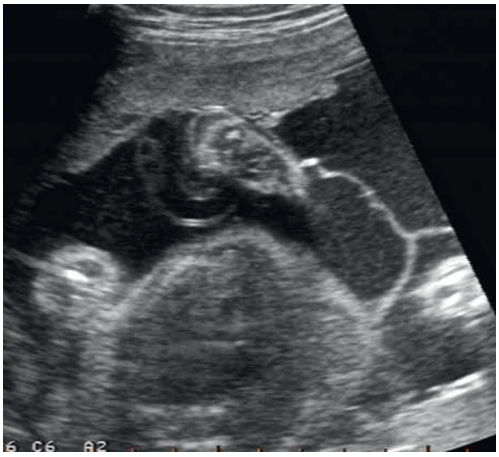

Figure 26.8. Grossesse triple trichoriale triamniotique ; réunion des trois membranes épaisses.

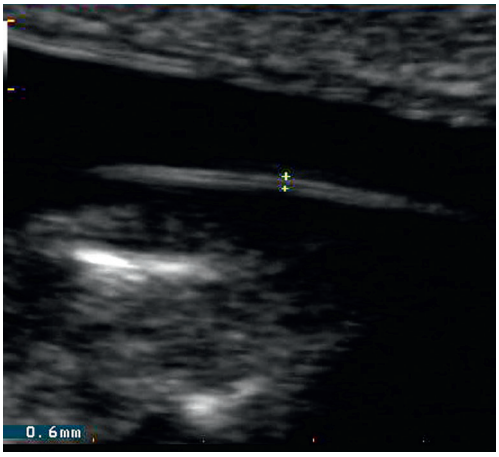

Figure 26.9. Membrane fine à 22 SA ; grossesse monochoriale biamniotique.

discuté avec les patientes porteuses d'une grossesse gémellaire. Il est pris en charge par de nombreuses mutuelles.

Plus classiquement, le calcul de risque d'aneuploïdie correspond à la probabilité d'avoir **au moins un fœtus aneuploïde**.

Ainsi : dans une grossesse monochoriale, le risque est exactement égal au risque d'un singleton, car la grossesse est monozygote. Dans le cadre d'une grossesse bichoriale, la grossesse est considérée dizygote par défaut : il convient donc d'additionner les risques calculés pour chacun des jumeaux, de façon à obtenir le risque total.

Dans les grossesses gémellaires, au premier trimestre, la **mesure de la clarté nucale** (CN) est le meilleur paramètre pour évaluer le risque d'aneuploïdie. En effet, l'utilisation des marqueurs sériques maternels n'est pas recommandée en raison d'un taux élevé de faux positifs. Mais, toute anomalie morphologique doit faire discuter une aneuploïdie, de même qu'une différence de longueur cranio-caudale (LCC) supérieure à 15 % ou 10 mm. Dans les grossesses monochoriales, il est habituel d'utiliser la mesure de clarté nucale la plus élevée pour calculer le risque. Parmi les grossesses monochoriales, environ 10 % présentent un embryon avec une mesure de CN supérieure au 95e percentile. Cette prévalence élevée d'hyperclarté nucale est pour partie expliquée par le fait qu'elle peut être un signe précoce de STT.

Biométries : dépistage du RCIU

La croissance fœtale au cours des grossesses gémellaires diffère sensiblement et habituellement de celle de la grossesse singleton à partir de 32 semaines.

Actuellement, le dépistage du RCIU dans les grossesses gémellaires fait appel à deux techniques différentes. La recherche d'une différence de périmètre abdominal (PA) ou d'estimation du poids fœtal (EPF) entre les jumeaux de plus de 20 % ou un de ces deux paramètres inférieur au 10e percentile sur une courbe de singletons.

Les courbes de biométrie ou de Doppler « adaptées » aux grossesses gémellaires ne sont plus utilisées : en effet, les jumeaux sont génétiquement les mêmes que les fœtus singletons. Il n'y a donc pas de raison de les juger sur des courbes différentes, plus tolérantes qui pourraient conduire à méconnaître un RCIU. La population des grossesses gémellaires est une population à risque de RCIU, avec les conséquences connues. Il faut donc donner priorité à la sensibilité au détriment de la spécificité. La **longueur fémorale** est parfois le premier paramètre touché. Dans cette population à risques, le Doppler ombilical permet d'améliorer le dépistage car il est parfois altéré avant que n'apparaisse le RCIU. Pour l'estimation de poids fœtal, la formule d'Hadlock est la plus répandue parmi les mieux adaptées à cette population. Enfin, comme pour les grossesses singletons, les principaux facteurs pronostiques d'évolution néonatale sont le poids de naissance et l'âge gestationnel.

Pour aller plus loin

Dans les grossesses gémellaires bichoriales, la **différence de croissance entre les jumeaux** est liée non pas à la différence de poids entre les placentas mais au plus grand nombre de lésions placentaires chez le jumeau le plus léger par rapport à l'autre. Il y a davantage de lésions thrombotiques vasculaires, d'infarctus, d'hématomes rétroplacentaires et de dépôts périvillositaires. Pour la grossesse monochoriale, la différence de croissance peut être liée à la présence d'anastomoses vasculaires.

Étude de la vitalité fœtale

L'élément le plus important pour la vitalité fœtale est la **quantité de liquide amniotique**. Dans la grossesse gémellaire, c'est la visualisation de la membrane inter-amniotique qui permet de s'assurer que la quantité de liquide est correcte dans les **deux poches**.

Si la membrane n'est pas visible, c'est qu'un des deux fœtus est en anamnios. En effet, la membrane inter-amniotique est alors plaquée sur lui, la rendant invisible. Le liquide amniotique de l'autre jumeau vient alors naturellement entourer une partie de ce fœtus en état d'anamnios. Le plus simple est la mesure de la plus grande citerne pour chaque jumeau (figure 26.10).

Surveillance

Il est aujourd'hui recommandé de faire une échographie mensuelle pour les grossesses gémellaires bichoriales avec un examen Doppler ombilical. Le protocole de suivi peut donc comporter ainsi une échographie à 12, 18, 22, 27, 32 et 36 SA ; c'est-à-dire toutes les 4 à 5 semaines environ quand il n'y a pas de complication.

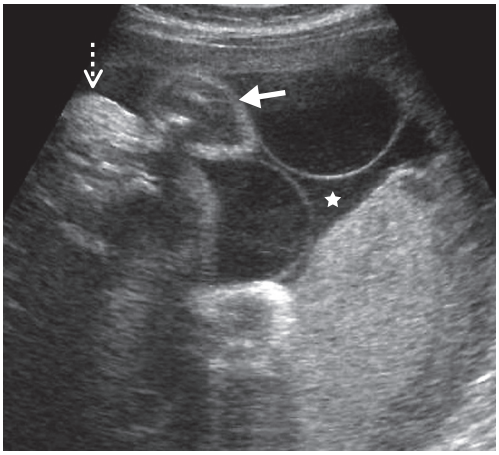

Figure 26.10. Oligoamnios de J2 à 32 SA (*); membre de J2 (→); tronc de J1 (⇢).
La membrane inter-amniotique bombe dans la poche de J2 en moulant le membre sur lequel elle n'est pas visible.

Pour les grossesses monochoriales, deux échographies par mois sont actuellement recommandées afin de dépister le STT ou le RCIU qui compliquent jusqu'à un tiers des cas.

C'est donc une douzaine d'examens qui est proposée à la patiente. Cette surveillance échographique doit se faire en étroite collaboration avec une structure de soins expérimentée dans la prise en charge des complications. Dès 12 SA, l'échographie est faite toutes les deux semaines avec, à chaque examen, l'évaluation de la quantité de liquide amniotique, la taille de la vessie, la biométrie fœtale, les Doppler fœtaux ombilicaux, l'évaluation de la vitesse maximale au niveau de l'artère cérébrale moyenne. Une fois par mois, la morphologie fœtale est complète. Pour certains, l'échographie du col complète cet examen mensuel.

Bien que la mesure du col à l'échographie vaginale soit prédictive d'un accouchement prématuré, il n'a pas été montré qu'un tel examen permette de réduire la prématurité ou la morbidité périnatale. Il n'y a donc pas lieu, aujourd'hui, de faire systématiquement une échographie du col pour les patientes asymptomatiques. La valeur prédictive négative (VPN) de la mesure du col utérin dans les grossesses gémellaires est intéressante pour rassurer les équipes médicales et les patientes en cas de doute clinique.

En salle de naissance

L'échographie en salle de naissance a son intérêt pour les grossesses gémellaires. Elle permet :

- de confirmer les présentations fœtales ;
- de localiser rapidement le cœur pour positionner les capteurs du monitoring ;
- d'effectuer une dernière biométrie parfois nécessaire en cas de discordance fœtale ou de suspicion de macrosomie en faveur du deuxième jumeau ;
- de mieux gérer l'accouchement de J2. En effet, il est aujourd'hui recommandé de réduire l'intervalle de temps entre les deux naissances. L'échographie peut être importante soit pour verticaliser J2 pendant l'accouchement de J1, soit pour guider le geste de la version.

Grossesse monochoriale et syndrome transfuseur-transfusé

Description et diagnostic

Le syndrome transfuseur-transfusé (STT) est lié à des **anastomoses** vasculaires placentaires artério-veineuses aboutissant au passage d'une masse sanguine d'un jumeau à l'autre. Il se traduit par une anémie, une hypovolémie, un RCIU et une anurie de degrés divers chez le transfuseur et à une polyglobulie, hypervolémie, une hypertension et une polyurie chez le transfusé.

Le diagnostic échographique est évoqué devant un jumeau ayant une absence de visualisation de vessie ou une petite vessie associée à un **oligoamnios** (PGC inférieure ou égale à 2 cm), associé à un autre jumeau ayant au contraire une vessie volumineuse et un excès de liquide ou un hydramnios (plus de 8 cm entre 18 et 20 SA et plus de 10 cm après) (figures 26.11 et 26.12), (vidéos 26.4 et 26.5 e).

Avant 20 semaines, le seuil de 8 cm est utilisé pour la plus grande citerne pour poser le diagnostic d'**hydramnios** ; au-delà de 20 SA, le seuil de 10 cm a été adopté. Pour le diagnostic d'oligoamnios, c'est une grande citerne inférieure à 2 cm qui permet le diagnostic.

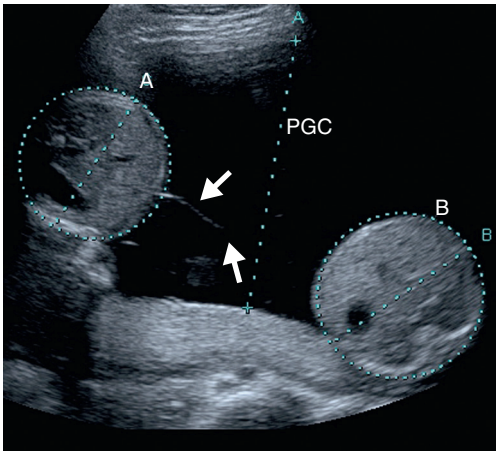

Figure 26.11.
Syndrome transfuseur-transfusé à 22 SA. Le jumeau A est en anamnios ; la membrane est plaquée sur lui et forme un repli (➞) ; le jumeau B présente un hydramnios : PCG = 10 cm.

Signes prédictifs

Il n'existe pas au premier trimestre de signe échographique sensible ayant une bonne valeur prédictive positive (VPP) pour prédire le STT, même si l'hyperclarté nucale ou une différence de croissance entre les jumeaux sont intéressants. C'est pourquoi une échographie toutes les 2 semaines est recommandée.

Au maximum, le STT aboutit au jumeau coincé ou « *Stuck Twin* ». Il s'agit d'un petit fœtus en anamnios avec une vessie vide, associé à un jumeau présentant un hydramnios. La membrane inter-amniotique plaquée sur le transfuseur n'est plus visible.

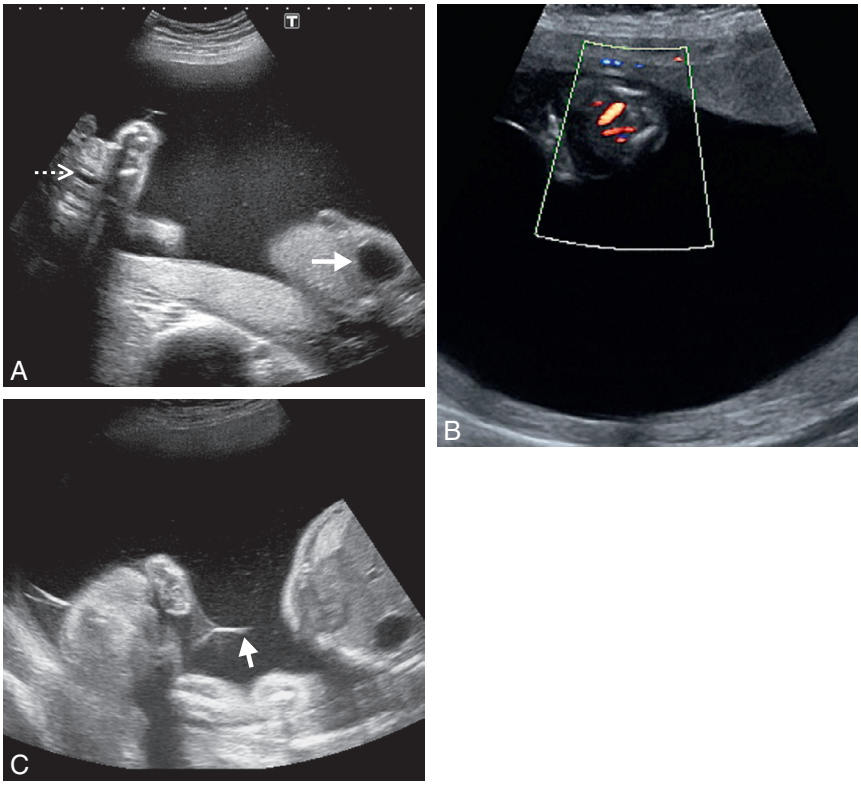

Figure 26.12.
A. Syndrome transfuseur-transfusé à 22 SA. Le jumeau A présente une vessie vide (⇢) ; le jumeau B présente une vessie volumineuse (➞). B. Syndrome transfuseur-transfusé à 17 SA : le jumeau est en oligoamnios sévère ; la vessie est vide, sa localisation se fait par Doppler énergie qui visualise les artères ombilicales ; la membrane est encore visible ; hydramnios dans l'autre poche. C. Syndrome transfuseur-transfusé à 24 SA ; le jumeau A est en oligoamnios sévère, la membrane est plaquée sur lui et forme un repli (➞) ; le jumeau B présente un hydramnios.

Prise en charge

Le traitement du syndrome transfuseur-transfusé fait appel à plusieurs options différentes : l'expectative, l'amniodrainage, le laser ou la coagulation du cordon. Il faut noter ici que la pression dans chaque poche amniotique est identique car la pression est uniforme dans l'utérus. Il n'y a donc pas lieu d'effectuer de septostomie, c'est-à-dire des déchirures dans la membrane inter-amniotique en vue d'équilibrer les pressions ; ce serait un non-sens biophysique.

La technique laser est réservée aux grossesses de moins de 26 semaines dont le pronostic semble évoluer vers la perte d'au moins l'un des jumeaux.

Après 26 semaines, l'amniodrainage est le seul traitement reconnu ; il est une alternative à l'expectative simple.

En cas d'une simple asymétrie de quantité de liquide, l'expectative peut être préférée à un traitement laser. L'amniodrainage n'a plus ou peu d'indications avant 26 SA. Après, il est associé à la maturation pulmonaire fœtale. L'interruption sélective de grossesse par coagulation du cordon concerne un jumeau en phase pré-mortem pour protéger le jumeau survivant d'une potentielle transfusion massive vers le fœtus décédé.

L'évolution après prise en charge par laser est estimée à :
- 50 % de survie ;
- 20 % de décès des deux fœtus ;
- 20 % de décès d'un des deux fœtus.

Le laser réduit le risque de séquelle chez le survivant.

Pour aller plus loin

Classification de Quintero

Cette classification en stades de 1 à 5 a un intérêt pour le dialogue entre professionnels mais elle n'est un élément ni pronostique ni de prise en charge.
- *Stade 1* : le receveur présente un hydramnios et le donneur un oligoamnios ; les deux vessies sont visibles et les Doppler normaux.
- *Stade 2* : le donneur est en anamnios et la vessie n'est pas visible.
- *Stade 3* : au moins un des deux fœtus présente des anomalies sévères du Doppler ombilical ou du canal d'Arantius.
- *Stade 4* : le receveur est en anasarque ou présente une cardiomyopathie avec insuffisance tricuspidienne.
- *Stade 5* : mort fœtale *in utero* (MFIU) d'un ou des deux jumeaux.

Conséquences

Le syndrome transfuseur-transfusé peut aboutir à :
- l'accouchement prématuré ;
- des lésions neurologiques à type de leucomalacies périventriculaires et la possibilité d'atteintes multiviscérales, ischémiques ou nécrotiques ;
- chez le receveur, classiquement, à une cardiomyopathie, notamment avec une fuite tricuspidienne et/ou un obstacle à l'éjection de l'artère pulmonaire ;
- l'évolution peut également se faire vers la régression simple et spontanée des signes.

Pour aller plus loin

Jumeau acardiaque ou *TRAP sequence* (*Twin Reversed Arterial Perfusion*)

Il s'agit d'une pathologie majeure et heureusement très rare de la grossesse monochoriale, où l'un des deux fœtus, dont le cœur ne s'est pas développé, est perfusé par l'autre jumeau. Cette anomalie est liée à la présence d'anastomoses artério-artérielles ou veino-veineuses placentaires ou funiculaires. Au premier trimestre le jumeau acardiaque apparaît comme une masse sans cœur et donc sans activité cardiaque. Au Doppler couleur une vascularisation est visualisée dans cette masse correspondant au flux ombilical. Le jumeau acardiaque est habituellement non visible au début du premier trimestre. Au 2e trimestre, il apparaît sous la forme d'une masse volumineuse œdématiée. La masse acardiaque est de taille variable. En évoluant, elle présente des loges anéchogènes kystiques. Le plus souvent, elle contient le rachis et certains organes abdominaux. Parfois les deux membres inférieurs peuvent être distingués. Une artère ombilicale du fœtus sain est visible à l'échographie-Doppler du cordon du fœtus acardiaque. La grossesse est menacée en raison de l'augmentation du débit cardiaque demandé au jumeau sain ou « pompe » qui va rapidement présenter des signes d'insuffisance cardiaque avec un hydramnios. Le traitement habituel est la coagulation du cordon de

la masse acardiaque en cas d'apparition de signes d'insuffisance cardiaque du fœtus sain. En effet, le pronostic est cardiaque (figure 26.13A et B).
En pratique, il est peut-être préférable de ne pas parler de jumeau afin d'éviter la question complexe de la déclaration à l'état civil, mais plutôt de masse placentaire annexe.

Les jumeaux conjoints ou siamois

Ils sont céphalopages (liés par le pôle céphalique), omphalopages (liés par l'abdomen), etc. La séparation est toujours difficile, et les complications ou malformations associées nombreuses (figure 26.14), (vidéo 26.6).

Le fœtus in fetu/fœtu

Il s'agit d'un tératome intrafœtal, dont le diagnostic n'est pas toujours posé dans la période prénatale.

Conduite à tenir échographique devant la mort fœtale *in utero* (MFIU) d'un des deux jumeaux

Au 1er trimestre, après 7 SA, il convient de donner le diagnostic à la patiente si elle souhaite faire le dépistage de la trisomie 21 par les marqueurs sériques maternels. Si la patiente ne souhaite pas faire le dépistage de la trisomie 21, l'intérêt médical ou psychologique à annoncer en même temps une grossesse gémellaire et la mort de l'un des deux est discutable (figure 26.15).
Au 2e trimestre de la grossesse, l'étiologie d'une mort fœtale *in utero* en cas de grossesse bichoriale fait rechercher une cause vasculaire de type retard de croissance intra-utérin ou une malformation. Dans la grossesse monochoriale, la mort fœtale d'un des jumeaux doit conduire à effectuer une imagerie par résonance magnétique (IRM) plus de 15 jours après, idéalement vers 30 ou 31 SA afin d'écarter une lésion cérébrale. En effet, en raison des anastomoses placentaires systématiquement présentes, il existe un risque de MFIU ou de lésion cérébrale chez l'autre jumeau dans un tiers des cas par vol vasculaire.

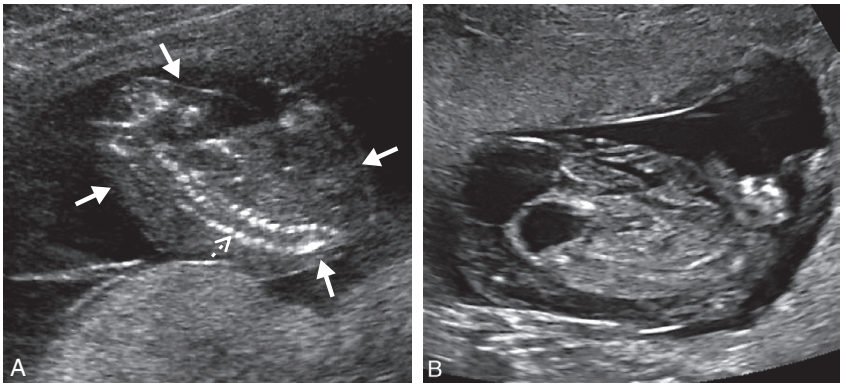

Figure 26.13.
A. Jumeau acardiaque à 23 SA (→); le rachis est visible (⇢). B. Jumeau acardiaque à 26 SA; présence de cavités kystiques.

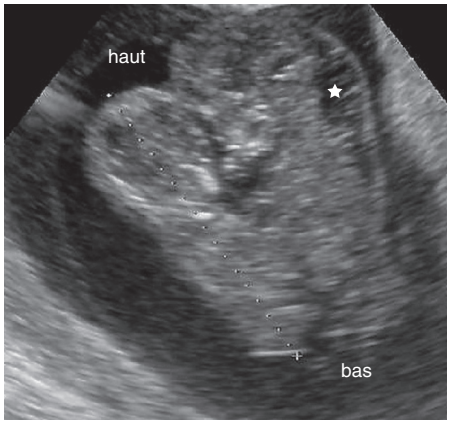

Figure 26.14.
Siamois omphalopages à 12 SA; ils sont unis par l'abdomen; nuque épaisse (∗).

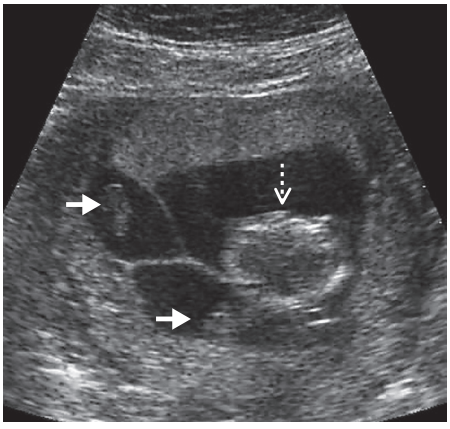

Figure 26.15.
Grossesse triple trichoriale triamniotique avec deux jumeaux évanescents (→) et un embryon vivant (⇢); à 12 SA par voie abdominale les membranes sont épaisses.

Compléments en ligne

Des compléments numériques sont associés à ce chapitre (vidéos, QCM interactifs). Ils sont signalés dans le texte par un picto e.

Pour voir ces compléments, connectez-vous sur http://www.em-consulte/e-complement/474891 et suivez les instructions.

Vidéo 26.1. Grossesse monochoriale monoamniotique : les jumeaux et les cordons sont enlacés.

Vidéo 26.2. Grossesse triple bichoriale triamniotique à 9 SA, signe du lambda présent d'un côté, membrane à peine visible de l'autre côté.

Vidéo 26.3. Grossesse quadruple quadrichoriale, quadri-amniotique : signes du lambda présents.

Vidéo 26.4. STT, avec jumeau coincé et hydramnios.

Vidéo 26.5. STT, avec jumeau coincé et hydramnios.

Vidéo 26.6. Siamois omphalopages.

QCM 13.

QCM 17.

QCM 37.

QCM 38.

Références

Baron M, Verspyck E, Diguet A, et al. Sémiologie échographique du fœtus acardiaque au premier trimestre de la grossesse. J Gynecol Obstet Biol Reprod (Paris) 2000 ; 29 : 684–6.

Demaria F, Goffinet F, Kayem G, et al. Monoamniotic twin pregnancies : antenatal management and perinatal results of 19 consecutive cases. BJOG 2004 ; 111 : 22–6.

Gagnon A, Audibert F. Prenatal screening and diagnosis of aneuploidy in multiple pregnancies. Best Pract Res Clin Obstet Gynaecol 2014 ; 28(2) : 285–94.

Gapp-Born E, Sananes N, Weingertner AS, et al. Predictive value of cardiovascular parameters in twin-to-twin transfusion syndrome. Ultrasound Obstet Gynecol 2014 ; 44(4) : 427–33.

Jauniaux E, Chitty LS. The twin challenge in prenatal diagnosis. Prenat Diagn 2005 ; 25 : 733–4.

Lecointre L, Sananes N, Weingertner AS, et al. Fetoscopic laser coagulation for twin-twin transfusion syndrome before 17 weeks' gestation : laser data, complications and neonatal outcome. Ultrasound Obstet Gynecol 2014 ; 44(3) : 299–303.

Morin L, Lim K. Ultrasound in twin pregnancies. J Obstet Gynaecol Can 2011 ; 33 : 643–56.

Quarello E. Imagerie des grossesses gémellaires. Montpellier : Sauramps Médical ; 2005.

Vayssière C, Benoist G, Blondel B, et al. French College of Gynaecologists Obstetricians. Twin pregnancies : guidelines for clinical practice from the French College of Gynaecologists and Obstetricians (CNGOF). Eur J Obstet Gynecol Reprod Biol 2011 ; 156(1) : 12–7.

Chapitre 27

Dépistage échographique des anomalies du caryotype

Le *Genetic Scan*

Au 1er trimestre de la grossesse, le dépistage des anomalies du caryotype repose sur la clarté nucale associée au dosage sérique des marqueurs maternels. Une morphologie embryonnaire anormale ou une anomalie de croissance peut être aussi parfois détectée. Au 2e trimestre, une échographie à la recherche d'anomalie chromosomique est encore possible.

Les fœtus ayant une anomalie du caryotype ont pour la plupart des malformations multiples. Plus le nombre de malformations associées est important, plus le risque d'anomalie chromosomique s'élève. Ainsi, si l'amniocentèse peut se discuter pour certaines anomalies isolées, elle devient incontournable quand plusieurs d'entre elles sont présentes.

Les associations permettent d'orienter le diagnostic. Pour la trisomie 13, il y a souvent des anomalies de la face, du système nerveux central et du cœur. La trisomie 18 associe volontiers retard de croissance, anomalies cardiaques et des extrémités.

Anomalies du nombre des chromosomes sexuels

Syndrome de Klinefelter

Le syndrome de Klinefelter, 47,XXY, n'est pas associé à des anomalies particulières. Les interruptions de grossesse pour cette anomalie du caryotype deviennent exceptionnelles.

Syndrome de Turner

Le syndrome de Turner, 45,XO, peut s'associer à des anomalies cardiaques, des hygromas ou nuques épaisses. Un rein en fer à cheval est parfois associé. À un stade supérieur, un hydrothorax, une ascite, une anasarque avec œdème généralisé peuvent s'observer. Le pronostic repose sur l'évolution cardiaque.

Triploïdie

La triploïdie comporte 69 chromosomes puisqu'un jeu complet de chromosomes supplémentaires est resté dans le noyau des cellules. Quand il s'agit d'un jeu paternel, le placenta a un aspect molaire, le retard de croissance intra-utérin (RCIU) est profond, et la grossesse s'interrompt le plus souvent avant 20 semaines d'aménorrhée (SA). Quand il s'agit d'un jeu maternel supplémentaire, le placenta est de petit volume et le fœtus présente un retard de croissance intra-utérin. La grossesse peut alors évoluer jusqu'au 3e trimestre. Morphologiquement, ventriculomégalie, rétrognathisme, anomalies cardiaques, myéloméningocèle, syndactylie ou d'autres anomalies des extrémités sont retrouvés de façon variable.

© 2016, Elsevier Masson SAS. Tous droits réservés

Trisomie 18 et trisomie 13

Les trisomies 13, 18 et 21 sont le plus souvent libres et homogènes mais elles peuvent être parfois partielles ou en mosaïque. Les malformations associées aux trisomies 13 et 18 sont multiples.

Trisomie 18

La trisomie 18 ou syndrome d'Edwards est la plus fréquente des trisomies autosomiques, après la trisomie 21, avec une incidence de 1/4000. La mortalité intra-utérine est très importante et la survie d'un nouveau-né vivant est de quelques heures ou quelques semaines. Exceptionnellement, un nouveau-né peut survivre plusieurs mois. La fréquence du retard de croissance intra-utérin et de l'hydramnios augmente avec l'âge gestationnel. La spasticité musculaire est assez caractéristique de la trisomie 18 ; ainsi, la mère note des mouvements fœtaux peu importants. À l'échographie, la crispation de la main avec un 2e et un 5e doigt au-dessus du 3e et du 4e doigt est habituelle. Les autres anomalies des membres semblent être en partie liées à ces rétractions, notamment les pieds varus équins. Au niveau du membre inférieur, c'est le tibia qui est le plus souvent absent. Les anomalies cardiaques sont variées, le plus souvent détectables notamment à partir du 2e trimestre de la grossesse.

Trisomie 13

La trisomie 13, ou syndrome de Patau, est estimée à 1/5000 fœtus. S'y associe une importante mortalité intra-utérine. La fréquence dépend donc du terme. La trisomie 13 est associée à des anomalies cranio-faciales sévères avec une fente médiane, un hypertélorisme, une micro- ou une anophtalmie, une anomalie des oreilles. Au niveau du cerveau, l'holoprosencéphalie est très fréquente. Environ la moitié des fœtus atteints d'holoprosencéphalie alobaire sont porteurs d'une trisomie 13. Il s'y associe le plus souvent une polydactylie post-axiale. Un retard de croissance intra-utérin est presque constant et l'incidence d'anomalie de quantité de liquide (hydramnios ou oligoamnios) est importante. Le diagnostic différentiel est le syndrome de Meckel-Gruber qui associe une encéphalocèle occipitale avec une hexadactylie post-axiale et des reins dysplasiques polykystiques. Ce syndrome est autosomique récessif.

Trisomie 21 ou syndrome de Down

Ce syndrome est la première cause chromosomique de retard mental et sa fréquence est estimée à **1/1000** naissances. Des moyens importants ont été mis en œuvre pour son dépistage. Différents tests échographiques et sériques permettent aux femmes de mieux connaître leur risque de trisomie 21 (T21). Aujourd'hui le dépistage prénatal non invasif (DPNI) sur sang maternel est extrêmement fiable mais non pris en charge financièrement. Dès qu'il sera à la disposition des femmes, il rendra caduque ce chapitre.

Chaque future maman qui pose la question de la normalité de son enfant à naître met l'obstétricien devant son devoir d'expliquer un risque statistique par rapport à la population. Le dépistage de la trisomie 21 repose donc actuellement sur quatre données :

- l'âge maternel car le risque de trisomie 21 augmente avec l'âge de façon exponentielle ;
- la clarté nucale à l'échographie du 1er trimestre ;
- les marqueurs sériques maternels : le dosage de la PAPP-A (*Pregnancy Associated Plasma Protein-A*) et de la β-HCG libre au 1er trimestre ;
- l'échographie des 2e et 3e trimestres.

L'échographie des 2e et 3e trimestres pourrait diagnostiquer à elle seule presque la moitié des trisomies 21, par les signes malformatifs et les signes mineurs.

Pour les patientes qui ne souhaitent pas être confrontées au **dépistage de la trisomie 21** par la mesure de la clarté nucale, une première échographie de dépistage vers 15 SA peut être discutée.

Signes d'appel malformatifs dits « majeurs »

Les signes d'appel malformatifs dits « majeurs » sont :

- le canal atrioventriculaire ;

- la dilatation ventriculaire cérébrale symétrique ;
- l'atrésie duodénale.

La présence d'un seul de ces signes suffit à indiquer une amniocentèse.

Anomalies cardiovasculaires

Une proportion de plus de 55 % d'anomalies cardiaques est retrouvée en période prénatale dans les centres de cardiologie spécialisés en cas de trisomie 21. Pour des centres généralistes, le taux est plus faible à moins de 20 %. Les anomalies les plus fréquemment associées à la trisomie 21 sont le canal atrioventriculaire (CAV) et la communication interventriculaire (CIV). En pédiatrie, elles totalisent 76 % des anomalies cardiaques observées chez les enfants atteints. Une minorité présente des anomalies conotroncales ou une coarctation de l'aorte.

L'incidence des anomalies cardiaques en cas de trisomie 21 varie assez peu d'une série à l'autre pour des populations comparables. La différence est essentiellement visible entre les fœtus et les enfants vivants. Si le recrutement est effectué sur les fœtus présentant des clartés nucales importantes au 1er trimestre, le nombre de malformations cardiaques semble élevé alors qu'une étude effectuée sur les enfants vivants porteurs d'une trisomie 21 montre des fréquences basses. Le faible taux de détection des anomalies dans un centre généraliste semble être lié en partie aux minimes CIV.

Dilatation ventriculaire symétrique modérée

La dilatation ventriculaire symétrique minime ou modérée est définie par une largeur du ventricule cérébral latéral entre 10 et 15 mm. Cette malformation est rencontrée chez 0,5 % des fœtus à caryotype normal, alors qu'elle serait présente chez 5,5 % des fœtus trisomiques 21. Il semble que la définition même de cette atteinte soit primordiale dans la fréquence retrouvée.

Atrésie duodénale

L'atrésie duodénale touche 2,5 % des enfants vivants porteurs d'une trisomie 21. Cette fréquence est double chez le fœtus. Environ un tiers des atrésies duodénales sont associées à une trisomie 21, il existe alors fréquemment des anomalies associées.

Signes d'appel dits « mineurs »

Les signes d'appel non malformatifs dits « mineurs » sont biométriques ou descriptifs et donc plus subjectifs :

- nuque épaisse ;
- intestin hyperéchogène ;
- dilatation pyélique modérée ;
- membres courts ;
- rapport fémur/pied < 0,85 ;
- hypoplasie de la 2e phalange du 5e doigt des mains ;
- face aplatie ;
- angle formé par les ailes iliaques supérieur à 90° ;
- kystes des plexus choroïdes.

Ces signes ne sont pas en eux-mêmes pathologiques. Ils peuvent être pourvoyeur d'un nombre de faux positifs (c'est-à-dire d'amniocentèses ou de DPNI) très important, car l'un ou l'autre est présent chez 20 % de la population normale. Il faut donc les utiliser avec **rigueur** et de façon **combinée** aux autres éléments.

Aujourd'hui, l'interprétation des signes mineurs de trisomie 21 doit être réfléchie car le dépistage au 1er trimestre réduit des 3/4 la prévalence du syndrome à l'échographie du 2e trimestre. Les signes mineurs semblent alors devenir inopérants.

Il est déconseillé de les rechercher si la patiente a eu le dépistage par la clarté nucale et les marqueurs sériques avec un résultat rassurant. Ils n'ont aucun intérêt pour les patientes ayant effectué un DPNI.

Le *genetic scan* (à la recherche de signes mineurs) ne devrait s'envisager que pour les patientes sélectionnées dans un groupe à risque par le dépistage et ne souhaitant pas faire d'emblée le prélèvement ovulaire ou le DPNI. Le risque de trisomie 21 augmente avec le nombre de signes mineurs retrouvés dans une population à risque faible. La présence de deux ou plutôt trois signes d'appel semble nécessaire pour indiquer une amniocentèse.

Les fœtus T21 dépistés par échographie du 2e ou du 3e trimestre ne sont probablement pas les même que ceux dépistés par l'âge maternel ou par le dépistage du premier trimestre. De plus, les fœtus T21 dépistés par les marqueurs sériques ne sont pas non plus les même que ceux dépistés par la clarté nucale car il s'agit de marqueurs indépendants. Toutes ces **méthodes** sont donc **complémentaires**.

Il est bien établi, aujourd'hui, pour les patientes n'ayant pas eu de mesure de clarté nucale au 1er trimestre mais un dépistage sérique des marqueurs au 2e trimestre les classant dans une population à risque, que l'échographie du 2e trimestre est un bon outil pour corriger ce risque. Pour une patiente à risque de trisomie 21, à l'issue du dosage des marqueurs sériques, il semble que l'absence de signe échographique diminue par trois son risque.

Pour les patientes ayant eu la mesure de la clarté nucale et les marqueurs sériques, le risque combiné peut être divisé par deux si le *genetic scan* est négatif (certains auteurs divisent par 3). Ceci peut donc être intéressant pour les patientes ne souhaitant pas prendre le risque du prélèvement ovulaire.

Pour chaque signe, il est possible de donner un facteur multiplicatif du risque préexistant de trisomie 21. Dans tous les cas, un chiffre élevé a été calculé, par les auteurs, dans une population à risque comme par exemple issue d'une demande d'amniocentèse ou d'un centre spécialisé ou encore d'une étude cas-témoins. Les chiffres les plus bas sont issus d'une population correspondant davantage à la pratique quotidienne.

Pour les signes suivants, en population à risque, le facteur multiplicatif est de 1,5 sauf lorsqu'un chiffre plus précis est donné.

Spots hyperéchogènes intracardiaques

Il s'agit d'un ou plusieurs points hyperéchogènes, typiquement dans le ventricule gauche, avec une échogénicité au moins aussi importante que celle de l'os. Ce signe échographique est présent chez 5 % des fœtus à caryotype normal. Cette fréquence varie d'une population à l'autre. En effet, la découverte de ce spot dépend de l'échographe utilisé, de l'expérience de l'opérateur et de l'incidence des ultrasons (figure 27.1).

La littérature a disqualifié ce signe dans les populations à bas risque. Il est le plus fréquent des signes mineurs dans la population générale.

Fémur court

Le fémur n'est mesuré que par sa diaphyse, en excluant les épiphyses. Les fœtus porteurs d'une trisomie 21 ont en moyenne des membres plus courts que la population générale de même âge. Le risque de trisomie 21 est augmenté de 1,5 pour un fémur inférieur au 3e percentile. Pour une population à bas risque ou déjà soumise à un dépistage par la nuque et les marqueurs sériques, ce signe n'a aucune signification.

Le signe le plus discriminant pour évaluer le caractère court d'un fémur semble être le rapport fémur/pied. Le seuil de 0,85 peut être retenu.

Humérus court

La mesure inférieure au 3e percentile de la diaphyse de l'humérus semble plus pertinente que celle du fémur. Elle augmenterait le risque d'un facteur 5

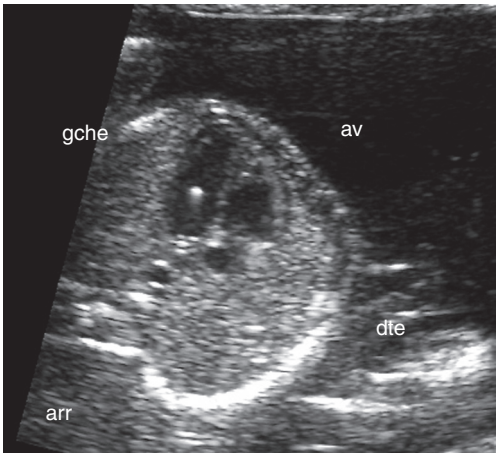

Figure 27.1. Spot hyperéchogène d'un pilier de la valve mitrale sur une coupe axiale.
Cette image est banale.

dans une population à risque. Si ce signe est isolé, il ne justifie pas une amniocentèse dans une population à bas risque. En l'absence de dépistage au 1er trimestre, il pourrait être intéressant associé à la mesure de la nuque fœtale au deuxième trimestre.

Dysmorphie cranio-faciale

Il est admis dans la littérature classique que 90 % environ des nouveau-nés porteurs d'une trisomie 21 présentent une dysmorphie cranio-faciale. À l'échographie, ce signe mineur reste à évaluer. Par ailleurs, une fréquence accrue d'anomalies de l'oreille est décrite : petites oreilles plutôt décollées, basses, bord supérieur trop ourlé avec un lobule parfois hypotrophique. Ainsi, les principales études échographiques à ce sujet font état d'une différence de taille significative entre les oreilles des fœtus haploïdes et celles des fœtus T21. Cette différence est pourtant trop faible pour pouvoir être utile en vue d'un dépistage échographique.

Nuque épaisse

L'observation des fœtus et des enfants trisomiques 21 retrouve très fréquemment un excès de tissus mous sur la nuque. Cette nuque épaisse semble être est due à un retard de drainage des vaisseaux lymphatiques dans les veines jugulaires mais elle peut être également le signe indirect d'une malformation cardiaque. B. Benacerraf fut la première à montrer que les fœtus ayant une nuque de 6 mm ou plus à l'échographie du 2e trimestre avaient un risque accru de trisomie 21. Cette mesure doit être prise, tête fléchie, en arrière de l'os occipital, au niveau du vermis cérébelleux, idéalement sur une coupe axiale (transversale). Elle doit être différenciée de l'hygroma kystique parfois visible encore au terme de l'échographie du 2e trimestre et pour lequel une amniocentèse est toujours proposée du fait des risques élevés d'anomalie chromosomique.

En cas de nuque épaisse au 2e trimestre, le risque de trisomie 21 semble être multiplié par 10, si ce signe est isolé dans une population à risque. Il s'agit donc du signe le plus fiable pour le dépistage.

Il faut néanmoins rester prudent car, en population générale non soumise au dépistage du 1er trimestre, la fréquence de ce signe est telle qu'il faut rencontrer 80 nuques épaisses pour dépister une seule trisomie 21 (figure 27.2).

Brachymésophalangie et clinodactylie du 5e doigt

La brachymésophalangie est l'hypoplasie de la deuxième phalange en comparaison avec la phalange distale du même doigt. Une clinodactylie est une déviation latérale des doigts, le plus souvent vers l'intérieur de la main. Elle est due, semble-t-il, à des rétractions ligamentaires. Si la mesure de la longueur de la 2e phalange du 5e doigt représente moins des deux tiers de la longueur de la 2e phalange du 4e, ce signe pourrait être intéressant.

Artère ombilicale unique

L'artère ombilicale unique (AOU) dont la présence doit être confirmée par l'écho-Doppler couleur, est surtout retrouvée dans les trisomies 13 et 18. Il faut noter que la prévalence de l'AOU dans la population à caryotype normal est de 1 %. Les chiffres ne montrent pas de risque augmenté si ce signe est isolé.

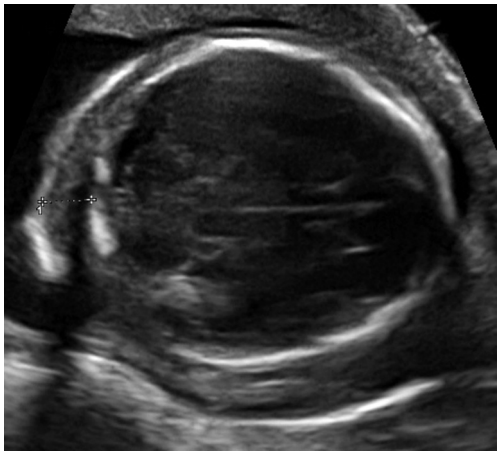

Figure 27.2. Nuque épaisse au 2e trimestre : 8 mm. Coupe axiale basse passant par le septum pellucidum et la fosse postérieure.

Kystes des plexus choroïdes

Les kystes des plexus choroïdes ont une prévalence échographique de 1 à 3 % dans la population générale. Cette fréquence est encore plus élevée avant 20 SA. Ce signe serait présent chez 5 % des trisomies 21 à l'échographie. En revanche, presque la moitié des trisomies 18 a un kyste des plexus choroïdes.

Les études s'accordent sur le fait qu'un caryotype n'est pas justifié si ce signe est isolé car il n'augmente que de 1,5 fois au maximum le risque de trisomie 21.

Angle des ailes iliaques

L'angle des ailes iliaques est recherché sur une coupe à la partie haute du bassin. La mesure de l'angle est celui formé par la convergence des lignes dessinées par les ailes iliaques. Ce signe est intéressant dans les populations à risque où son facteur multiplicatif pourrait atteindre 4 (figure 27.3).

Dilatation pyélique modérée

La valeur seuil, retenue par la plupart des auteurs, de dilatation pyélique modérée est de 5 mm dans le diamètre antéro-postérieur du bassinet pour un ou deux reins, avant 33 SA. Mais ce seuil n'est pas unanime. La prévalence de ce signe serait alors de 2 % dans la population à caryotype normal et de 20 % chez les fœtus porteurs d'une trisomie 21. Le risque de T21 serait multiplié par un facteur 1,5 dans un groupe à risque.

Néanmoins, le risque reste inchangé quand ce signe est isolé dans une population à bas risque après un dépistage du premier trimestre rassurant.

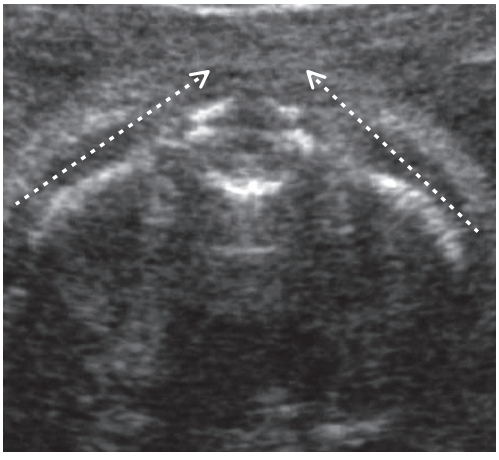

Figure 27.3. Angle des ailes iliaques supérieur à 90° dans le cadre d'une trisomie 21.

Intestin hyperéchogène

L'intestin hyperéchogène justifiait une amniocentèse systématique jusque récemment. En réalité, il ne fait que modérer le risque calculé au premier trimestre de la grossesse. Les auteurs pensent que le risque de trisomie 21 est augmenté d'un facteur 5 à 10.

Ce signe doit être parfaitement décrit à l'échographie. Il s'agit d'une image intestinale globale ou localisée, unique ou multiple. Son hyperéchogénicité est définie par une échogénicité aussi forte que l'os. Ceci se voit en diminuant l'énergie d'émission (ou énergie acoustique) et le gain jusqu'à disparition de l'os. Si l'image intestinale disparaît avec l'os, le diagnostic est posé. Si l'image intestinale disparaît avant l'os il ne s'agit pas d'intestin hyperéchogène.

Ce signe doit être recherché avec une fréquence entre 3 et 6 MHz sans utiliser les harmoniques. En effet, à 10 MHz ou avec les harmoniques, les faux positifs sont nombreux.

Les faux positifs peuvent être des métrorragies du premier trimestre ou un retard de croissance intra-utérin. La mucoviscidose et les infections sont aussi des maladies à rechercher. Ce signe isolé ne justifie plus systématiquement une amniocentèse.

Os propres du nez

Ce marqueur est intéressant dans les populations à risque aux 1er et 2e trimestres. Il a été très peu évalué en population générale où **ses piètres performances sont manifestes** (*cf.* chapitre 6), d'autant qu'il semble exister des variations ethniques. Dans les populations à risque, son absence ou son hypoplasie semble avoir le même intérêt que la nuque épaisse du 2e trimestre avec un facteur multiplicatif de 5 ou 10. Il ne peut pas être bien recherché sur la coupe utilisée pour la mesure de la clarté nucale

car le faisceau ultrasonore doit arriver perpendiculairement à cet os. Il faut rester prudent sur ce signe qui est mis en avant et reste à la mode malgré le manque de publications depuis 2009 et la quasi-absence de données sur des populations générales.

Comme beaucoup de signes mineurs, les os propres du nez ont été essentiellement étudiés dans des populations se présentant en échographie avant un prélèvement ovulaire. Ce biais de recrutement renforce artificiellement la valeur de ce signe (figure 27.4).

Conclusion

Une anomalie isolée au 2e ou 3e trimestre de la grossesse ne doit pas conduire automatiquement à une amniocentèse pour étude du caryotype. Elle doit conduire, si nécessaire, à recalculer le risque de trisomie 21 pour une patiente donnée. Ce risque comprend l'âge maternel, les marqueurs biochimiques associés à l'épaisseur de la clarté nucale au 1er trimestre.

La prise en charge de la trisomie 21 pose **de nombreux problèmes moraux et éthiques**. Les intérêts et les convictions des uns et des autres sont inconciliables. Personne ne souhaite pour soi ou pour les autres un enfant porteur d'une trisomie 21. Mais il doit être considéré comme un être humain pour que le travail de deuil après interruption de grossesse se fasse dans de bonnes conditions ou que l'accueil à la naissance soit possible. Il faut passer d'une prise en charge collective à une prise en charge individualisée.

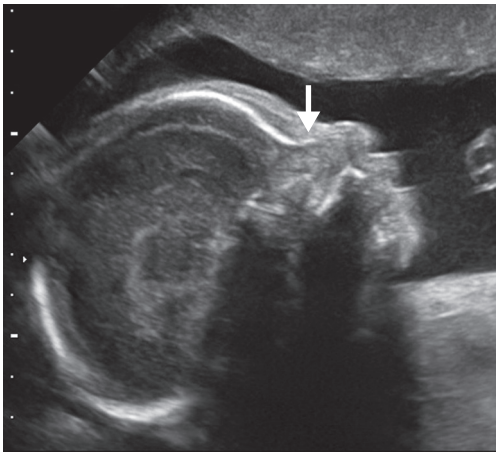

Figure 27.4. Profil d'un fœtus porteur d'une trisomie 21 : hypoplasie des os propres du nez.

Compléments en ligne

Des compléments numériques sont associés à ce chapitre (QCM interactifs). Ils sont signalés dans le texte par un picto.

Pour voir ces compléments, connectez-vous sur http://www.em-consulte/e-complement/474891 et suivez les instructions.

QCM 6.

QCM 46.

Références

Agathokleous M, Chaveeva P, Poon LC, et al. Meta-analysis of second-trimester markers for trisomy 21. Ultrasound Obstet Gynecol 2013 ; 41(3) : 247–61.

Benacerraf BR. The history of the second-trimester sonographic markers for detecting fetal Down syndrome, and their current role in obstetric practice. Prenat Diagn 2010 ; 30 : 644–52.

Grandjean H, Sarramon MF. Femur/foot length ratio for detection of Down syndrome : results of a multicenter prospective study. Am J Obstet Gynecol 1995 ; 173 : 16–9.

Grangé G, Tantau J, Acuna N, et al. Fréquence des malformations associées à la trisomie 21. J Gynecol Obstet Biol Reprod (Paris) 2006 ; 35 : 477–82.

Grangé G, Thoury A, Dupont J, et al. Sonographic measurement of the fetal iliac angle cannot be used alone as a marker for trisomy 21. Fetal Diagn Ther 2000 ; 15(1) : 41–5.

Moreno-Cid M, Rubio-Lorente A, Rodríguez MJ, et al. Systematic review and meta-analysis of performance of second-trimester nasal bone assessment in detection of fetuses with Down syndrome. Ultrasound Obstet Gynecol 2014 ; 43(3) : 247–53.

Nyberg DA, Souter VL, El-Bastawissi A, et al. Isolated sonographic markers for detection of fetal Down syndrome in the second trimester of pregnancy. J Ultrasound Med 2001 ; 20 : 1053–63.

Orzechowski KM, Berghella V. Isolated fetal pyelectasis and the risk of Down syndrome : a meta-analysis. Ultrasound Obstet Gynecol 2013 ; 42(6) : 615–21.

Salomon LJ, Alfirevic Z, Audibert F, et al. Raine-Fenning N ; ISUOG Clinical Standards Committee. ISUOG consensus statement on the impact of non-invasive prenatal testing (NIPT) on prenatal ultrasound practice. Ultrasound Obstet Gynecol 2014 ; 44(1) : 122–3.

Smith-Bindman R, Chu P, Goldberg JD. Second trimester prenatal ultrasound for the detection of pregnancies at increased risk of Down syndrome. Prenat Diagn 2007 ; 27 : 535–44.

Vautier-Rit S, Subtil D, Vaast P, et al. Signes échographiques de trisomie 21 au deuxième trimestre de la grossesse : valeur actuelle après analyse de la littérature. J Gynecol Obstet Biol Reprod (Paris) 2000 ; 29 : 445–53.

de Villardi de Montlaur D, Desseauve D, Marechaud M, et al. Évaluation des connaissances des patientes concernant le dépistage de la trisomie 21 lors de l'échographie du premier trimestre : résultats d'un sondage prospectif sur un échantillon de 201 femmes. J Gynecol Obstet Biol Reprod (Paris) 2015.

Viossat P, Cans C, Marchal-André D, et al. Quelle est la place des signes d'appels échographiques dits « mineurs » dans le dépistage prénatal de la trisomie 21 au 2e trimestre de la grossesse ? J Gynecol Obstet Biol Reprod (Paris) 2005 ; 34 : 215–31.

Voskamp BJ, Fleurke-Rozema H, Oude-Rengerink K, et al. Relationship of isolated single umbilical artery to fetal growth, aneuploidy and perinatal mortality : systematic review and meta-analysis. Ultrasound Obstet Gynecol 2013 ; 42(6) : 622–8.

Weingertner AS, Kohler M, Firtion C, et al. Interest of foetal nasal bone measurement at first trimester trisomy 21 screening. Fetal Diagn Ther 2006 ; 21 : 433–8.

Chapitre 28

Mesure de la longueur du col de l'utérus par voie endovaginale

Intérêt de la voie endovaginale

La mesure de la longueur cervicale par échographie a une meilleure valeur prédictive sur l'accouchement prématuré que le toucher vaginal, quels que soient le contexte clinique et les antécédents obstétricaux. Mais, en population générale, à bas risque, l'intérêt clinique d'une telle pratique reste à confirmer, même si la mesure par échographie a une meilleure reproductibilité que le toucher vaginal, probablement due à une meilleure évaluation de la portion supravaginale du col. La mesure transpérinéale ou transabdominale est moins intéressante que la technique endovaginale (figures 28.1 et 28.2).

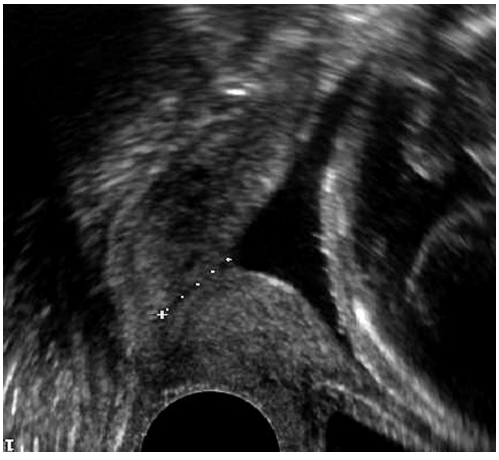

Figure 28.1. Mesure du col par voie endocavitaire.

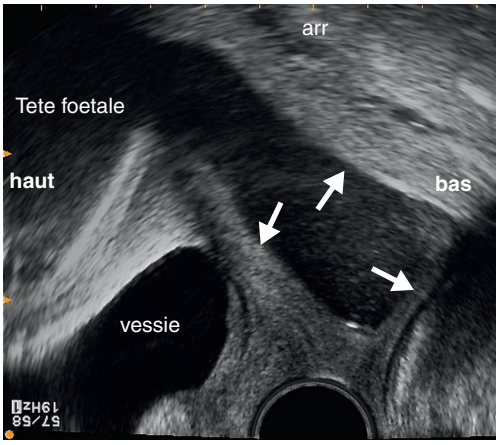

Figure 28.2. Bombement de la poche des eaux à travers le col.

Contexte clinique

- **En cas de menace d'accouchement prématuré** (MAP), l'échographie permet de sélectionner les patientes les plus à risque et d'orienter la conduite à tenir. En effet, la valeur prédictive négative (VPN) est très élevée. Dans un tel contexte, une longueur de col élevée est rassurante sans que l'on puisse déterminer un seuil parfait. L'habitude actuelle est d'utiliser la limite de 25 mm.
- **En cas de risque élevé d'accouchement prématuré**, la mesure systématique de la longueur cervicale au 2e trimestre pourrait être utile pour

© 2016, Elsevier Masson SAS. Tous droits réservés

envisager des mesures thérapeutiques dans le groupe sélectionné par un col raccourci. Cependant, l'efficacité de ces mesures sur la prévention de l'accouchement prématuré et sur les conséquences de la prématurité reste à évaluer. Certains proposent d'utiliser le cerclage du col ou la progestérone en cas de col court chez ces femmes, mais les données actuelles sont encore contradictoires. Pour certaines équipes, la longueur du col est mesurée régulièrement à partir de 16 semaines d'aménorrhée (SA). Un cerclage peut ainsi être envisagé pour les cols inférieurs à 15 mm. Mais ceci reste à démontrer. De la même manière, en cas de **grossesse gémellaire, l'échographie du col n'a pas montré chez les patientes asymptomatiques de bénéfice clair** même si, là encore, la mesure du col est bien corrélée aux risques d'accouchement prématuré.

En consultation de routine, pour les grossesses monofœtales, les faux positifs de la mesure systématique du col sont importants avec une valeur prédictive positive (VPP) basse.

Déroulement de l'examen

L'examen doit être fait vessie vide pour ne pas allonger artificiellement la longueur cervicale (figure 28.3).

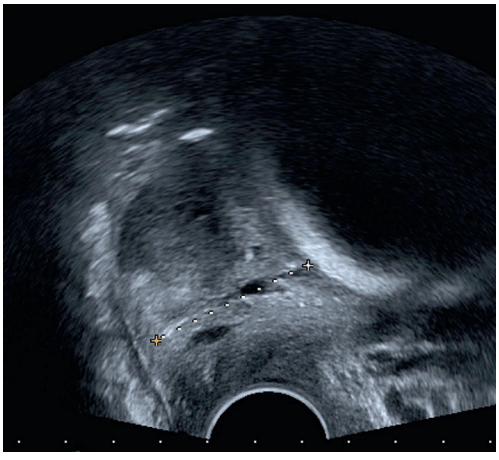

Figure 28.3. Mesure du col : 30 mm.

La sonde est placée dans le cul-de-sac vaginal antérieur. Si elle est insérée trop profondément, elle se positionne dans le cul-de-sac postérieur et l'image du col est perdue.

Il faut donc que la sonde soit inclinée en abaissant le manche vers la table d'examen au cours de l'introduction dans la cavité vaginale.

Il est parfois difficile d'obtenir l'image d'emblée.

Il est conseillé de commencer l'examen par une coupe axiale plutôt que par une coupe sagittale avec quelques mouvements verticaux de manche se rapprochant ou s'éloignant de la table d'examen, c'est-à-dire une série de coupes antéro-postérieures pour la patiente. Une image en cocarde apparaît alors, car le col est rond avec le canal cervical au centre. Ce canal cervical doit être centré sur l'image, puis la sonde est tournée de 90 degrés pour obtenir une coupe sagittale (figures 28.4 à 28.6).

Quand l'image est obtenue, la sonde doit être retirée légèrement afin d'obtenir une pression juste suffisante pour avoir une image nette. Une application trop forte de la sonde vaginale allonge artificiellement la longueur cervicale. La profondeur et la largeur de champ doivent être adaptées à l'image du col. **Trois mesures** successives de

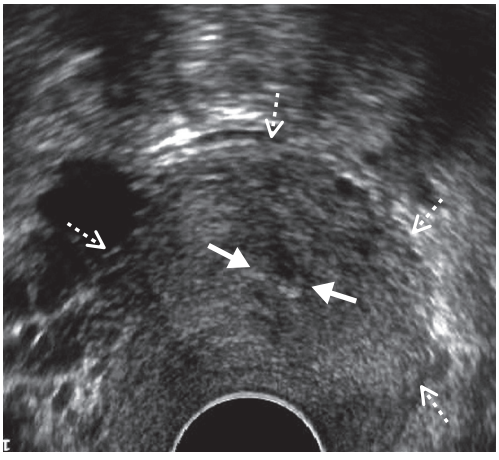

Figure 28.4. Échographie du col sur une coupe axiale (⇢) : le canal cervical doit être centré sur l'écran (➞) avant d'effectuer la rotation de la sonde pour obtenir la coupe sagittale.



Figure 28.5. Coupe sagittale vessie vide ; mesure du col : 40 mm.

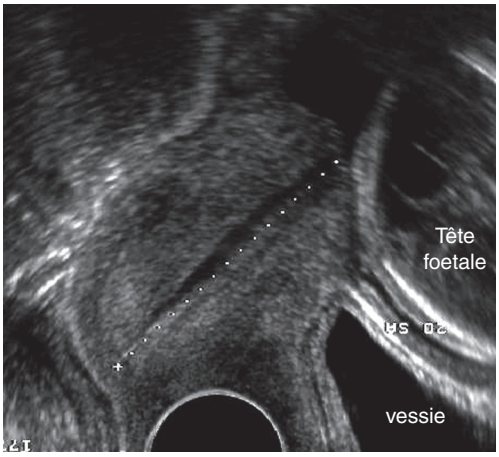

Figure 28.6. Mesure du col : 53 mm.

longueur du col sont effectuées en dehors d'une contraction utérine. La plus courte est retenue.

C'est la mesure efficace du canal cervical qui est retenue. C'est la seule mesure intéressante, et elle seule doit être faite. La mesure ne prend pas en compte une protrusion des membranes dans le canal cervical. La mesure se fait de l'orifice interne fermé à l'orifice externe fermé (vidéo 28.1).

Il faut être attentif à l'aspect de la paroi vaginale qui est épaisse de 3 ou 4 mm. Son échogénicité est la même que celle du col et elle ne doit pas être prise en compte. Lorsque le canal cervical est fortement courbé, la mesure est obtenue par l'addition de deux lignes droites approchant sa forme générale.

Avant 37 semaines, un col est normalement fermé sur toute sa longueur.

Un seuil de 25 mm est souvent retenu par les équipes même si l'on sait qu'il existe un continuum entre longueur cervicale et risque d'accouchement prématuré et qu'il n'existe pas de seuil particulier permettant de réduire au maximum le nombre de faux positifs et de faux négatifs. L'intérêt essentiel de cette mesure en cas de menace d'accouchement prématuré serait la diminution du nombre et de la durée des hospitalisations.

Compléments en ligne

Des compléments numériques sont associés à ce chapitre (vidéo, QCM interactifs). Ils sont signalés dans le texte par un picto .

Pour voir ces compléments, connectez-vous sur http://www.em-consulte/e-complement/474891 et suivez les instructions.

Vidéo 28.1 Bombement de la poche des eaux dans la cavité vaginale.

QCM 5.

QCM 33.

Références

Berghella V, Baxter JK, Hendrix NW. Cervical assessment by ultrasound for preventing preterm delivery. Cochrane Database Syst Rev 2013 ; 1. CD007235.

Berghella V, Baxter JK, Hendrix NW. Cervical assessment by ultrasound for preventing preterm delivery. Cochrane Database Syst Rev 2009 ; 3.

Dodd JM, Jones L, Flenady V, et al. Prenatal administration of progesterone for preventing preterm birth in women considered to be at risk of preterm birth. Cochrane Database Syst Rev 2013 ; 7.

Kayem G, Maillard F, Popowski T, et al. Mesure de la longueur du col de l'utérus par voie endovaginale : technique et principales applications. J Gynecol Obstet Biol Reprod (Paris) 2010 ; 39 : 267–75.

Levêque C, Vayssière C, Favre R, et al. Cervical length in asymptomatic twin pregnancies : prospective multicenter

comparison of predictive indicators. J Matern Fetal Neonatal Med 2015 ; 28(1) : 37–40.

Schmitz T, Maillard F, Bessard-Bacquaert S, et al. Selective use of fetal fibronectin detection after cervical length measurement to predict spontaneous preterm delivery in women with preterm labor. Am J Obstet Gynecol 2006 ; 194 : 138–43.

Vayssière C, Favre R, Audibert F, et al. Cervical assessment at 22 and 27 weeks for the prediction of spontaneous birth before 34 weeks in twin pregnancies : is transvaginal sonography more accurate than digital examination ? Ultrasound Obstet Gynecol 2005 ; 26 : 707–12.

Chapitre 29

Intérêt de l'échographie en salle de naissance

Depuis longtemps, l'échographie est présente en salle de naissance à des degrés variables. Le plan de périnatalité recommande un échographe en salle de naissance à partir de 1 500 accouchements par an. Il n'y a donc pas de discussion sur l'opportunité de la présence de cet appareil aux côtés des femmes en travail. Pour autant, les indications d'échographie, fort utiles, restent ponctuelles.

Nous ne traiterons pas dans ce chapitre de l'échographie dans la salle des urgences de la maternité, c'est-à-dire de son intérêt dans les menaces d'accouchement prématurées (MAP), retards de croissance intra-utérins (RCIU) et obstacles prævia (figure 29.1), développés par ailleurs. Évoquons cependant, les **métrorragies sur placenta prævia connu**. Il peut être important pour l'obstétricien de faire une échographie en salle d'accouchement, afin de savoir si le placenta est recouvrant, ou non, en sorte de poser l'indication opératoire. En cas de suspicion de placenta accreta ou percreta, cette échographie lui permet de prévoir le type d'incision et de prévenir les anesthésistes et la patiente des complications possibles d'une telle situation.

Conditions pratiques de l'examen

L'échographe doit être mobile, **peu encombrant, accessible**, fonctionnant sur batterie avec une sonde abdominale et vaginale, avec un Doppler couleur. Le reprographe est souhaitable ainsi que le stockage sur disque dur.

L'échographe **ne doit pas représenter une gêne** dans les situations d'urgence où la circulation de l'équipe autour de la patiente est primordiale.

Début de travail et déclenchement

Rupture artificielle des membranes (RAM)

La rupture artificielle des membranes peut parfois être effectuée tête haute en cas d'excès de liquide ou chez une patiente multipare. Il existe alors un

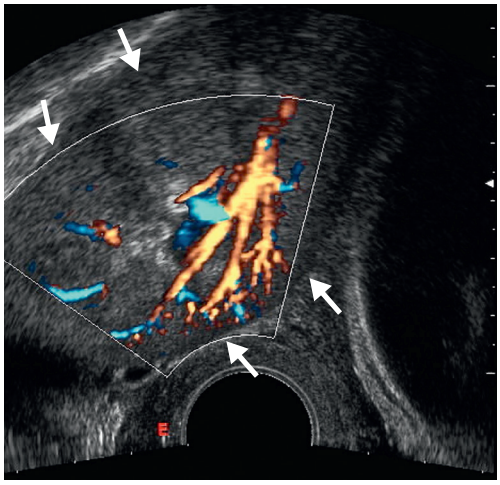

Figure 29.1. Rein pelvien maternel (→) constituant un obstacle prævia.

© 2016, Elsevier Masson SAS. Tous droits réservés

risque de procidence. En cas de diagnostic échographique de **procubitus du cordon**, la RAM est effectuée au bloc opératoire (figure 29.2).

Mode de déclenchement

Le **choix** du mode de déclenchement entre ocytocine ou prostaglandines est parfois délicat. L'habitude est de nous reposer sur le toucher vaginal avec le score de Bishop. La mesure du col par échographie serait-elle plus fiable en vue du choix le plus juste ? Il n'existe pas d'étude randomisée comparant le toucher vaginal à l'échographie du col pour évaluer le taux de césarienne et/ou la morbidité néonatale. La littérature a simplement recherché la meilleure méthode pour prédire l'absence de césarienne ou la durée de travail inférieure à 24 heures. Les résultats ne sont pas univoques et l'implication clinique apparemment absente.

Voie d'accouchement

Siège

Il faut noter ici que les versions par manœuvre externe (VME) effectuées vers 36 semaines d'aménorrhée (SA) s'effectuent sous contrôle échographique. La présentation du siège doit toujours attirer l'attention sur la possibilité d'un obstacle prævia qu'il convient de rechercher. Celui-ci contre-indique parfois la voie basse.

Pour un accouchement par le siège, toutes les sociétés savantes reconnaissent une limite au **poids fœtal** pour autoriser la voie basse. Le Collège des gynécologues et obstétriciens français (CNGOF) recommande une césarienne à partir d'une estimation de poids fœtal (EPF) de 3 800 g. Notre équipe a l'habitude d'effectuer une césarienne pour une EPF de plus de 4 000 g ou un diamètre biparietal supérieur à 98 mm. De plus, en cas de présentation du siège, une déflexion de la tête fœtale contre-indique l'accouchement par voie basse. Cette hyperextension est un diagnostic rare mais dont le signe échographique peut paraître spectaculaire : quand on effectue une coupe en vue de mesurer le périmètre crânien, cette coupe passe par l'abdomen fœtal donnant l'impression d'une grossesse gémellaire. En réalité, il n'en est rien, il s'agit de la tête en hyperextension (figures 29.3 et 29.4).

Patiente diabétique

De même, chez les patientes diabétiques, une EPF supérieure à 4 250 ou 4 500 g suivant les circonstances contre-indique la voie basse d'après les recommandations du CNGOF.

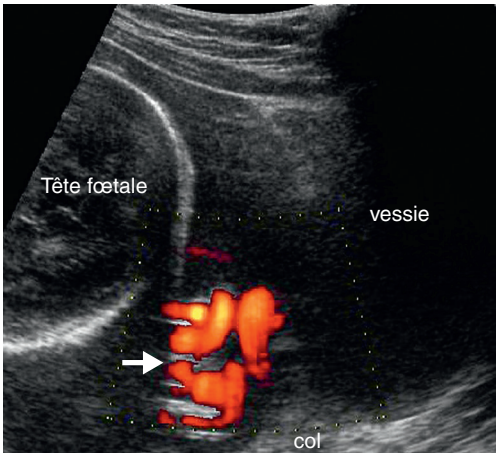

Figure 29.2. Procubitus du cordon (⟶) sur une coupe longitudinale.

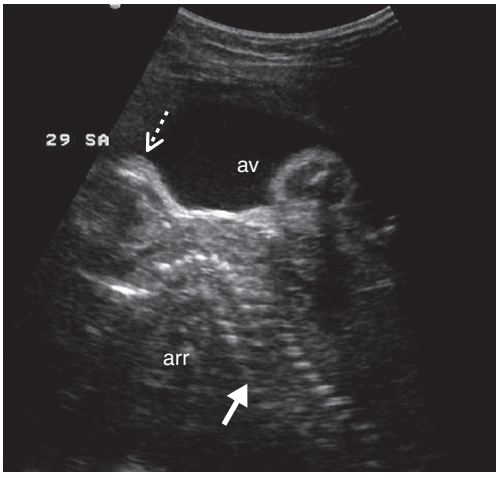

Figure 29.3. Coupe sagittale : présentation du siège avec hyperextension de la tête ; rachis (⟶) ; menton (⇢).

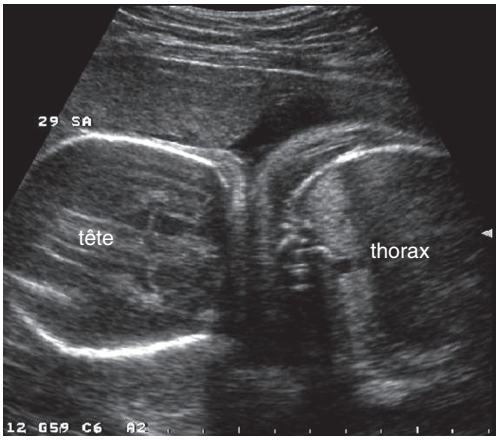

Figure 29.4. Présentation du siège avec hyperextension de la tête ; coupe axiale du thorax avec coupe de la tête fœtale.
Ce n'est pas une grossesse gémellaire !

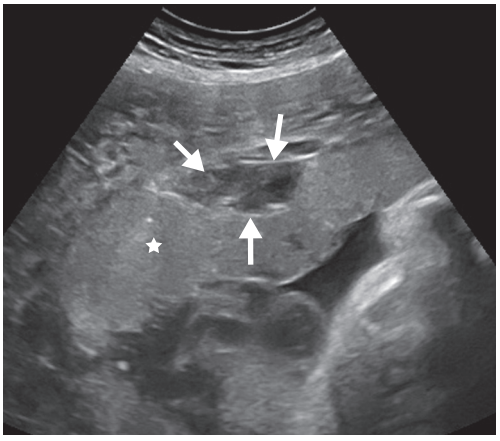

Figure 29.5. Hématome rétroplacentaire récent ; le diagnostic n'est pas échographique mais clinique.
Placenta (★).

Utérus cicatriciel

En cas d'utérus cicatriciel, la biométrie fœtale est parfois confrontée aux mesures obtenues par la **radiopelvimétrie** pour autoriser ou non un accouchement normal. Là encore, de nombreuses équipes ont un seuil de 4 500 g, quels que soient les résultats de la radiopelvimétrie.

L'estimation de poids fœtal en salle d'accouchement est donc parfois indispensable quand le seuil fixé semble pouvoir être dépassé, même si l'imprécision de cette mesure est connue.

Intérêt de l'échographie en cours de travail et pour l'accouchement

En cours de travail, deux urgences peuvent être diagnostiquées par échographie : l'hématome rétroplacentaire et la rupture utérine. Mais ces deux diagnostics sont des diagnostics cliniques et l'échographie ne doit pas retarder la prise en charge chirurgicale. Le diagnostic sera confirmé pendant le temps opératoire (figure 29.5).

En cas d'hématome rétroplacentaire, il existe une image anéchogène entre le placenta et le myomètre. Rapidement, cette image devient isoéchogène au placenta, rendant le diagnostic difficile. Pour l'hémorragie de Benckiser, l'échographie n'a malheureusement pas de place quand un tel diagnostic est suspecté devant des métrorragies.

Variété de présentation

L'échographie peut être utile pour préciser une présentation en cas de doute clinique.

Dystocie de démarrage

Devant une dystocie de démarrage ou une stagnation de la dilatation, une échographie peut préciser ou confirmer, en cas de doute clinique, un **diagnostic de déflexion ou de variété postérieure**. Ceci peut avoir un intérêt, dans la mesure où une rotation manuelle de la tête est alors requise à partir de 8 cm. Il existe une meilleure reproductibilité de l'échographie par rapport aux touchers vaginaux. Reste à montrer que l'apport de l'échographie dans de telles situations permettrait de diminuer le taux de césarienne.

Engagement de la tête fœtale

De la même manière, avant l'application de forceps ou de ventouse, l'échographie permet de connaître la variété de présentation sur une tête engagée en cas de doute clinique. Par voie vaginale

ou par voie abdominale, la localisation des globes oculaires ou de la ligne médiane permet un diagnostic fiable. Il permet d'éviter d'aller rechercher les oreilles qui se compliquent parfois par une procidence du cordon (figure 29.6).

De nombreuses études ont été publiées et sont encore en cours pour évaluer l'intérêt de l'échographie dans le diagnostic de l'engagement de la tête fœtale. **La variabilité anatomique maternelle et fœtale** et la difficulté à trouver des repères reproductibles font que cette technique ne sera probablement pas utilisée de manière courante avant longtemps. De plus, la reproductibilité intra- et inter-observateur de la position de la tête fœtale n'est pas nécessairement déterminante dans la gestion du travail et de l'accouchement. La corrélation qui existe entre ces différentes mesures et le risque de césarienne est insuffisante pour les utiliser dans la pratique clinique. Il conviendrait d'effectuer une étude de faisabilité pour calculer l'effet sur le taux de césarienne et/ou la morbidité néonatale.

Plusieurs méthodes permettent d'estimer la progression de la tête fœtale dans le bassin maternel, dont :

- la mesure de l'angle de progression : il s'agit de définir échographiquement la ligne de l'axe pubien reliant l'extrémité inférieure du pubis à l'extrémité inférieure de la tête fœtale (figure 29.7);
- la distance périnée-tête : elle mesure la distance entre la sonde posée sur le périnée et le mobile fœtal.

La corrélation entre l'examen clinique et l'échographie pour l'engagement de la tête fœtale est faible. L'idée serait de ne plus faire de touchers vaginaux en cours de travail avec l'intérêt de diminuer le risque de chorio-amniotite. Mais tout ceci reste à prouver dans les pays où le taux de chorio-amniotite ou d'infection purpurale est très faible pour les patientes ayant une rupture des membranes en cours de travail.

Grossesses gémellaires

En cas de grossesse gémellaire, il n'est pas exceptionnel d'avoir recours à l'échographie pour localiser et distinguer les cœurs fœtaux et positionner les capteurs du monitoring.

Par ailleurs, l'échographe est utilisé dans certaines équipes pour l'accouchement proprement dit des jumeaux. Elle guide la version par manœuvre externe du 2e jumeau (J2) au moment de l'accouchement du 1er (J1). Cette technique n'est pas utilisée dans notre équipe car nous avons une politique de réduction de temps entre l'accouchement des jumeaux avec une version grande extraction de J2 si celui-ci ne s'engage pas rapidement en présentation céphalique.

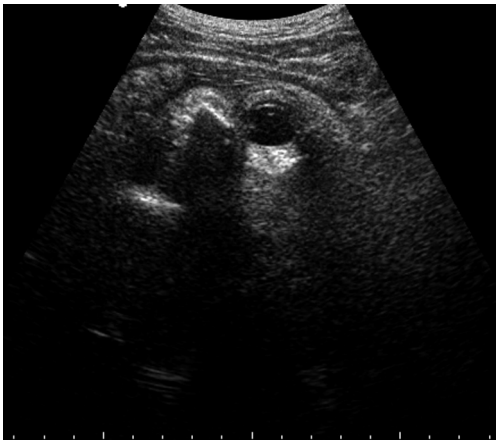

Figure 29.6. Présentation céphalique; variété occipito-iliaque gauche postérieure; coupe sus-pubienne transversale maternelle.

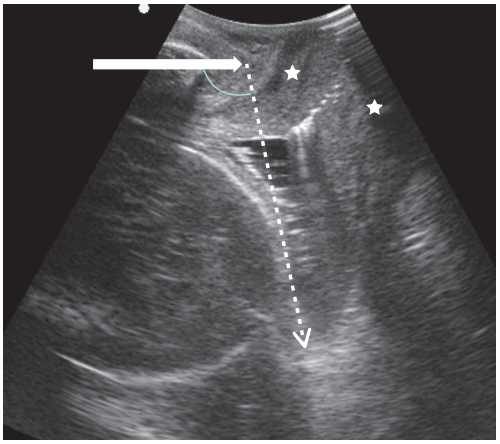

Figure 29.7. Tête fœtale par voie translabiale en salle d'accouchement; axe pubien (➡) permettant de définir l'angle de progression de la tête fœtale; paroi vaginale (★).

L'échographie risque d'appauvrir le sens clinique de l'obstétricien si elle est utilisée de manière systématique, sans discernement. L'analyse du partogramme reste primordiale.

Délivrance

L'échographie peut avoir un intérêt pour les délivrances artificielles avec révision utérine (RU) difficile. Elle peut arrêter les RU itératives pour sensation de délivrance incomplète par un diagnostic de vacuité utérine, ou au contraire affirmer la présence d'un ou plusieurs cotylédons restants et les localiser. Ceci est particulièrement vrai dans les fausses couches tardives où le col est très peu ouvert et où une aspiration est souvent nécessaire. Le curetage est effectué sous échographie pour diminuer le risque de perforation utérine.

En cas d'**hémorragie de la délivrance**, l'échographie a peu d'intérêt, en dehors de la mise en place d'une sonde de Bakri. L'échographie permet d'affirmer le positionnement correct du ballon (figure 29.8).

Interruption médicale de grossesse

L'échographie permet, en salle de naissance, de guider les gestes intra-utérins quand ils sont nécessaires.

Conclusion

En salle de naissance, l'échographie est le deuxième œil de la sage-femme et de l'obstétricien. Ceux-ci doivent être suffisamment compétents pour pouvoir utiliser un échographe sans difficulté ou hésitation. Ils ne doivent pas pour autant accepter d'appauvrir leur sens clinique.

Une étude reste à faire, qui comparerait la présence et l'absence d'un échographe dans les salles de travail françaises, en gardant à l'esprit que le sens clinique et la réactivité des équipes dans les situations d'urgence seront à jamais irremplaçables.

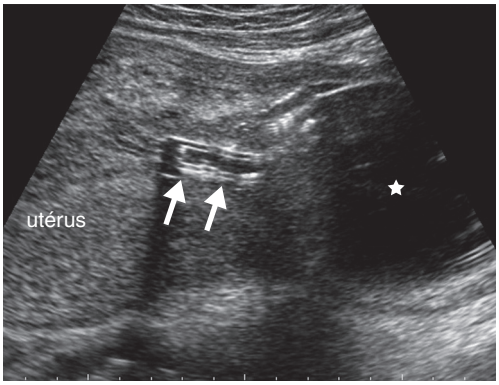

Figure 29.8. Sonde de Bakri dans le segment inférieur ; coupe longitudinale ; ballonnet (★) ; sonde au-dessus du ballonnet (⟶).

Références

Dupuis O, Ruimark S, Corinne D, Simone T, Andre D, Rudigoz R. Fetal head position during the second stage of labor : comparison of digital vaginal examination and transabdominal ultrasonographic examination. Eur J Obstet Gynecol Reprod Biol 2005 ; 123 : 193–7.

Le Bret T, Grangé G, Goffinet F, Cabrol D. Version par manœuvre externe. J Gynecol Obstet Biol Reprod (Paris) 2004 ; 33 : 297–303.

Nizard J, Haberman S, Paltieli Y, Gonen R, Ohel G, Le Bourthe Y, et al. Determination of fetal head station and position during labor : a new technique that combines ultrasound and a position-tracking system. Am J Obstet Gynecol 2009 ; 200 : e1–5.

Perdriolle-Galet E, Thiebaugeorges O, Lamy C, Makke L, Barbier A, Monceau E, et al. Estimation du poids fœtal en salle de naissance : performances respectives de la clinique et de l'échographie. J Gynecol Obstet Biol Reprod (Paris) 2014 ; 43(8) : 593–9.

Popowski T, Porcher R, Fort J, Javoise S, Rozenberg P. Influence of ultrasound determination of fetal head position on mode of delivery : a pragmatic randomized trial. Ultrasound Obstet Gynecol 2015.

Roman H, Verspyck E, Vercoustre L, Degre S, Col JY, Firmin JM, et al. Does ultrasound examination when the cervix is unfavorable improve the prediction of failed labor induction? Ultrasound Obstet Gynecol 2004 ; 23 : 357–62.

Sabiani L, Haumonte JB, Loundou A, Caro AS, Brunet J, Cocallemen JF, et al. Cervical HI-RTE elastography and pregnancy outcome : a prospective study. Eur J Obstet Gynecol Reprod Biol 2015 ; 186 : 80–4.

Chapitre 30

Populations particulières

Obésité

La prévalence de l'obésité augmente régulièrement dans plusieurs pays dont la France, où elle atteint plus de 10 %. Pendant la grossesse, l'obésité est associée à une morbi-mortalité élevée, où l'on retrouve pré-éclampsie, diabète gestationnel, ou infections puerpérales. Plusieurs études épidémiologiques ont montré l'augmentation de l'incidence des **anomalies fœtales** chez les patientes obèses. Parmi celles-ci, les anomalies de fermeture du tube neural et les anomalies septales cardiaques sont sur-représentées. L'obésité est un facteur de risque de **diabète gestationnel** et donc de macrosomie ou de retard de croissance. Dans le même temps, faire une échographie anténatale à une femme obèse est difficile en raison de la barrière acoustique que forme le tissu adipeux.

L'enquête périnatale de 2010 montre que les patientes ayant un indice de masse corporelle (IMC) supérieur ou égal à 35 ont un nombre significativement plus élevé d'échographies en cours de grossesse que les autres patientes. Une telle augmentation est, certes, liée aux difficultés d'examen qui entraînent leur multiplication, mais aussi aux risques d'anomalie fœtale. Il faut noter qu'un IMC de 35 correspond à 95 kg pour 1,65 m. Presque 2 % de la population des femmes enceintes sont au-dessus de ce seuil.

Faire une échographie chez les patientes obèses peut être ardu… En effet, l'onde ultrasonore est absorbée dans l'épaisseur cutanée maternelle. L'énergie des échos est diminuée, le rapport signal/bruit est dégradé, l'image est donc moins précise. Plusieurs études montrent la diminution de la sensibilité de cet examen pour dépister les anomalies fœtales. Les auteurs soulignent également que ce sont le cœur et le rachis qui sont le plus difficiles à visualiser. **La sensibilité diminue graduellement avec l'augmentation de l'IMC**.

À noter que, souvent, d'autres facteurs interviennent pour rendre cette échographie difficile comme les grossesses gémellaires, la présence de myomes utérins, ou une cicatrice abdominale.

Différentes techniques ou astuces peuvent toutefois être envisagées pour améliorer la visualisation de l'anatomie fœtale.

Ainsi, plusieurs **réglages** de l'appareil doivent être effectués :

- diminution de la fréquence à l'émission pour obtenir une meilleure pénétration ;
- diminution de la taille de la fenêtre d'étude pour adapter la largeur de la fenêtre à la zone d'intérêt ;
- ajustement de la focale ;
- augmentation de l'énergie à l'émission jusqu'au maximum ;
- augmentation du contraste ;
- imagerie d'harmonique : théoriquement intéressante, elle n'améliore souvent pas l'image de façon évidente. Il faut savoir l'arrêter ;
- *compound imaging* : technologie plus intéressante, malheureusement elle diminue la cadence image en multipliant les tirs nécessaires à l'obtention de l'image.

De façon plus simple, la pression sur les tissus adipeux diminue la distance entre la sonde et la cible analysée ; cette pression sur la sonde est inconfortable pour l'opérateur, notamment si plusieurs patientes obèses se succèdent.

L'abdomen comporte quatre fenêtres acoustiques en raison d'une épaisseur cutanée moindre : le pli sus-pubien, les flancs et la zone sus-ombilicale. Par voie sus-pubienne (vidéo 30.1), l'obtention de la plupart des coupes de dépistage est possible à tous les trimestres. La voie sus-ombilicale est

© 2016, Elsevier Masson SAS. Tous droits réservés

parfois utile au 3e trimestre de la grossesse. L'examen par les flancs est plus aisé en décubitus latéral.

- La **voie ombilicale** (vidéo 30.2) doit être privilégiée. Celle-ci n'est pas possible avec une sonde abdominale convexe, beaucoup trop large pour cette zone. Il faut donc utiliser la **sonde endovaginale** qui, introduite dans l'ombilic rempli de gel, permet souvent un examen du cœur et du cerveau. Cette sonde doit être tenue à deux mains. La main gauche tient la sonde au niveau de l'ombilic pour pouvoir la déplacer dans les différents plans de l'espace en emmenant l'ombilic. Cette manœuvre, parfois douloureuse, doit être faite délicatement. La main droite, sur le manche de la sonde, permet la rotation et l'inclinaison de celle-ci. Idéalement, le gel de l'image est effectué au pied.
- L'approche transvaginale peut être intéressante en cas de présentation céphalique basse pour explorer le système nerveux central.
- On peut aussi attendre que le fœtus bouge pour explorer successivement les différentes régions nécessaires.
- Le Doppler couleur est possible pour mieux visualiser l'anatomie cardiaque.
- La vessie maternelle remplie pour l'échographie du 2e trimestre rendra plus facile la voie périombilicale en mettant le tronc fœtal en regard de la sonde.
- L'échographie du 2e trimestre doit être effectuée à 22 ou 23 semaines d'aménorrhée (SA), pas avant. En effet, plus les structures sont petites, plus la visualisation est difficile.
- Il est montré que le fait de répéter l'échographie 2 semaines plus tard permet d'améliorer l'étude de l'anatomie cardiaque pour tous les types d'obésité.
- Il faut profiter de l'échographie du 1er trimestre pour bien visualiser les membres et les extrémités ce qui peut être plus difficile par la suite.

En conclusion, au-delà des risques maternels et fœtaux plus importants dans la population des femmes obèses, le **nombre d'échographies** par grossesse dans cette population est **augmenté** en raison des **difficultés techniques**. Les solutions proposées et notamment la voie transombilicale avec la sonde endocavitaire peuvent faciliter l'examen.

Une attention particulière doit être apportée à l'étude du rachis, de la fosse postérieure, de la coupe des quatre cavités et des départs des gros vaisseaux. En cas d'examen incomplet, il est souhaitable de passer la main, notamment à un centre de référence.

Précarité ou maladie psychiatrique

La précarité médico-psycho-sociale entraîne parfois un isolement qui peut être préjudiciable au bon suivi de la grossesse. La France s'est dotée d'un **réseau de soins** permettant à toute femme enceinte résidant sur le territoire d'être prise en charge gratuitement. Cette organisation est extrêmement précieuse. Sa pérennité dépend de la délicatesse avec laquelle chacun de nous oriente sa prise en charge. Il est souhaitable que toute femme enceinte puisse avoir au moins **une échographie de bonne qualité** en cours de grossesse. Cette échographie de qualité, en effet, peut permettre de réduire la mortalité maternelle et néonatale. À l'heure où un voyage en transports urbains représente un budget supérieur aux trois repas quotidiens de certaines personnes, il est à craindre que certaines populations se dérobent à un suivi régulier.

Pour ce qui est de la pathologie psychiatrique, certaines patientes échappant aux réseaux de soins peuvent également manquer presque totalement d'une prise en charge obstétricale régulière.

À ces populations marginales, il est nécessaire d'offrir, même dans l'urgence d'une unique consultation, une échographie de qualité.

Addictions

Les patientes ayant une addiction présentent une particularité incontournable : toute leur vie psychique tourne autour du produit. Ces femmes fragiles ont donc du mal à tenir un rendez-vous et observer une régularité dans leurs consultations. Ceci ne doit pas être considéré comme une

manipulation de leur part ou une hypocrisie mais comme une pathologie propre qu'il convient de prendre en charge.

Seule une équipe fournie et dédiée peut répondre à ces besoins. Au moment où un collègue addictologue sollicite l'échographiste pour une telle patiente, il faut considérer l'examen comme une urgence. La sensibilité de ces patientes est telle qu'elles reconnaîtront tout de suite l'énervement ou l'indisponibilité psychologique de l'échographiste, ce qui constitue un obstacle majeur à une bonne prise en charge. Bien sûr, toute la vacation d'échographie risque de prendre du retard, mais tel est le prix d'un travail bien fait. Ici, la coordination en équipe est indispensable ; et les professionnels de l'addiction se sachant en collaboration avec les échographistes sauront parfaitement réguler leurs demandes.

Échographies en population défavorisée

L'activité obstétricale en population défavorisée a beaucoup évolué ces dernières années. Beaucoup de patientes peuvent aujourd'hui avoir recours à un centre de santé et à une césarienne si besoin. L'échographie, même si elle n'a qu'un intérêt limité pour la recherche des malformations fœtales est primordiale pour la santé de la mère. Elle permettra de mieux poser les indications de prise en charge dans un centre de référence avec possibilité de césarienne. Ainsi, un échographe d'entrée de gamme ou portable permettra, sans diplôme particulier :

- de compter le nombre de fœtus ;
- d'étudier leur vitalité ;
- d'évaluer la quantité de liquide amniotique ;
- d'analyser l'insertion placentaire par rapport au col ;
- de poser le diagnostic de présentation dystocique.

Compléments en ligne

Des compléments numériques sont associés à ce chapitre (vidéos). Ils sont signalés dans le texte par un picto e.

Pour voir ces compléments, connectez-vous sur http://www.em-consulte/e-complement/474891 et suivez les instructions.

Vidéo 30.1. Échographie sus-pubienne chez une patiente obèse.

Vidéo 30.2. Échographie transombilicale chez une patiente obèse.

Références

Blondel B, Lelong N, Kermarrec M, et al. La santé périnatale en France métropolitaine de 1995 à 2010. Résultats des enquêtes nationales périnatales. J Gynecol Obstet Biol Reprod (Paris) 2011 ; 41 : 151–66.

Fuchs F, Voulgaropoulos A, Houllier M, et al. Peut-on faire des échographies obstétricales de qualité chez les patientes obèses ? Étude monocentrique sur 30 mois. J Gynecol Obstet Biol Reprod (Paris) 2013 ; 42(3) : 275–81.

Garabedian C, Vambergue A, Salleron J, et al. Prediction of macrosomia by serial sonographic measurements of fetal soft-tissues and the liver in women with pregestational diabetes. Diabetes Metab 2013 ; 39(6) : 511–8.

Gilboa SM, Correa A, Botto LD, et al. National Birth Defects Prevention Study. Association between prepregnancy body mass index and congenital heart defects. Am J Obstet Gynecol 2010 ; 202 : e1–10.

Paladini D. Sonography in obese and overweight pregnant women : clinical, medicolegal and technical issues. Ultrasound Obstet Gynecol 2009 ; 33 : 720–9.

Stothard KJ, Tennant PW, Bell R, et al. Maternal overweight and obesity and the risk of congenital anomalies : a systematic review and meta-analysis. JAMA 2009 ; 301 : 636–50.

Chapitre 31

Échographie gynécologique pelvienne

Vidéo introductive

L'échographie est un examen complémentaire auquel on ne fait appel qu'une fois la patiente interrogée, notamment sur son histoire gynécologique, et soigneusement examinée. Examen clé pour la prise en charge des **urgences gynécologiques**, elle reste également fondamentale pour la **pathologie chronique** et doit toujours précéder d'autres techniques d'imagerie éventuelles comme l'IRM ou le scanner. Enfin, l'examen échographique apporte d'autant plus d'informations aux cliniciens qu'il est effectué de façon complète, avec une description des images précédant toute interprétation.

Dans le cadre de l'urgence, deux pathologies prédominent : la grossesse extra-utérine et le kyste hémorragique. La torsion d'annexe est plus rare.

- La grossesse extra-utérine est peu fréquente (0,5 à 2 % des grossesses) mais doit être évoquée systématiquement chez toute femme en période d'activité génitale symptomatique (métrorragies, douleurs) en raison de sa gravité potentielle (mortalité et conséquences fonctionnelles).
- Le kyste hémorragique fonctionnel ou lutéal, lui, est une pathologie fréquente, dont la présentation échographique donne lieu à de nombreux faux positifs de grossesse extra-utérine ou de kystes organiques avec des prises en charge excessives ou inadaptées.

La gamme des pathologies chroniques est dominée par les masses latéro-utérines notamment ovariennes, solides et/ou kystiques dont il conviendra d'effectuer un examen attentif et exhaustif afin d'identifier d'éventuels critères de malignité. Il faut également savoir reconnaître les différents types de malformations utérines, décrire la très fréquente pathologie myomateuse, et la différencier des lésions d'adénomyose et d'endométriose. L'échographiste doit également avoir des notions solides sur les pathologies de l'endomètre et connaître les arguments échographiques d'une néoplasie pelvienne.

Conditions de l'examen

Alors qu'il n'est pas recommandé de faire l'échographie obstétricale de dépistage par voie endovaginale, l'échographie gynécologique se pratique par voie endocavitaire de façon presque systématique.

En effet, la proximité de la sonde avec les organes pelviens permet une analyse plus fine par l'utilisation de fréquences élevées. Par voie vaginale, les organes pelviens peuvent être mobilisés, ce qui peut apporter des informations décisives au diagnostic. De plus, l'échographie transabdominale est limitée, notamment en raison des ombres acoustiques provoquées par l'intestin et l'atténuation liée à l'épaisseur de la peau et de la graisse sous-cutanée et intrapéritonéale.

Le déroulement de l'examen et la nécessité de la voie endovaginale devront être expliqués en début d'examen à la patiente afin de s'assurer de l'absence de contre-indication : les patientes vierges et celles ne souhaitant pas cette voie d'abord.

© 2016, Elsevier Masson SAS. Tous droits réservés

Échographie transabdominale par voie sus-pubienne

Réalisé à la sonde convexe 3–6 MHz, c'est le premier temps de l'examen. Il est effectué sur une patiente vessie pleine, en décubitus dorsal, jambes allongées. Il permet d'avoir une vue d'ensemble du petit bassin et de ne pas ignorer une masse d'origine ovarienne ou utérine dans la cavité abdominale. Par ailleurs, cette voie permet d'appréhender le positionnement utérin en particulier la position intermédiaire (fundus d'exploration difficile par voie endocavitaire ou éventuelle présence de myomes fundiques) et de repérer des ovaires en position haute. Elle permet enfin de mieux apprécier l'importance d'un épanchement intrapéritonéal par l'exploration de la région sus-vésicale, des gouttières pariéto-coliques, de l'espace de Morisson et des régions périhépatique et périsplénique.

Enfin, l'exploration pourra associer un examen des reins afin de ne pas méconnaître une dilatation des cavités pyélocalicielles (en raison d'une infiltration paramétriale par un processus néoplasique ou des lésions d'endométriose) ou une malformation rénale (association possible avec les malformations utérines).

Échographie transvaginale/ endocavitaire

Par souci de cohérence entre radiologues et gynécologues, il est préférable d'orienter la fenêtre d'examen de telle sorte que la sonde apparaisse en bas de l'écran avec le côté droit de la patiente à gauche de l'écran sur une coupe axiale. En coupe sagittale, la vessie est à gauche de l'écran et le recto-sigmoïde à droite.

Cas particulier des métrorragies de début de grossesse

Il est aujourd'hui habituel pour une femme d'effectuer un test de grossesse en cas de retard de règles. Aussi, au cours de ces dernières années, les consultations aux urgences pour métrorragies de début de grossesse ont beaucoup augmenté. En effet, ces métrorragies, qui étaient prises auparavant pour des règles, sont aujourd'hui reconnues comme des fausses couches. Le travail du gynécologue ou du radiologue est d'une part d'affirmer la fausse couche (*cf.* chapitre 35), ce qui nécessite le plus souvent deux examens échographiques, et, d'autre part et surtout, d'éliminer une grossesse extra-utérine.

Une échographie vaginale encadrée

L'examen par voie vaginale nécessite tact et douceur, et doit être interrompu si la patiente émet des réserves en cours d'examen. De façon évidente, aucune autorisation écrite n'est demandée à la patiente ; un simple consentement oral est tout à fait suffisant. Si l'opérateur est masculin, il est préférable d'effectuer l'examen en présence d'un tiers, pour éviter tout problème judiciaire (même en France, l'examen par voie vaginale est plus à risque que l'examen clinique). La salle d'échographie n'est jamais fermée à clé, mais il convient de couvrir la patiente d'une alaise en papier et d'essayer d'éviter toutes allées et venues inutiles dans la pièce. Il est préférable, en effet, qu'en cas de procédure judiciaire pour agression sexuelle, personne ne puisse dire que, l'opérateur s'enferme avec les patientes…

L'échographie vaginale en pratique

Positionnement de la patiente et sonde

À la fin de l'examen par voie sus-pubienne, la patiente doit vider sa vessie car l'examen par voie endovaginale s'effectue vessie vide afin que le globe vésical ne refoule pas l'utérus en position intermédiaire en l'éloignant de la sonde.

L'examen endovaginal devrait être idéalement effectué sur table gynécologique. Sinon, la patiente est positionnée en décubitus dorsal, genoux pliés et écartés, tête légèrement surélevée. Il est alors nécessaire de surélever le bassin en positionnant un coussin (ou le cas échéant les poings serrés de la patiente) sous les fesses ce qui

permet un examen optimal de la partie antérieure du pelvis car la bascule de l'extrémité vaginale de la sonde vers l'avant devient possible.

La sonde endocavitaire doit être recouverte d'un protège-sonde avec une interface de gel permettant de chasser l'air et d'assurer la bonne transmission des ultrasons. Quand le protège-sonde est déroulé sur la sonde, il convient de faire un léger mouvement tournant afin de ne pas capturer d'air dedans.

L'examen s'effectue avec une paire de gants bien qu'en pratique aucune manipulation vulvaire ne soit nécessaire pour introduire la sonde.

Certaines équipes mettent du gel sur le protège-sonde pour éviter les artefacts aériques et permettre un meilleur décollement des parois vaginales et du cul-de-sac vaginal postérieur. Ce gel est indispensable en cas de carence hormonale (ménopause, traitement par agonistes GnRH,…).

L'introduction de la sonde doit se faire en douceur, parfois avec un léger mouvement de rotation. En cas de vaginisme (exceptionnel), il est préférable de renoncer à l'examen.

En cas d'allergie au latex, il convient d'utiliser une protection adaptée : habituellement un simple doigtier d'examen gynécologique.

Les procédures de désinfection de la sonde endovaginale peuvent donner lieu à des pratiques ayant perdu tout bon sens. La sonde vaginale doit pouvoir être utilisée plusieurs fois dans la même demi-journée. Certaines équipes considèrent qu'après un usage sans aucune difficulté ni risque biologique, un trempage de la sonde dans une solution désinfectante est nécessaire pendant 20 minutes, mais d'autres considèrent qu'en cas de faible risque une simple lingette enduite d'antiseptique suffit. Dans tous les cas, le trempage de la sonde pendant une période prolongée (> 20 min) dans un produit désinfectant doit être réservé aux patientes à haut risque biologique et au cas où la protection s'est déchirée ou que la sonde a été au contact avec une sécrétion ou du sang.

Techniques d'examen

L'examen débute avec le repère linéaire du manche de la sonde dirigé vers le haut. Le pouce est positionné sur ce repère. Ceci permet d'identifier la vessie même si elle vient d'être vidée, et de s'orienter dans l'espace. Après avoir effectué une coupe sagittale de l'utérus avec son isthme et son col, des coupes parasagittales sont effectuées dans chaque annexe ; des coupes axiales complètent l'examen.

Dès que la sonde est introduite dans la cavité vaginale, il convient de regarder l'écran pour se positionner en coupe longitudinale (sagittale). En cas d'utérus antéversé, la sonde se place dans le cul-de-sac antérieur. S'il est retroversé, elle est positionnée dans le cul-de-sac postérieur. La rotation de la sonde autour de son manche permet de définir des coupes axiales (repère linéaire de sonde dirigé vers l'opérateur). Quand le manche est dirigé vers la gauche de la patiente, c'est l'annexe droite qui est explorée sur des coupes parasagittales ou axiales ; inversement, l'annexe gauche est explorée en amenant le manche sur la cuisse droite de la patiente. Le manche peut également être abaissé ou amené vers le haut pour explorer la vessie ou la partie postérieure du pelvis. Il est parfois utile d'associer ces trois mouvements pour obtenir l'image désirée. L'opérateur doit garder en tête la décomposition de ces trois mouvements pour pouvoir décrire la localisation de ces images. Enfin, la sonde peut être poussée ou retirée, ce qui permet la mobilisation des organes pelviens ou « testing sign ». La légère pression de la sonde sur chacun des organes permet d'objectiver sa parfaite mobilité dans la cavité péritonéale. La palpation abdominale douce, par la main libre, permet de mobiliser les organes vers la sonde.

Les **techniques Doppler pulsé et couleur** peuvent être utilisées en complément en fonction de la pathologie recherchée.

La **technique 3D** n'est pas indispensable, elle facilite néanmoins le diagnostic des malformations utérines, la localisation de certains myomes ou encore l'évaluation de la zone jonctionnelle.

Description échographique des organes

Pelvis

Une vessie pleine permet une visualisation complète du pelvis par voie abdominale. Elle repousse

l'intestin grêle au-dessus du détroit supérieur et donne une large fenêtre acoustique. Il est important de connaître les limites anatomiques du petit bassin et leur traduction à l'échographie. Vessie pleine, le promontoire et la partie haute du rachis sacré sont aisément visibles par voie transabdominale.

De part et d'autre du sacrum et s'insérant sur celui-ci, les muscles piriformes sont deux petites masses hypoéchogènes se dirigeant vers le trochanter en dehors. Les muscles psoas, quant à eux, longent le rachis lombaire pour pénétrer dans la cuisse par la région inguinale. Les psoas sont ronds et plutôt hypoéchogènes avec un fin piqueté hyperéchogène ; ils cheminent en bas, en dehors et en avant, tendus entre le rachis (entre D12 et L5) et le grand trochanter.

Les artères iliaques cheminent sur le psoas ; l'artère iliaque interne ou hypogastrique est, elle, difficilement visualisable à l'échographie en raison des interpositions digestives. Elle va donner l'artère utérine qui est visible contre l'isthme utérin. Les artères utérines permettent la vascularisation de l'utérus et vont s'anastomoser avec les artères tubaires et ovariennes en haut et les artères cervicales et vaginales en bas. L'artère iliaque externe chemine vers la cuisse sur le muscle psoas pour donner l'artère fémorale. Elle a un trajet rectiligne qui permet de limiter en dehors l'examen échographique. Au Doppler pulsé, l'artère iliaque externe a des vitesses très élevées en systole (plus de 50 cm/s) avec un ressac protodiastolique (ou « notch ») signant l'élasticité importante de cette artère. Il présente un véritable reflux avec une vitesse négative. L'artère utérine a des vitesses plus faibles et le ressac protodiastolique, quand il est présent, n'est pas refluant.

Utérus

L'utérus est l'organe médian central du pelvis. L'espace avec la vessie en avant, recouvert de péritoine délimite le récessus utérovésical. En arrière le péritoine descend recouvrir la partie la plus déclive de la cavité péritonéale et la partie postérieure de l'utérus, le fond du cul-de-sac vaginal postérieur et le recto-sigmoïde délimitant ainsi le récessus recto-utérin, communément appelé en pratique clinique cul-de-sac de Douglas. Positionné en bas de la cavité péritonéale, il collecte en premier tout épanchement libre de cette cavité.

Version, flexion, latérodéviation

Le positionnement du grand axe du corps par rapport à la ligne ombilico-coccygienne définit la version utérine.

L'utérus est formé de deux structures fonctionnellement distinctes, le corps et le col. L'angle relatif entre le grand axe du corps et le grand axe du col définit la flexion. L'antéflexion est la configuration anatomique la plus fréquente mais la rétroflexion-rétroversion est aussi physiologique. La discordance entre version et flexion (antéversé-rétrofléchi ou rétroversé-antéfléchi) doit faire évoquer un processus rétractile pathologique (endométriose) ou un effet de masse d'un myome par exemple. La rétroversion-rétroflexion est peu favorable à l'exploration par voie sus-pubienne et peut induire des diagnostics erronés notamment de myomes postérieurs. C'est pourquoi la voie endovaginale avec positionnement de la sonde dans le cul-de-sac vaginal postérieur devra lui être préférée (figures 31.1 et 31.2).

La latérodéviation se définit par l'angulation de l'axe du plan sagittal du corps utérin par rapport à un plan sagittal strict. Elle devra être bien décrite dans les processus rétractiles : endométriose ou infection.

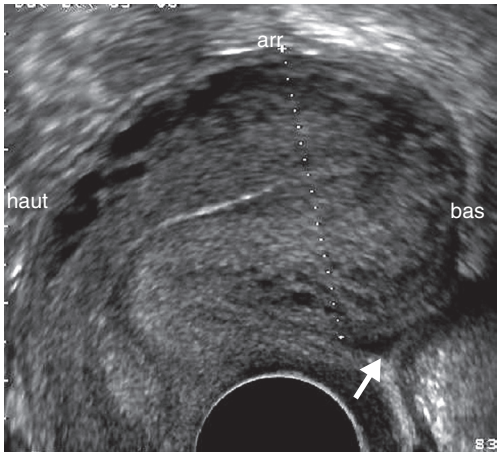

Figure 31.1. Utérus rétroversé en début de cycle. L'endomètre est fin. Cul-de-sac de Douglas (→).

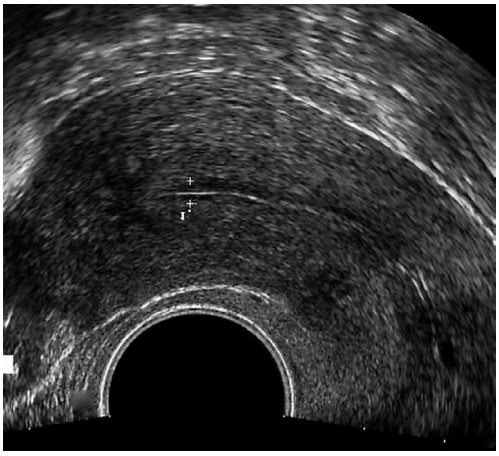

Figure 31.2. Utérus en début de cycle : l'endomètre est fin.

Différents segments utérins

Morphologiquement quatre zones utérines sont décrites : le col, l'isthme, le corps et le fundus ou fond utérin.

Le col utérin est une structure cylindrique discrètement renflée en partie saillante dans la cavité vaginale, centré par une ligne hyperéchogène, correspondant à la muqueuse cervicale plus ou moins bien visible et parfois émaillée de formations kystiques simples sous-muqueuses correspondant aux glandes endocervicales (ou kystes de Naboth). L'exploration des culs-de-sac antérieurs et postérieur ainsi que celle de l'orifice externe du col s'effectuent en retirant très progressivement la sonde. Il existe parfois une structure kystique de taille variable située en arrière du col, ou de la paroi postérieure du vagin. Il s'agit d'un reliquat vestigial embryonnaire (canaux de Wolff) appelé kyste de Gartner.

Le corps et le col utérin, séparés par l'isthme, sont d'échogénicité très proche. Le col est discrètement plus hypoéchogène que le corps car il est plus fibreux. L'isthme est « virtuel », il permet de nommer la jonction. La seule mesure utérine reproductible est donc la mesure antéro-postérieure du corps utérin sur une coupe longitudinale à l'endroit où l'utérus est le plus épais.

L'utérus doit systématiquement être mesuré lors de l'échographie :

- en coupe sagittale la hauteur utérine (incluant le col), le diamètre antéro-postérieur à hauteur du corps ;
- en coupe axiale le diamètre transverse évalué à hauteur de la naissance des ostiums tubaires (corporéo-fundiques).

Les mensurations utérines varient en fonction de la parité et de l'imprégnation hormonale (involution ménopausique). Les ordres de grandeur sont résumés dans le tableau 31.1.

En période prépubertaire, en l'absence d'imprégnation œstrogénique, l'utérus est allongé, de forme tubulée et doit être inférieur à 30 mm de hauteur avec un rapport corps/col < 1. La ligne de vacuité, hyperéchogène, n'est pas visible au sein du corps utérin.

Structure utérine

Transversalement, l'utérus est constitué de plusieurs structures de dedans en dehors.

La **ligne de vacuité**, ligne hyperéchogène millimétrique, correspond à l'interface réfléchissante d'accolement des deux bords de la cavité utérine.

L'**endomètre**, qui correspond à la muqueuse recouvrant la cavité utérine. La mesure de l'endomètre se fait sur une coupe sagittale stricte (les coupes obliques sont à l'origine d'artefacts hyperéchogènes ou d'un pseudo-épaississement), incluant

Tableau 31.1. Mesures indicatives de taille de l'utérus (mm).

	Nullipare	Multipare	Ménopause	Impubère
Utérus				
Longueur totale	65	70–100	35–65	< 25
Rapport corps/col	2/1	2/1–3/1	> 1	< 1
Largeur corps	40	50-80	20–35	< 15
Épaisseur	25	30–60	15–30	< 10
Corps utérin				
Largeur	25	30–50		Invisible
Hauteur	25	35–55		Invisible
Col				
Hauteur	35	25–30		
Diamètre	20	25–40		

les deux feuillets là où l'endomètre est le plus épais (corporéo-fundique). En cas de matériel endocavitaire (débris, masse…), les mesures faites sur les deux feuillets séparément sont additionnées.

Cette muqueuse est soumise aux variations cycliques hormonales : en phase menstruelle, l'endomètre est abrasé, invisible de part et d'autre d'une cavité rétentionnelle avec présence de débris ou de caillots (hyperéchogène) ; en phase proliférative (J5 à J14), l'endomètre se présente sous forme de deux bandes hypoéchogènes de part et d'autre de la ligne de vacuité augmentant progressivement de taille pour atteindre environ 4-6 mm à J8, 8–10 mm à J12 avec apparition en fin de phase d'une ligne hyperéchogène périphérique (ligne basale).

En phase ovulatoire, l'endomètre prend en coupe axiale, un aspect en cible (ligne cavitaire hyperéchogène-endomètre hypoéchogène-ligne basale hyperéchogène). Enfin, en phase sécrétoire ou lutéale, l'endomètre devient hyperéchogène de façon centripète à partir de la zone basale (développement des replis glandulaires endométriaux tortueux réfléchissant les ultrasons) pour devenir totalement hyperéchogène à J21, augmenter concomitamment de taille et atteindre 12 à 14 mm (tableau 31.2).

Ainsi, l'exploration des pathologies endométriales (en général hyperéchogène) devra s'effectuer en première partie de cycle afin de ne pas être masquée au sein d'un endomètre épais et hyperéchogène. À la ménopause l'endomètre régresse, il ne doit pas excéder 8 mm. Une taille entre 5 et 8 mm doit inciter à la prudence en l'absence de tout THM. La présence de multiples petites formations kystiques est possible ; elles sont cryptiques endométriales et correspondent à un endomètre glandulo-kystique classique dans le cadre de traitements hormonaux type Nolvadex®. Une épaisseur inférieure à 2 mm signe l'atrophie endométriale quel que soit le statut hormonal (figures 31.3 à 31.5).

Tableau 31.2. Variations de l'aspect endométrial au cours du cycle.

Phase menstruelle	– Ligne cavitaire dédoublée – Débris-caillots – Endomètre non visible
Phase sécrétoire (J5-J14)	– 1–12 mm – Hypoéchogène
Phase ovulatoire	– Environ 12 mm – Hypoéchogène, liseré basal – Aspect en cocarde
Phase sécrétoire	– 12–14 mm – Hyperéchogénicité centripète – Hyperéchogénicité complète J21
Ménopause	– 2 à 5 mm sans THM – Toujours < 8 mm – Hyperéchogène, parfois glandulo-kystique

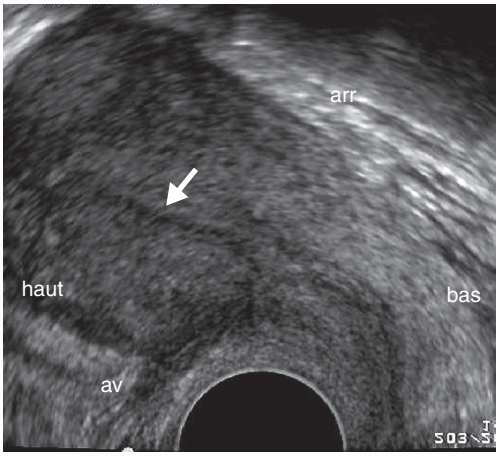

Figure 31.3. Utérus antéversé par voie vaginale : l'endomètre est atrophique en raison d'une contraception progestative.

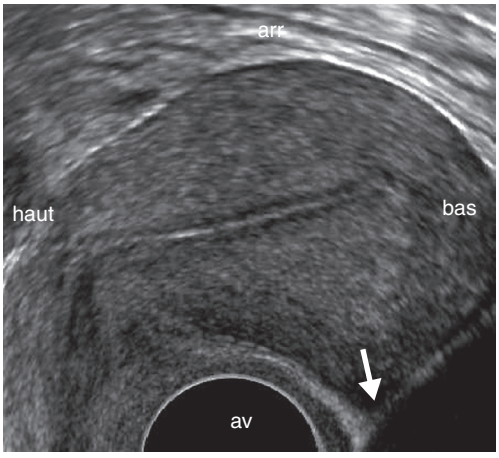

Figure 31.4. Utérus rétroversé en début de cycle. Cul-de-sac de Douglas (→).

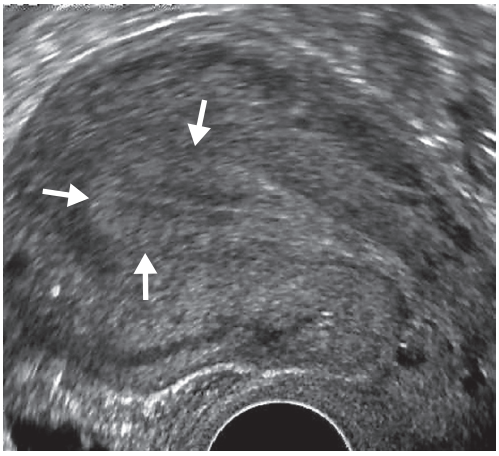

Figure 31.5. Utérus en fin de cycle : l'endomètre est épais et hyperéchogène (⟶).

Le **halo hypoéchogène** se situe juste en dehors de l'endomètre intermédiaire, sous le myomètre, discrètement plus hypoéchogène que ce dernier. L'évaluation de son épaisseur absolue varie et n'a que peu de valeur diagnostique ; en revanche, une épaisseur relative > 40 % de l'épaisseur totale du myomètre fait partie des signes évocateurs d'adénomyose.

Le **myomètre**, muscle lisse utérin, est la portion la plus épaisse de la paroi utérine, d'échogénicité intermédiaire, homogène, similaire à celle des autres muscles lisses. La principale pathologie rencontrée est la présence de myomes. L'aspect est parfois discrètement hétérogène avec présence de structures tubuleuses hypoéchogènes en périphérie correspondant au réseau veineux myométrial externe. Plus développé chez la multipare, il ne doit pas être présent en dedans du tiers externe du myomètre.

Enfin, un fin liseré hyperéchogène externe correspondant à la séreuse utérine et son fascia est visible.

L'**artère utérine** est visualisée en Doppler couleur sur la partie latérale de l'utérus ; généralement sinueuse, elle peut être suivie de part et d'autre de l'isthme jusqu'à la corne. La mesure est aisée sur la boucle formée au niveau du paramètre. Au Doppler pulsé, le spectre montre une vitesse maximale, de modérée à élevée. L'index de résistance varie notamment en raison de l'augmentation du flux avec les œstrogènes. En phase proliférative du cycle menstruel, l'index de résistance est plus élevé qu'en phase lutéale. En période post-ménopausique, l'index de résistance est plus élevé qu'en période reproductive.

Ovaires

Les ovaires, de forme ovalaire, sont de localisation variable. Ils sont le plus généralement situés de part et d'autre de l'utérus dans la fossette ovarienne en arrière et en dessous des vaisseaux iliaques externes. C'est la localisation préférentielle chez les femmes nulligestes. Leur mise en évidence ne pose alors pas de problème particulier. L'ovaire peut être parfois localisé dans le cul-de-sac de Douglas ou être très haut. Pour les ovaires hauts situés, la main gauche libre peut abaisser les annexes par un palper abdominal ; mais parfois ils ne sont visualisables que par voie sus-pubienne (figures 31.6 et 31.7).

La taille de l'ovaire (tableau 31.3) varie en fonction de l'âge et du cycle. Il est préférable de mesurer la surface ovarienne plutôt que le grand axe seul. L'ovaire contient plusieurs follicules (en général entre 5 et 11) répartis régulièrement dans le parenchyme. Ils sont de petite taille. En phase menstruelle ou folliculaire précoce, 5 à 7 follicules de moins de 10 mm sont présents. En phase préovulatoire, au 8–10e jour, 1 ou 2 follicules deviennent prédominants et dépassent 14 mm de

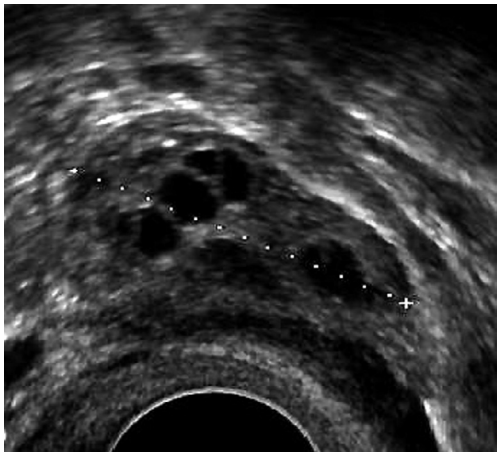

Figure 31.6. Aspect de l'ovaire en début de cycle : il n'y a pas encore de follicule dominant.

diamètre. Ils grandissent de 2 à 3 mm par jour pour atteindre un diamètre d'environ 20 mm (de 16 à 28 mm) avec une paroi discrètement épaissie et crénelée et parfois la présence d'un cumulus oophorus (petit kyste dans le follicule) juste avant l'ovulation ; au moment de l'ovulation, l'ovocyte est expulsé et le follicule régresse en corps jaune (tableau 31.4). L'ovulation s'accompagne d'un petit épanchement physiologique parfois hémorragique dans le cul-de-sac de Douglas. Le corps jaune peut être d'aspect variable : en général sous forme d'une anfractuosité à centre liquidien hypoéchogène et paroi épaisse contournées, il peut être échogène en raison d'un saignement intrafolliculaire ou anéchogène s'il se transforme en un kyste lutéal pouvant atteindre une taille au-delà de 3 cm. En l'absence de grossesse, le corps jaune régresse et s'atrophie. Il n'est plus identifiable en fin de cycle. En cas de kyste, il peut ne régresser que 2 à 3 cycles plus tard.

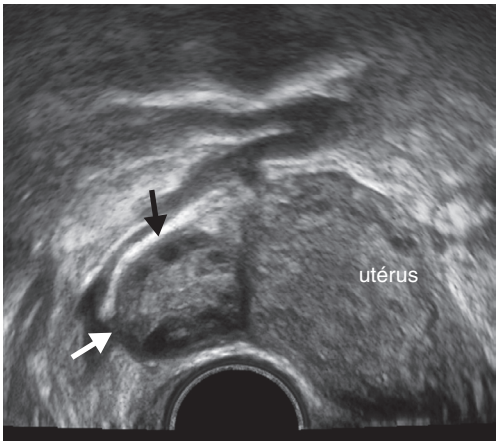

Figure 31.7. Aspect pelvien normal en début de cycle. Ovaire (→).

Tableau 31.3. Mesures ovariennes.

	Nullipare	Multipare	Ménopause
Longueur (mm)	25–35	40	10–15
Largeur (mm)	10–15	15	8–10
Surface (cm^2)	3–6	< 8	< 3
Volume (cm^3)	3–10	< 15	< 3

Tableau 31.4. Follicule au cours du cycle.

Phase folliculaire (J1-14)	– 5 à 7 follicules antraux (2–9 mm) – J8–10 : 1 follicule dominant 14 mm – J10–14 : + 2 mm/j
Phase ovulatoire	– Follicule dominant : 20–25 mm (→ 30 mm) – Présence d'un cumulus oophorus – Aspect épaissi et crénelé de la paroi folliculaire
Phase lutéale (J16-28)	– Présence d'un corps jaune – Épaississement de la paroi folliculaire, parfois caillots – Aspect parfois hétérogène, remanié kystique et hémorragique

Les kystes hydatiques, appelés aussi «paratubaires» ou «paraovariens» ou «vestigiaux» sont des structures vestigiales embryonnaires. Ils sont le plus souvent situés sur le méso de l'ovaire. Ils sont uniloculaires, sphériques à paroi fine, pouvant être accolés à l'ovaire et parfois difficiles à différencier d'un follicule.

À la ménopause, les ovaires involuent (10–15 mm de grand axe), le plus souvent sans follicules résiduels mais parfois porteurs de structures microskystiques (1 à 2 mm) correspondant à des kystes d'inclusion.

Trompes

Les trompes de Fallope ne sont habituellement pas visibles même en échographie transvaginale, car elles se confondent avec des structures digestives. Elles ne sont visibles qu'en cas de pathologie tubaire ou d'épanchement péritonéal. Elles sont suivies de la corne utérine jusqu'à la zone ovarienne.

Le compte rendu

En sus des informations administratives relatives à l'identité du patient et du praticien, aux références techniques de l'échographe, l'indication de l'examen doit clairement apparaître sur le compte rendu ainsi que les renseignements cliniques de bases comme la gestité, la parité et le moment du cycle.

Certaines données associées aux clichés de référence devraient systématiquement figurer dans le compte rendu comme les mensurations utérines, ovariennes, l'épaisseur endométriale, la version, flexion ou déviation. Toute anomalie doit être décrite en termes de localisation, de taille (trois plans), d'échostructure et d'examen Doppler (couleur ou énergie ± pulsé).

La conclusion résume l'examen et doit comporter les hypothèses diagnostiques ainsi que les consignes de conduites à tenir surtout si un examen complémentaire ou un nouveau contrôle échographique est indiqué.

Complément en ligne

Un complément numérique est associé à ce chapitre (QCM interactif). Il est signalé dans le texte par un picto .

Pour voir ce complément, connectez-vous sur http://www.em-consulte/e-complement/474891 et suivez les instructions.

QCM 21.

Références

Bazot M, Thomassin-Naggara I, Daraï E, et al. Imagerie de la douleur pelvienne chronique. J Radiol 2008 ; 89(1 Pt 2) : 107–14.

Benacerraf BR, Shipp TD, Bromley B. Three-dimensional ultrasound detection of abnormally located intrauterine contraceptive devices which are a source of pelvic pain and abnormal bleeding. Ultrasound Obstet Gynecol 2009 ; 34 : 110–5.

Benacerraf BR, Shipp TD, Lyons JG, et al. Width of the normal uterine cavity in premenopausal women and effect of parity. Obstet Gynecol 2010 ; 116 : 305–10.

Chapitre 32

Pathologies utérines et endométriales

Malformations utérines

Présentes dans environ 0,5 % des cas, passées parfois inaperçues ou de découverte fortuite, elles sont recherchées en raison de troubles de la fertilité, de fausses couches ou d'anomalies des règles. Ces malformations utérines peuvent être diagnostiquées par échographie dans un grand nombre de cas.

Toutes ces anomalies résultent d'un arrêt ou d'un défaut de développement et de fusion des **canaux müllériens**, responsables de la formation des deux tiers supérieurs du vagin, du col utérin et de l'utérus. Au cours de la vie embryonnaire, les canaux de Müller descendent progressivement en bas en direction du sinus urogénital. Ce dernier, en l'absence de testostérone, forme les organes génitaux externes de type féminin et le tiers inférieur du vagin. Une fois arrimés sur le sinus urogénital, les canaux de Müller fusionnent par leurs bords médians ; cette cloison de fusion régresse ensuite du bas vers le haut pour former successivement le col, l'utérus et les trompes.

L'arrêt de développement peut survenir à tout moment du processus ; ainsi, la gamme des malformations s'étend de l'aplasie utérine au simple utérus à fond arqué.

Les **aplasies** regroupent l'aplasie utérine totale s'associant à une aplasie tubaire plus ou moins complète (ou syndrome de Rokitansky-Kuster-Hauser) et l'aplasie d'un seul canal de Müller ou utérus unicorne.

Un **défaut de fusion** des canaux de Müller peut ensuite survenir, constituant l'ensemble des **hémimatrices** : utérus bicorne-bicervical (ou didelphe), utérus bicorne unicervical et utérus à fond arqué (fusion subcomplète) (figures 32.1 et 32.2), (vidéo 32.1).

Enfin, la régression de la cloison de fusion peut être entravée, donnant l'ensemble des malformations de type utérus cloisonné (total, subtotal, corporéal ou cervical).

Quelle que soit la malformation rencontrée, les ovaires sont toujours présents et normalement formés. Les malformations les plus sévères (aplasie et anomalie de fusion) sont fréquemment associées à des malformations rénales (agénésie, rein en fer à cheval). L'ovaire peut être alors plus haut situé, le long du pédicule iliaque commun.

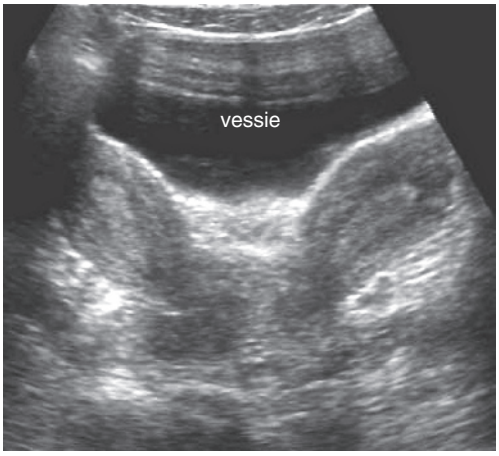

Figure 32.1. Utérus bicorne bicervical par voie abdominale : coupe transverse sus-pubienne.

© 2016, Elsevier Masson SAS. Tous droits réservés

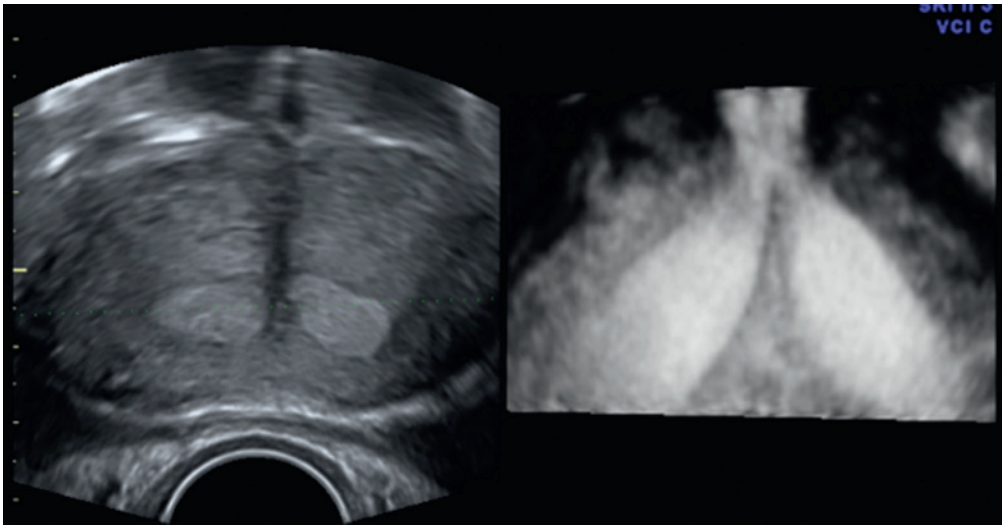

Figure 32.2. Utérus cloisonné total.
Acquisition 2D avec reconstruction 3D coronale.

Pour distinguer les **utérus cloisonnés** des hémimatrices, il convient de dégager l'utérus en coupe coronale et d'examiner avec attention le fond utérin qui, lors des anomalies de fusion, présente une incisure de plus de 10 mm de haut. Lorsqu'elle est de moins de 10 mm ou que le fond est discrètement bombé chez les utérus normaux ou cloisonnés (la fusion est complète).

L'échographie doit être effectuée en période prémenstruelle au moment où l'endomètre est épais et hyperéchogène. Par voie abdominale, vessie pleine, la technique 3D permet d'obtenir la coupe coronale après reconstruction objectivant l'ensemble de la cavité utérine. Vessie vide, l'échographie 3D est possible par voie vaginale. La forme de la cavité utérine est décrite ainsi que le fond de l'utérus au niveau de la séreuse. L'utérus bicorne est caractérisé par la présence d'un ligament vésico-rectal à ce niveau. La recherche de deux cols doit être attentive car elle s'associe souvent à un cloisonnement vaginal orientant la sonde endocavitaire d'un seul côté.

Lorsque l'échographie est prise en défaut, l'IRM pelvienne permet de poser le diagnostic.

Pathologies myométriales

Adénomyose

L'adénomyose est une pathologie fréquente de l'utérus responsable de dysménorrhées, ménométrorragies ou de pesanteurs pelviennes chez la femme entre 30 et 50 ans. Elle résulte d'une migration hétérotopique de plus de 2,5 mm de muqueuse endométriale au sein du myomètre, responsable d'une hyperplasie et d'une hypertrophie musculaire réactionnelle. L'atteinte peut être diffuse ou focale.

L'approche diagnostique échographique se fait par voie vaginale. Deux tiers des cas sont diagnostiqués pour une spécificité proche de 95 %. La performance de l'IRM est quelque peu meilleure, intervenant si nécessaire en seconde intention notamment s'il y a des myomes associés ou un utérus volumineux soumettant les ultrasons à une atténuation importante.

Le diagnostic repose, par voie sus-pubienne, sur la mise en évidence d'un gros utérus, d'aspect globuleux, régulier plus ou moins hétérogène et asymétrique, sans déformation des contours ni myome décelable, avec présence possible de vési-

cules hypoéchogènes intramyométriales (sensibilité [Sn] : 32 %, spécificité [Sp] : 95 %).

Par voie endocavitaire, le diagnostic est évoqué devant :

- un utérus présentant des berges asymétriques (dans les formes diffuses) ;
- la présence de lacunes intramyométriales anéchogènes, – critère le plus sensible et le plus spécifique (Sp : 99 %, VPP : 99 %) –, correspondant aux foyers endométriaux hétérotopiques ;
- une jonction endomètre-myomètre mal définie, floue (figure 32.3) ;
- dans les formes localisées, des plages d'hétérogénéité myométriale localisée sans effet de masse, parfois un pseudo-nodule hyperéchogène (à ne pas confondre avec un myome) ;
- il peut également exister un aspect peigné, finement strié de la zone sous-endométriale (figures 32.4 à 32.6).

L'examen Doppler énergie met en évidence une vascularisation homogène, radiée, sans couronne périphérique au sein de la zone étudiée, à l'inverse des myomes. Il convient de diminuer correctement la PRF pour visualiser ces flux lents.

Le diagnostic différentiel entre fibrome et adénomyose est exact 9 fois sur 10 à l'échographie.

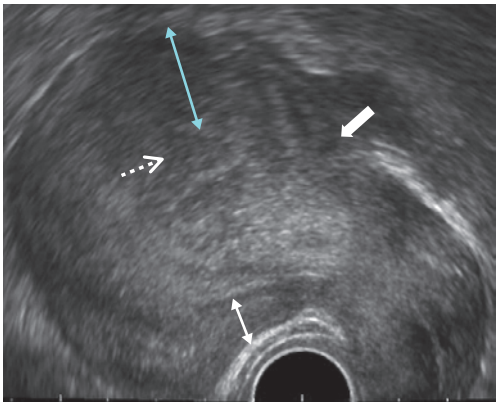

Figure 32.3. Adénomyose.
Myomètre asymétrique (forme diffuse) (⟷) ; lacunes myométriales anéchogènes (➡) ; une jonction endomètre-myomètre mal définie, floue (⇢).

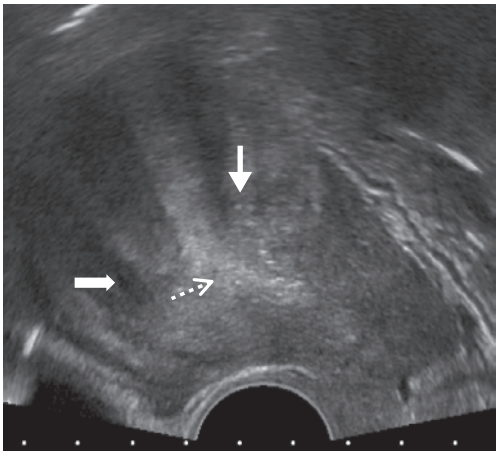

Figure 32.4. Adénomyose.
Lacunes myométriales anéchogènes (➡) ; une jonction endomètre-myomètre mal définie, floue (⇢) ; aspect peigné, finement strié de la zone sous-endométriale (➡).

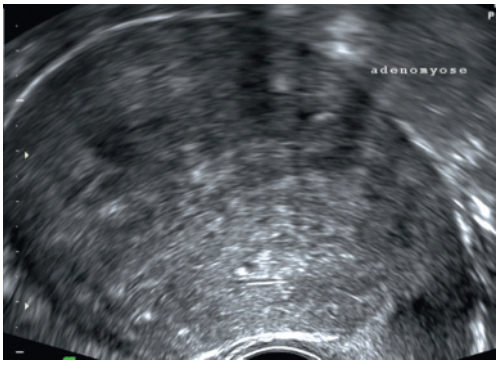

Figure 32.5. Adénomyose mode B.
Coupe sagittale montrant une hypertrophie de la berge myométriale postérieure avec de multiples formations hypo- et hyperéchogènes, avec des atténuations du faisceau ultrasonore.

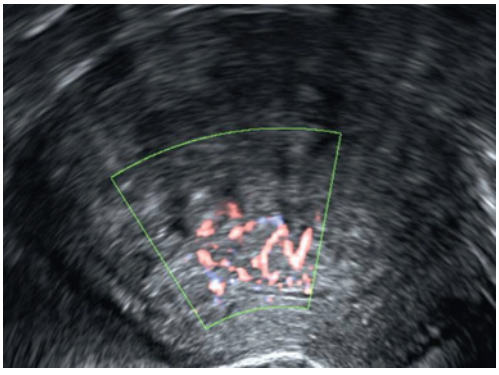

Figure 32.6. Adénomyose en mode Doppler.

Myomes

Il s'agit de tumeurs bénignes constituées de cellules musculaires lisses (léiomyomes) responsables de pesanteurs pelviennes ou de ménométrorragies. Le principal diagnostic différentiel en dehors de l'adénomyose localisée est l'exceptionnel sarcome utérin (vidéo 32.2).

Échographiquement, ils sont le plus souvent hypoéchogènes, bien limités, présentant une atténuation postérieure en rayon de roue. Au Doppler couleur, il existe une couronne vasculaire périphérique dite en « encorbellement ». Le Doppler pulsé montre des résistances parfois abaissées aux artères utérines. Le diagnostic différentiel avec un sarcome peut être alors difficile. La présence de plages hyperéchogènes traduit l'existence de remaniements œdémateux, de sang (évocateur de nécrobiose aseptique) ou de calcifications (présence d'un cône d'atténuation postérieur).

L'échographiste doit préciser si possible l'aspect, la localisation de chaque myome (col, isthme, corps, fundus et latéralisation) sa profondeur dans le myomètre (sous-muqueux, interstitiel ou sous-séreux), ainsi que le caractère sessile ou pédiculé pour les sous-muqueux ou sous-séreux. Afin de bien préciser la prise en charge thérapeutique, il est légitime d'utiliser la classification internationale FIGO (fig. 32.7). En cas de déformation de la cavité utérine, les myomes sous-muqueux sont responsables des ménométrorragies, la description doit alors être très précise avec la mesure de la distance de sécurité (entre le bord externe du myome et le bord externe du myomètre) afin de juger la résécabilité par voie endocavitaire.

La nécrobiose aseptique, comme la torsion (myomes pédiculés), se caractérise par un remaniement œdémateux associé à une composante liquidienne plus ou moins hémorragique, centrale. L'approche sus-pubienne initiale est indispensable notamment en cas d'utérus polymyomateux car la présence de myomes sous-séreux pourrait passer inaperçue, en raison de la distance importante de la sonde et de l'atténuation liée aux autres myomes.

La cartographie exhaustive des myomes est parfois extrêmement difficile, voire impossible à réaliser en échographie. L'IRM est proposée si une chirurgie est prévue. Pour les myomes sous-séreux, le palper abdominal couplé à l'échographie permet de les mobiliser et de mieux les identifier ; pour les myomes sous-muqueux une hystéroscopie vient compléter le bilan préopératoire.

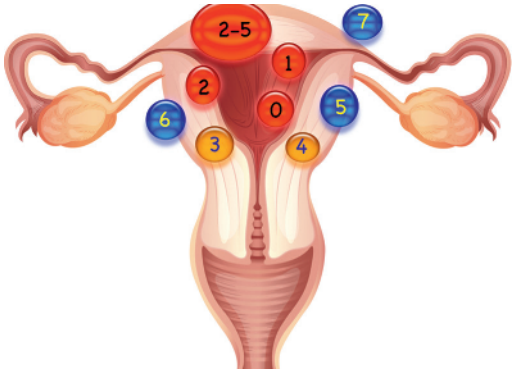

Figure 32.7. Classification des myomes selon leur localisation par rapport à la cavité et la séreuse.
Source : Perrot N, Frey I. Échographie endovaginale. Doppler-3D : en gynécologie-obstétrique. 6e édition. Elsevier-Masson : Paris ; 2014.

En cas de fibrome intracavitaire, un bilan se fait au mieux dans la période prémenstruelle où l'endomètre apparaît hyperéchogène. L'examen échographique peut être complété par une hystéroscopie ou une IRM (figures 32.8 et 32.9).

Sarcome utérin

Il s'agit d'un groupe de tumeurs malignes vaste regroupant plusieurs entités anatomopathologiques. Intéressant la femme de 40–60 ans, sa survenue serait favorisée par l'irradiation pelvienne.

Échographiquement, le diagnostic est extrêmement difficile, notamment avec un fibrome de croissance récente et rapide. L'aspect bourgeonnant, avec contours flous, mal limités ainsi que la présence de remaniements œdémateux, graisseux et parfois hémorragiques marqués doivent attirer l'attention. Le contexte, l'extension locorégionale et le recours à d'autres techniques d'imagerie (IRM) permettront d'orienter le diagnostic.

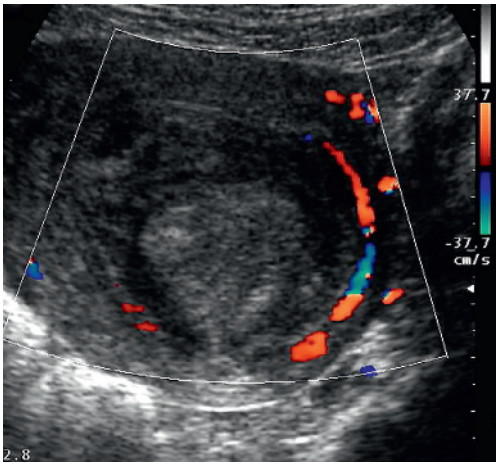

Figure 32.8. Fibrome : Doppler couleur : vascularisation périphérique.



Figure 32.9. Fibrome calcifié par voie abdominale.

Malformations artérioveineuses (MAV), ectasies vasculaires ou fistules artérioveineuses

Elles sont congénitales ou acquises. Elles résultent de la présence de shunts avec interposition plus ou moins grande d'un lit capillaire (bas débit) entre l'artère et les veines avec la participation variable de différents éléments constitutifs (vidéos 32.3 et 32.4).

Congénitales, elles s'inscrivent le plus souvent dans le cadre d'une pathologie syndromique ou malformative plus importante (syndrome de Kasabach-Merritt). Elles sont en général étendues à l'ensemble du petit bassin et non limitées à l'utérus, recrutant une vascularisation au niveau des organes adjacents (rectale, vésicale).

Le plus souvent, il s'agit d'une pathologie induite par une chirurgie utérine, les révisions utérines, les curetages, les infections, les maladies trophoblastiques (*cf. infra*)… Il s'agit alors de malformations artérioveineuses à **haut débit**.

Dans le cadre d'une maladie trophoblastique, une MAV sous-jacente est souvent associée à a pathologie tumorale trophoblastique, le taux des β-HCG orientant le diagnostic.

Dans tous les cas, ces MAV à haut débit, acquises, se caractérisent par la présence de formations hypoéchogènes intramyométriales, serpigineuses, sièges d'une hypervascularisation myométriale plus ou moins étendue avec crénelage (*aliasing*), traduisant les hautes vitesses à l'examen Doppler couleur. Le Doppler pulsé met en évidence des vitesses de circulation supérieures à 0,4 m/s et un index de résistance abaissé.

La réalisation d'une angio-IRM est alors intéressante afin d'identifier un pédicule artériel nourricier et un retour veineux précoce lors de l'injection de produit de contraste, traduisant la présence de shunt artérioveineux. Tout geste endo-utérin est alors proscrit et la patiente doit être adressée à une équipe de prise en charge spécialisée pour éventuelle embolisation.

Pathologies endométriales

Évaluation échographique de l'endomètre

L'**épaisseur** de l'endomètre s'évalue par voie endovaginale, par une coupe sagittale stricte, sur la portion la plus épaisse en excluant la zone hypoéchogène du myomètre sous-endométrial. La mesure se fait en prenant en compte l'épaisseur des deux couches ; s'il existe un épanchement intracavitaire, chaque feuillet doit être mesuré indépendamment.

L'épaisseur de l'endomètre doit être interprétée en fonction du moment du cycle.

La date optimale varie en fonction de la pathologie étudiée ; en cas d'examen systématique, la date du compromis idéal se situe autour du 10e jour (figure 32.10).

Chez la femme ménopausée, en l'absence de traitement hormonal de la ménopause (THM), bien que la pathologie la plus fréquente soit l'atrophie endométriale (*cf. infra*), *un saignement doit être considéré comme un cancer jusqu'à preuve du contraire.*

La mesure de l'épaisseur endométriale doit donc être très consciencieuse car la prise en charge ultérieure en dépend. En dehors de tout THM, l'épaisseur endométriale ne doit pas excéder 4 mm ; en deçà de cette valeur cible, le risque de cancer est de moins de 1 %. En cas de THM, une épaisseur un peu plus importante est possible, jusqu'à 8 mm ; toutefois, la survenue de cancer pour des valeurs comprises entre 5 et 8 mm conduit à la prudence dans cette fourchette.

Localisation d'un dispositif intra-utérin (DIU)

L'échographie permet la visualisation des stérilets, soit par leur aspect hyperéchogène, soit par les cônes d'ombre caractéristiques. Certains DIU (type Miréna®) sont parfois de visualisation difficile car peu échogènes. La technologie 3D permet l'obtention d'une coupe coronale. Le stérilet doit être positionné au fond de la cavité utérine à moins de 2 cm du fond utérin. L'échographie permet d'exclure une migration dans le myomètre ou une expulsion de celui-ci. En cas de doute, la réalisation d'un cliché d'abdomen sans préparation permettra de localiser le DIU (figures 32.11 et 32.12).

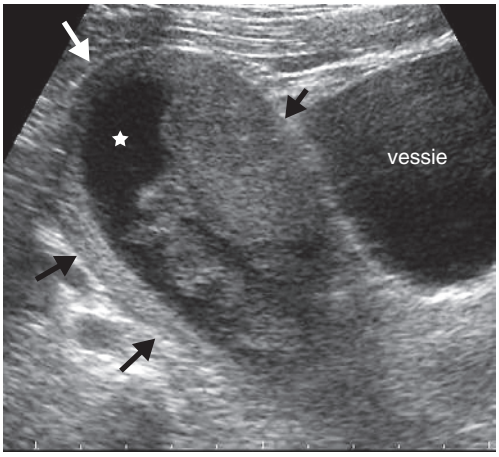

Figure 32.10. Hématométrie (★) avec caillots par voie abdominale par atrophie endométriale.
Utérus (➡).

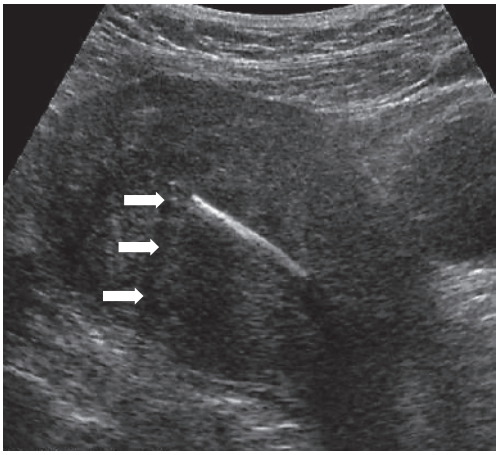

Figure 32.11. Dispositif intra-utérin au cuivre par voie abdominale ; hyperéchogène dans la cavité utérine ; cône d'ombre de la branche horizontale (➡).



Figure 32.12. Grossesse débutante intra-utérine.

Synéchies

Responsables d'hypo- ou d'infertilité, elles sont consécutives à un traumatisme utérin (curetages, résection endométriale ou polypomyomectomie). Elles sont de diagnostic difficile en échographie, pouvant apparaître sous forme d'un défect ou d'images échogènes irrégulières traversant la cavité endométriale. Elles sont encore plus faciles à voir lorsqu'elles sont calcifiées. Tandis que l'hystérosonographie et l'hystérographie potentialisent le diagnostic, l'hystéroscopie demeure diagnostique et thérapeutique, réalisant la levée de synéchies.

Pathologies fonctionnelles

Atrophie

Elle s'observe chez la femme ménopausée ou en cas d'insuffisance ovarienne primitive, de dysovulation, de pilule minidosée ou de traitement progestatif pur.

Elle peut être responsable de métrorragies même chez la femme ménopausée. Rappelons encore que, chez la femme ménopausée, *un saignement doit être considéré comme un cancer jusqu'à preuve du contraire.*

Hypertrophie

Elle est découverte le plus souvent dans un contexte de ménorragies ou de métrorragies périménopausiques. L'échographie, demandée en première intention, met en évidence un endomètre anormalement épais (>14 mm chez la femme en période d'activité génitale, >4 mm chez la femme ménopausée sans THM et 8 mm avec THM), hyperéchogène homogène ou avec de petites inclusions kystiques. L'épaississement peut être diffus ou localisé et la distinction avec un polype parfois difficile ; il faut alors s'attacher à retrouver l'écho médian correspondant à la cavité utérine virtuelle. Il existe souvent une hypervascularisation au Doppler couleur. Le recours à l'hystérosonographie est souvent nécessaire (figures 32.13 à 32.18). Le diagnostic de cancer de l'endomètre repose sur l'hystéroscopie avec biopsie dirigée. Le diagnostic de cancer étant difficile à l'échographie, l'indication de l'hystéroscopie doit être large.

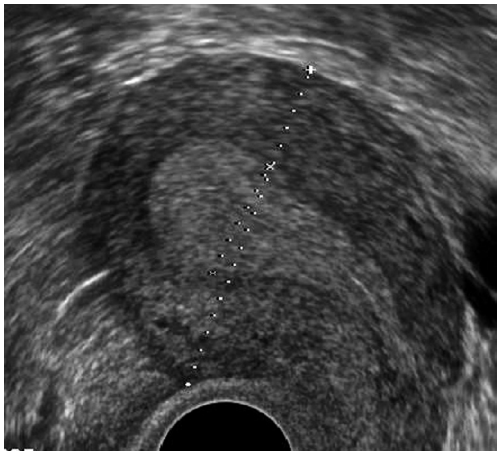

Figure 32.13. Utérus en fin de cycle : l'endomètre est épais et hyperéchogène.

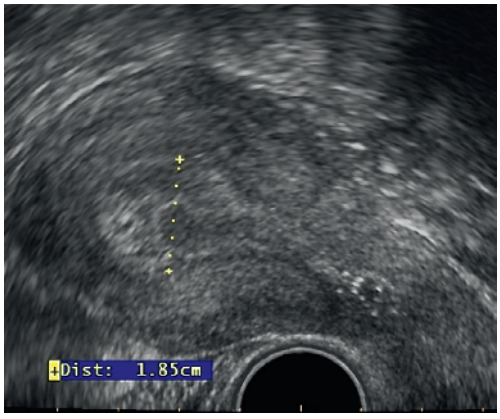

Figure 32.14. Hyperplasie endométriale.

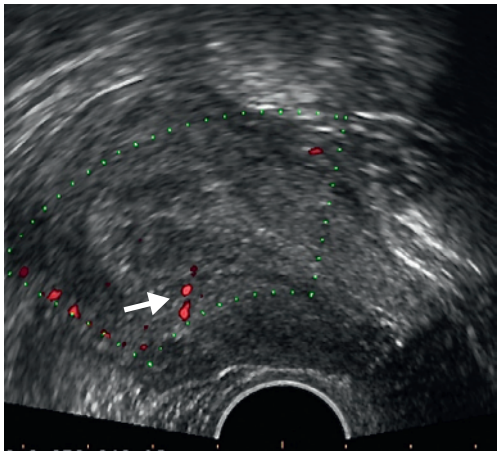

Figure 32.15. Hyperplasie endométriale.
La vascularisation reste myométriale (→).

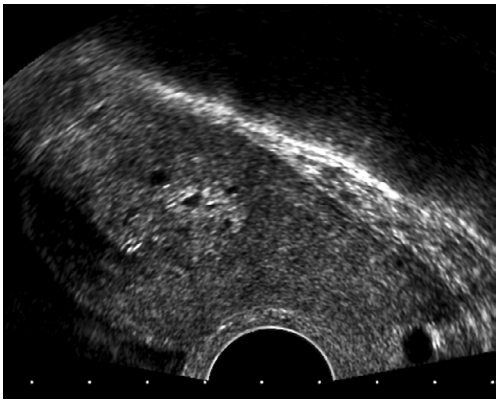

Figure 32.16. Hyperplasie endométriale kystique.

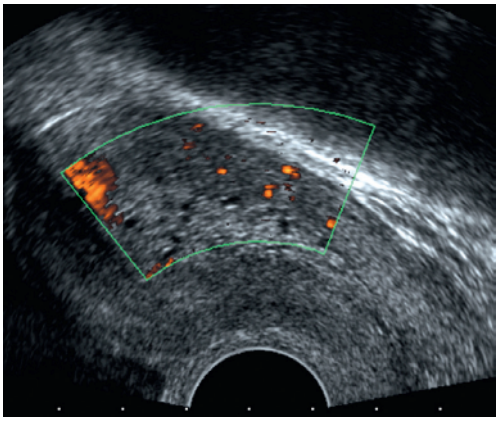

Figure 32.17. Hyperplasie endométriale kystique.
La vascularisation est pauvre et périphérique. L'aspect est rassurant.

Cas particulier des patientes sous tamoxifène

Cet anti-œstrogène est responsable de l'apparition d'une hypertrophie endométriale ou de polypes, et d'une forme particulière d'atrophie : l'atrophie kystique sous-endométriale, se traduisant par un épaississement endométrial constitué par de multiples microkystes bordés par un fin liseré échogène sans vascularisation anormale au Doppler couleur (muqueuse atrophique contenant des glandes endométriales dilatées et kystiques). Cette atrophie glandulo-kystique se voit aussi en l'absence de tamoxifène.

Pathologies organiques

Polype

Bénin (association à un cancer dans moins de 0,5 % des cas), il se traduit par la survenue de ménométrorragies pour 80 % des femmes en période d'activité génitale, et 45 % des femmes ménopausées. Dans ce dernier cas, il est favorisé par les œstrogènes et notamment le tamoxifène (*cf. supra*). Le polype consiste en une formation échogène arrondie ou ovalaire, homogène ou discrètement hétérogène (inclusions kystiques), pédiculée, dans la cavité endométriale. Il peut refouler, interrompre ou masquer complètement la ligne cavitaire médiane lorsqu'il occupe la totalité de la cavité. Il peut alors être confondu avec une hypertrophie endométriale.

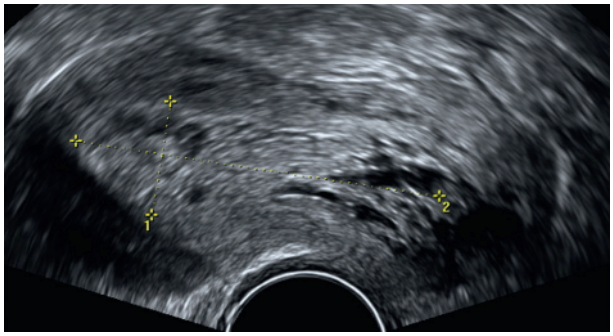

Figure 32.18. Hypertrophie glandulo-kystique de l'endomètre.
Coupe sagittale montrant une hypertrophie hétérogène avec plusieurs formations anéchogènes, sans hypervascularisation Doppler.

Il faut s'attacher à rechercher :

- une fine ligne hyperéchogène traduisant l'interface entre la paroi du polype et l'endomètre adjacent, (75 % des polypes ont plus de 10 mm de grand axe) (figure 32.19) ;
- une vascularisation pédiculaire en Doppler couleur ou énergie (figure 32.20).

Si le doute persiste, la réalisation d'une hystérosonographie permet de décoller les parois endométriales et de silhouetter les contours du polype (figure 32.21).

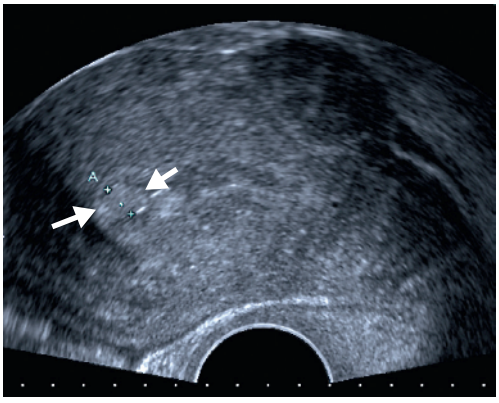

Figure 32.19. Le polype.
Formation échogène ovalaire, homogène dans la cavité (→) ; fine ligne hyperéchogène traduisant l'interface entre la paroi du polype et l'endomètre adjacent.

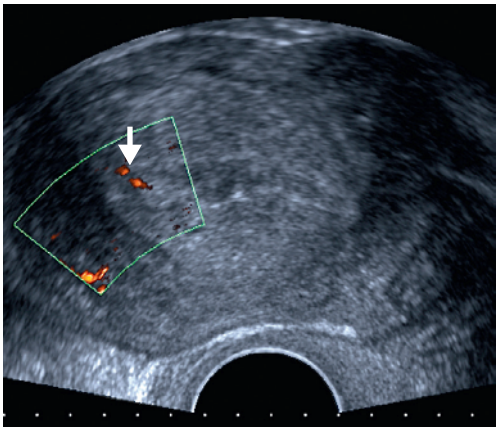

Figure 32.20. Le polype.
Vascularisation pédiculaire en Doppler énergie (→).

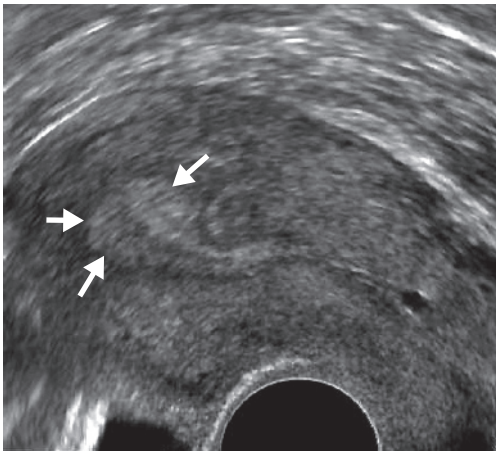

Figure 32.21. Polype ou fibrome sous-séreux.

Post-partum et post-abortum

Lorsque l'on est confronté à des métrorragies du post-partum ou du post-abortum, il est parfois nécessaire de réaliser une échographie à la recherche d'un résidu placentaire ou trophoblastique. Celui-ci se présente sous forme d'une masse polylobée finement hyperéchogène dans la cavité utérine typiquement de plus de 10 mm avec le plus souvent un flux diffus visible au Doppler couleur.

Le diagnostic différentiel avec l'hématome constitué intra-utérin est difficile. Il faut parfois avoir recours au dosage des β-HCG et s'attacher à mettre en évidence l'hypervascularisation absente de l'hématome. C'est l'histoire clinique qui guide le traitement. Il est souvent préférable d'observer l'évolution sur deux cycles puis de pratiquer une hystéroscopie diagnostique si l'image persiste et que la patiente envisage une grossesse. Le retour à la normale de l'aspect utérin doit être observé sous un délai de 3 mois.

Cancer de l'endomètre

Tumeur gynécologique maligne la plus fréquente, elle atteint les femmes en péri- ou post-ménopause. Il s'agit, dans 75 % des cas, d'adénocarcinomes endométrioïdes plus ou moins différenciés. Elle est découverte devant la présence de métrorragies ou plus rarement devant une dysménorrhée, hydro- ou pyorrhée. Plus rarement, la découverte est fortuite.

Échographiquement, le diagnostic repose sur la mesure de l'endomètre car il est exceptionnel pour un endomètre de moins de 5 mm. Au-delà, l'échographie permet de découvrir une pathologie endométriale (sans préjuger de sa nature) avec une sensibilité de 90–97 % et une spécificité de 80 %. Le risque de cancer augmente avec :

- l'épaisseur de l'endomètre ;
- son aspect échogène hétérogène avec des plages hypoéchogènes ;
- ses contours irréguliers ;
- une hypervascularisation endométriale ou sous-endométriale au Doppler couleur.

L'hystérosonographie peut mettre en évidence une irrégularité endométriale avec faible distensibilité de la cavité utérine, mais l'hystéroscopie est indispensable pour effectuer une biopsie dirigée

Hystérosonographie

L'utilisation de sérum physiologique pour remplir la cavité utérine permet de mieux caractériser les pathologies endométriales. Il consiste à introduire dans le col une petite sonde à ballonnet. Sous spéculum, il convient d'appliquer une solution antiseptique sur le col avant d'introduire le cathéter. Une fois le spéculum retiré, la sonde d'échographie est positionnée. Une solution stérile est alors injectée de façon douce en étant attentif à ne pas introduire une bulle d'air de façon concomitante. Pendant l'injection du liquide isotonique dans la cavité utérine, il convient de balancer la sonde de droite à gauche pour visualiser alternativement les deux cornes utérines et, entre elles, la cavité utérine. Certains opérateurs gonflent le petit ballonnet du cathéter dans le col permettant d'augmenter légèrement la pression intra-utérine et d'injecter les trompes. Ceci permet d'affirmer leur bonne perméabilité par leur visualisation directe et l'apparition d'un épanchement dans le cul-de-sac de Douglas.

Au Doppler couleur, la présence d'un vaisseau au sein de l'image est typique du polype et permet d'éliminer le myome. L'examen permet ainsi de différencier les polypes endométriaux des myomes sous-muqueux et les hyperplasies endométriales simples. Le diagnostic différentiel entre ces lésions est important car un traitement médicamenteux ou un simple curetage permet de traiter les deux premières alors que le myome nécessite une résection hystéroscopique.

Il est préférable d'effectuer l'hystérosonographie tout de suite après les règles pour que l'endomètre soit le plus fin possible et pouvoir mettre en évidence sans difficulté les hyperplasies endométriales ou les polypes. Les risques infectieux liés à l'hystérosonographie sont les mêmes que pour les hystérosalpingographies. Cette technique est peu coûteuse, simple et bien tolérée.

Maladie trophoblastique

La maladie trophoblastique de type molaire complique 1 à 2 grossesses sur 1 000. Initialement partielles ou complètes, elles se compliquent parfois de la survenue d'une môle invasive ou d'un choriocarcinome pour 10 % des môles complètes et 0,5 % des môles partielles. Alors que la môle simple est une pathologie purement endométriale, la môle invasive et le choriocarcinome sont caractérisés par un envahissement anarchique du myomètre ± les paramètres et l'éventuelle présence de localisations à distance.

Classification de la maladie trophoblastique gestationnelle (MTG)

La classification de l'OMS, 1983, propose :

- môle hydatiforme complète (MHC) ou partielle (MHP) ;
- môle invasive ;
- choriocarcinome ;
- et autres tumeurs trophoblastiques.

Môles hydatiformes complètes ou partielles

Ce sont les plus fréquentes. La môle hydatiforme complète résulte de l'exclusion des gènes maternels de l'œuf ; il s'agit donc d'une môle androgénique : deux spermatozoïdes sont rentrés dans

l'ovocyte ou un seul spermatozoïde s'est dédoublé, aboutissant à une exclusion des chromosomes maternels et ainsi à une absence de fœtus. Dans la môle hydatiforme partielle, il s'agit du même phénomène mais avec conservation des chromosomes maternels permettant la présence d'un fœtus triploïde (69 chromosomes) porteur de diverses anomalies dont un retard de croissance intra-utérin (RCIU).

Le dépistage de toutes ces anomalies repose sur l'échographie et le dosage sérique d'HCG (*cf.* Classification FIGO 2002 des maladies gestationnelles) (figure 32.22).

Aspect échographique

La môle hydatiforme se caractérise par un aspect typique associant une cavité utérine remplie d'une masse hétérogène plutôt hyperéchogène, multikystique. Les kystes sont de taille variable, anéchogènes, pouvant faire évoquer une « grappe de raisin ». L'ancien aspect de « tempête de neige » n'existe plus avec les appareils d'aujourd'hui car, dorénavant, les parois kystiques apparaissent fines ; elles n'ont plus l'aspect floconneux. Les ovaires ont un aspect multikystique volumineux parfois de plus de 10 cm de grand axe correspondant à des kystes lutéiniques.

La môle hydatiforme peut parfois coexister avec un fœtus normal soit parce qu'il s'agit d'une môle partielle, soit parce qu'il s'agit d'une grossesse gémellaire bichoriale comprenant un fœtus normal et une môle complète. Dans ce cas, l'issue est aléatoire avec des retards de croissance intra-utérins, des pertes fœtales, des hyperthyroïdies maternelles, des pré-éclampsies. Il n'y a pas davantage de risque de pathologie envahissante.

La môle invasive est définie par la pénétration des villosités dans l'épaisseur myométriale ou ses vaisseaux. Le diagnostic est le plus souvent fait après l'évacuation utérine d'une grossesse molaire (figures 32.23 et 32.24).

En imagerie, il n'est pas formellement possible de distinguer môle invasive et choriocarcinome.

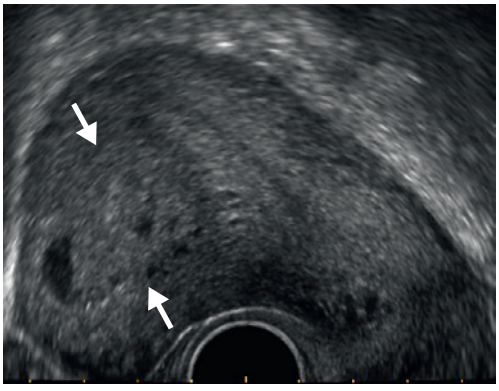

Figure 32.23. Môle invasive.
Masse hétérogène plutôt hyperéchogène, multikystique (→). Les kystes sont de taille variable, anéchogènes.



Figure 32.22. Môle embryonnée : aspect multikystique du placenta.

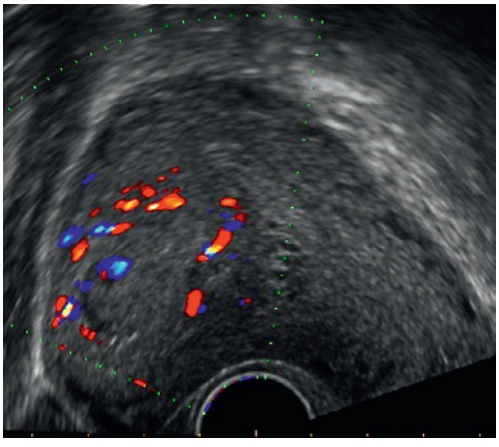

Figure 32.24. Môle invasive.
La vascularisation est riche au Doppler couleur.

Toutefois, la présence d'un utérus épaissi avec remaniements nécrotiques et hémorragiques (sous formes de plages hétérogènes et anéchogènes dénuées de flux au Doppler) est évocatrice de choriocarcinome dont seul l'examen anatomopathologique permettra d'affirmer la présence. Il s'y associe volontiers un épanchement péritonéal. Ces images présentes essentiellement à partir du 2e trimestre de la grossesse sont moins visibles aujourd'hui en raison de la diffusion de l'échographie au 1er trimestre. Il arrive fréquemment que le diagnostic porté soit initialement celui de fausse couche.

Le traitement repose sur l'aspiration-curetage sous contrôle échographique avec son risque de perforation utérine. L'examen histologique du produit de curetage est impératif, permettant d'affirmer le diagnostic.

Une fois le diagnostic de môle prouvé histologiquement, la déclaration à un centre de référence de maladies rares, en l'occurrence celui de Lyon, est souhaitable. De même, la prise en charge par une équipe entraînée est conseillée, en particulier s'il s'agit d'une récidive ou si un traitement médical est préférable. En cas de môle invasive ou de choriocarcinome, une chimiothérapie est nécessaire.

Au cours et dans les suites du traitement, une surveillance est impérative pendant au moins 6 mois, fondée sur la surveillance échographique et la décroissance des HCG, indispensables pour écarter une rétention ou l'évolution vers une **tumeur trophoblastique gestationnelle** (15 % des môles complètes et exceptionnellement pour les môles partielles) caractérisée par la réascension ou la stagnation du taux de β-HCG (classification FIGO). Cette surveillance est hebdomadaire puis mensuelle quand la négativation des HCG est obtenue. La négativation du dosage de β-HCG associée à celle de l'imagerie permettra d'affirmer la guérison.

De plus, la patiente doit être prévenue du risque augmenté vers une maladie invasive en cas de nouvelle grossesse même si celle-ci n'est pas molaire. Il est habituellement conseillé de ne pas entreprendre une nouvelle grossesse avant un an. En cas de récidive ou de nécessité de traitement médical, la prise en charge par une équipe entraînée est souhaitable (figure 32.25), (vidéo 32.5).

La dysplasie mésenchymateuse placentaire est caractérisée par un épaississement placentaire avec la présence de nombreux kystes. Ces modifications placentaires coexistent généralement avec un fœtus sans anomalie malformative et avec un caryotype normal. Cette dysplasie mésenchymateuse placentaire s'associe parfois à des accouchements prématurés, un retard de croissance intra-utérin. Dans certains cas, cette pathologie s'associe à un syndrome de Wiedemann-Beckwith (*cf.* chapitre 9).

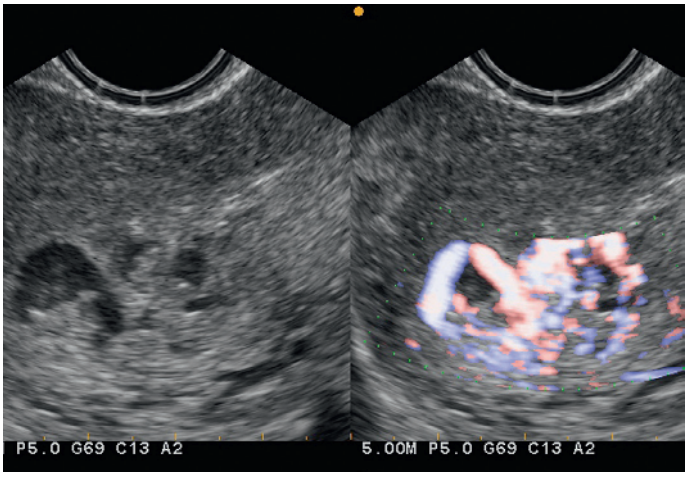

Figure 32.25. Tumeur du site trophoblastique : le Doppler énergie directionnel montre une forte vascularisation.

Compléments en ligne

Des compléments numériques sont associés à ce chapitre (vidéos, QCM interactif). Ils sont signalés dans le texte par un picto.

Pour voir ces compléments, connectez-vous sur http://www.em-consulte/e-complement/474891 et suivez les instructions.

Vidéo 32.1. Cloison utérine totale.

Vidéo 32.2. Fibrome utérin sous-séreux.

Vidéo 32.3. Ectasie vasculaire.

Vidéo 32.4. Grossesse intra-utérine en voie d'expulsion : fausse couche spontanée.

Vidéo 32.5. Tumeur du site trophoblastique.

QCM 15

Références

Bazot M, Nassar J, Daraï E, et al. Valeurs diagnostiques de l'échographie et de l'IRM pour l'évaluation de l'endométriose pelvienne profonde. J Radiol 2005 ; 86 : 461–7.

Buy JN. Endométriose pelvienne. J Radiol 2001 ; 82 : 1867–79.

Goldstein RB, Bree RL, Benson CB, et al. Evaluation of the woman with postmenopausal bleeding : Society of Radiologists in Ultrasound-Sponsored Consensus Conference statement. J Ultrasound Med 2001 ; 20 : 1025–36.

Lemercier E, Genevois A, Dacher JN, et al. L'endomètre : quelle imagerie ? J Radiol 2000 ; 81(Suppl. 12) : 1845–55.

Marret H, Fauconnier A, Chabbert-Buffet N, et al. CNGOF Collège National des Gynécologues et Obstétriciens Français. Clinical practice guidelines on menorrhagia : management of abnormal uterine bleeding before menopause. Eur J Obstet Gynecol Reprod Biol 2010 ; 152 : 133–7.

Robert Y, Bazot M. Imagerie des méno-métrorragies. J Radiol 2008 ; 89(1 Pt 2) : 115–33.

Salle B, Gaucherand P, de Saint Hilaire P, et al. Transvaginal sonohysterographic evaluation of intrauterine adhesions. J Clin Ultrasound 1999 ; 27 : 131–4.

Tariel O, Huissoud C, Rudigoz RC, et al. Tumeurs ovariennes présumées bénignes lors de la grossesse. J Gynecol Obstet Biol Reprod (Paris) 2013 ; 42(8) : 842–55.

Thomassin-Naggara I, Dechoux S, Ballester M, et al. Imagerie des cancers de l'utérus. Rev Prat 2014 ; 64(6) : 798–801.

Chapitre 33

Pathologies annexielles

Évaluation d'une masse annexielle

Grâce à l'échographie, la nature d'une masse annexielle peut être approchée. Certaines masses bénignes ne nécessitent pas de traitement chirurgical ; d'autres, en fonction de leur taille et de leur nature, requièrent des prises en charge diverses que l'échographie permettra de préciser. Le terme « kyste » est réservé aux images de plus de 30 mm. Même si elle est aujourd'hui complétée parfois par l'IRM et/ou le dosage des marqueurs tumoraux, l'échographie reste l'élément de première intention pour l'évaluation des masses annexielles (tableau 33.1).

La voie vaginale présente l'avantage de pouvoir utiliser des fréquences élevées permettant une résolution optimale. L'inconvénient peut être de détecter des petites masses ovariennes asymptomatiques qui peuvent poser question alors qu'elles sont sans conséquence ni pouvoir évolutif inquiétant.

L'imagerie B, c'est-à-dire 2D, permet de détecter des disparités morphologiques utiles pour différencier les masses bénignes et malignes (figure 33.1).

Il est préférable de ne parler de « kyste » qu'à partir de 30 mm.

Tableau 33.1 Tumeurs bénignes et malignes des annexes.

Tumeurs malignes	Tumeurs bénignes
– Tumeur *borderline* – Tumeur maligne épithéliale – Tumeur maligne germinale – Tumeur maligne du stroma – Tumeur des cellules granuleuses – Métastases à l'ovaire – Tumeur de Krukenberg – Pseudomixome péritonéal	– Kyste fonctionnel – Kyste folliculaire – Kyste du corps jaune – Kyste lutéinique – Kyste hémorragique – Kyste para-ovarien – Tératome bénin – Cystadénome séreux – Cystadénome mucineux – Fibrome ou fibrothécome ovarien – Endométriome

Dans un kyste ovarien, la malignité est suggérée par la présence d'une composante solide et/ou de cloisons épaisses ou irrégulières et/ou de végétations.

Le Doppler couleur ou énergie apporte des éléments déterminants en faveur de la malignité en recherchant un flux au sein des portions tissulaires ou des végétations. Mais les index de résistance et de pulsatilité au Doppler pulsé ne sont pas discriminants pour le diagnostic différentiel. Chaque type de lésion ovarienne (*cf.* tableau 33.1) présente des critères morphologiques utiles pour en permettre un diagnostic spécifique (vidéos 33.1 à 33.3).

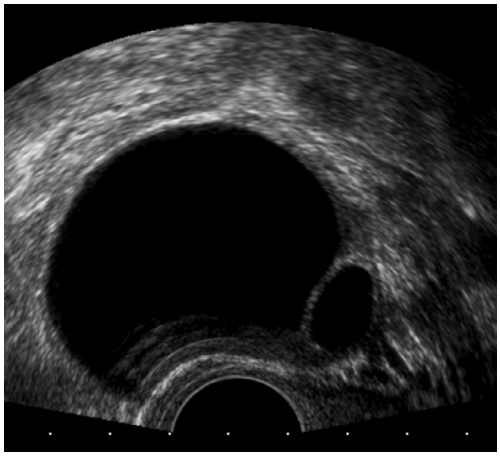

Figure 33.1. Kyste fonctionnel de 5 cm, anéchogène biloculé à parois et cloisons fines.

Ainsi, les caractères échographiques suivants de la masse sont à décrire :
– la localisation, les dimensions ;
– l'échogénicité par rapport à celle du myomètre (hypo-, iso- ou hyperéchogène) qui rend compte de la consistance (solide ou liquide) ;

© 2016, Elsevier Masson SAS. Tous droits réservés

– l'aspect homogène ou hétérogène ;
– le caractère uniloculaire ou multiloculaire ;
– l'aspect de la paroi et des cloisons : régulier ou irrégulier, fin ou épais (seuil à 2-3 mm) ; la présence d'une végétation, son aspect en bouquet (pédiculé) ou sessile ;
– la cartographie Doppler couleur avec présence de vaisseaux dans la masse solide ou non ;
au Doppler pulsé : résistance élevée ou faible, associée à des vitesses maximales élevées ou faibles (intérêt très modeste) ;
– l'association à un épanchement ou non ;
– la mobilité par rapport aux organes du voisinage ;
– la dépressibilité par la palpation bimanuelle.
Ces critères sont repris au niveau international par le groupe « IOTA ».
Cette description permet d'orienter le diagnostic pour différencier une masse ovarienne d'une autre origine, de distinguer entre une origine fonctionnelle ou organique, et, d'orienter entre une tumeur bénigne ou un cancer.

Tumeurs épithéliales

Bénignes

Cystadénome séreux

C'est la plus fréquente des tumeurs épithéliales. Le cystadénome séreux est le plus souvent uniloculaire à paroi fine contenant un liquide anéchogène, responsable d'un renforcement postérieur. Dans la moitié des cas, il présente des végétations de petite taille avasculaires en Doppler couleur (figure 33.2).

Cystadénome mucineux

Il est le plus souvent multiloculaire en raison d'un contenu de nature variée : gélatineux, séreux et/ou hémorragique. Son aspect à l'échographie est variable avec des échogénicités homogènes différentes au sein des différentes portions kystiques. La paroi et les cloisons sont un peu plus épaisses que pour le cystadénome séreux mais restent inférieures à 3 mm. Au Doppler couleur, la paroi et les cloisons sont vascularisées sans que ceci ne traduise un caractère pathologique ; mais les portions échogènes de la tumeur restent avasculaires (figure 33.3).

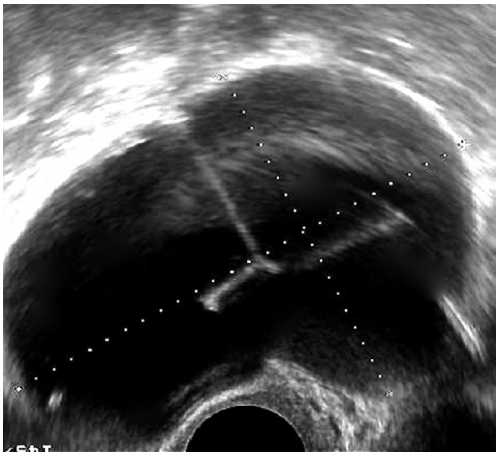

Figure 33.2. Kyste de l'ovaire anéchogène avec cloisons et paroi fines.

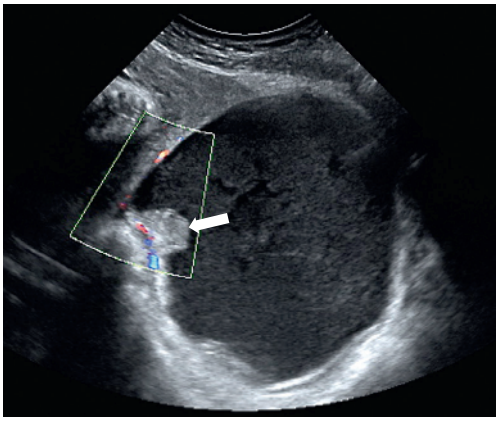

Figure 33.3. Kyste mucineux uniloculaire en cours de grossesse : la végétation (➡) n'est pas vascularisée. Paroi fine.

Tumeur de Brenner

C'est la seule tumeur épithéliale à présentation solide faite de tissus conjonctifs contenant parfois des calcifications. Elle est bénigne dans 95 % des cas.

Tumeurs *borderline*

Les tumeurs *borderline* ont un meilleur pronostic que les cancers ovariens. Elles se limitent à l'ovaire sans envahissement régional. Dans la majorité des cas, elles surviennent à un âge plus jeune. Elles sont essentiellement de type séreux ou mucineux. Les végétations sont essentiellement intrakystiques souvent plus nombreuses que pour les kystes bénins. L'élément important est le Doppler couleur qui permet de mettre en évidence une vascularisation centrale dans les végétations. Une IRM est indispensable pour préciser le bilan étiologique (figure 33.4).

Cancers ovariens

Ces tumeurs sont le plus souvent bilatérales, classiquement découvertes à un stade tardif. Dans la forme kystique, le signe le plus caractéristique est la végétation ou l'irrégularité de la portion solide. Au Doppler couleur, une riche vascularisation est mise en évidence, notamment au niveau des portions solides.

L'échographie et l'IRM permettent un bilan locorégional avec la recherche d'un épanchement associé, de nodules péritonéaux. Le scanner thoraco-abdomino-pelvien reste indispensable pour compléter le bilan échographique.

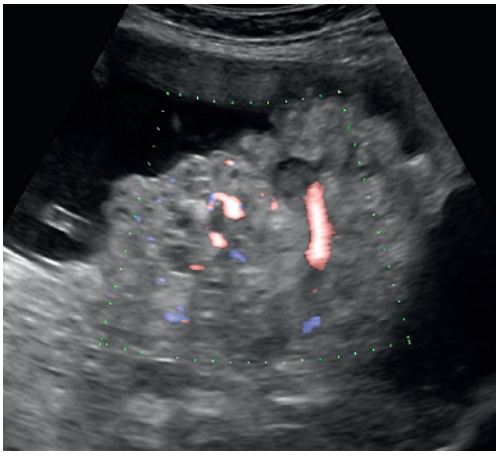

Figure 33.4. Détail d'une volumineuse tumeur *borderline* : elle comporte une végétation richement vascularisée.

Tumeurs à cellules germinales

Elles représentent 15 % des tumeurs de l'ovaire, ce sont les tératomes matures kystiques – ou kystes dermoïdes le plus souvent.

Le **kyste dermoïde** est le plus fréquent des tératomes ovariens. Il contient typiquement des tissus matures de l'ectoderme comme de la peau, du mésoderme comme du muscle et de la graisse, et de l'endoderme comme des cellules mucineuses ou de l'épithélium cilié. Il se rencontre dans une population d'âge plus jeune que les néoplasies ovariennes épithéliales (environ 30 ans). Son pouvoir de croissance est lent et certains considèrent qu'il ne faut pas les opérer s'ils mesurent moins de 5 cm. Il est bilatéral dans 10 % des cas.

Sa présentation échographique est excessivement variable. Le plus souvent, il est uniloculaire et contient du matériel sébacé, des cheveux, des glandes cutanées, du muscle et d'autres tissus comme des os et des dents. C'est une masse échogène avec atténuation postérieure. Il peut rester méconnu par voie sus-pubienne car son aspect échographique est proche de celui des anses digestives. C'est son absence de mobilité qui devra attirer l'attention.

L'aspect le plus caractéristique est la présence d'un grelot hyperéchogène dans le kyste correspondant à une touffe de cheveux dans du sébum associée à des lignes échogènes dans le liquide kystique, horizontales sur l'écran correspondant à des phanères en suspension dans le sébum. Le kyste est caractérisé par des cônes d'ombre dus aux tissus adipeux, aux cheveux, aux dents et aux calcifications (figure 33.5 et 33.6). En fonction de son aspect plus ou moins homogène il peut se présenter comme un endométriome.

Tumeurs des cordons sexuels et du stroma

Les tumeurs les plus fréquemment retrouvées appartiennent au groupe fibrothécal, représenté essentiellement par les fibromes ovariens (ou fibrothécomes).

Leur diagnostic différentiel principal est représenté par les myomes sous-séreux pédiculés. Si leur échostructure peut être similaire, les fibromes ovariens sont plus souvent atténuants avec une fine lame d'épanchement périlésionnelle signant leur origine péritonéale. De plus, leur aspect en Doppler couleur ou énergie est différente. En effet, une faible vascularisation centrale est présente au sein des fibromes ovariens alors qu'une vascularisation périphérique ± centrale est notée au sein des myomes utérins sous-séreux.

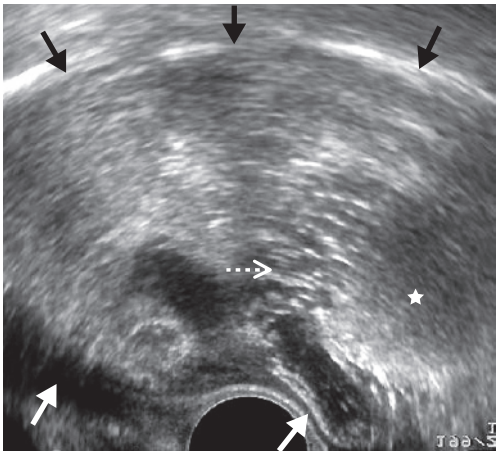

Figure 33.5. Volumineux kyste dermoïde : l'aspect granité des pilosités (⋯>); image de grelot (★).

Endométriome

Typiquement, l'endométriome a un aspect de fin piqueté homogène régulièrement réparti parfois en verre dépoli. La présence de petits caillots échogènes accolés à la paroi interne du kyste, avasculaire en Doppler renforce la conviction diagnostique. Les kystes endométriosiques sont bilatéraux dans 30 à 50 % des cas et souvent multiples au sein d'un même ovaire ; l'échogénicité de chacun pouvant être légèrement différente correspondant à des âges différents (figures 33.7 à 33.9). Ils peuvent présenter un niveau liquidien. Ils se développent souvent au sein d'un ovaire fixé, c'est-à-dire non mobilisable.

Kyste du corps jaune hémorragique

Le kyste hémorragique du corps jaune a typiquement un aspect en toile d'araignée, nid d'abeilles ou filet de pêche c'est-à-dire avec un aspect de maillage finement échogène. Il peut atteindre 7 cm de diamètre, rarement plus. Rapidement, des caillots se forment, aboutissant à des aspects excessivement variables comme des végétations. Le Doppler couleur est ici très utile retrouvant

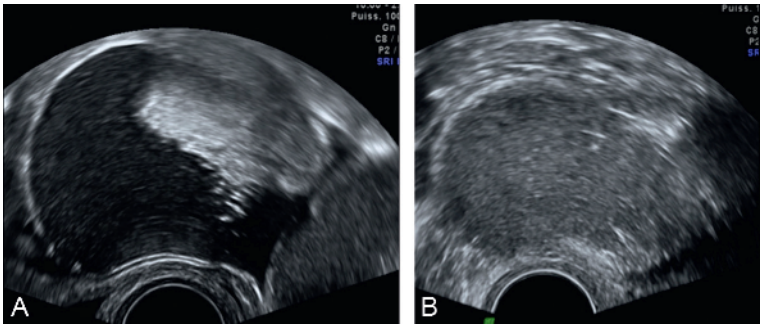

Figure 33.6. kystes dermoïdes : différents aspects.
A. Formation discrètement hypoéchogène avec formation hyperéchogène représentant le grelot ou « protubérance de Rokitansky ». B. Formation échogène avec stries linéaires hyperéchogènes en rapport avec la présence de phanères.

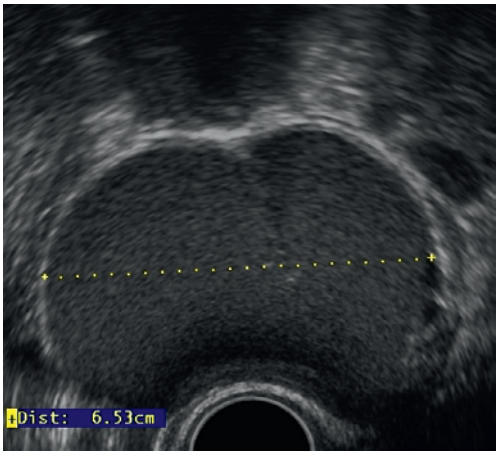

Figure 33.7. Endométriome.
Aspect de fin piqueté homogène en verre dépoli.

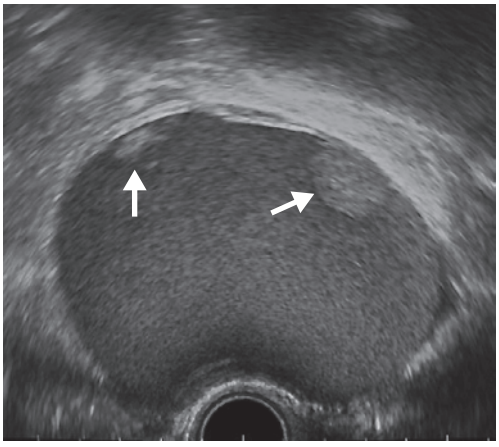

Figure 33.9. Endométriome.
Aspect de fin piqueté homogène, petits caillots échogènes accolés à la paroi interne du kyste (→).

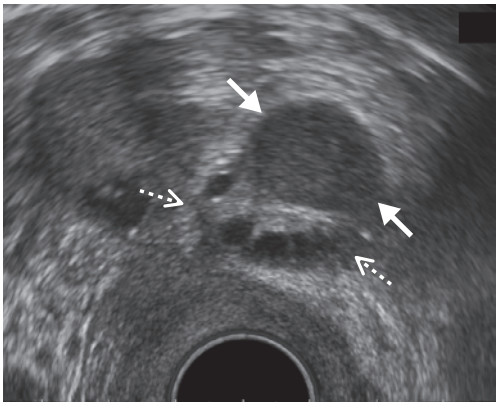

Figure 33.8. Endométriome.
Aspect de fin piqueté homogène (→) au sein d'un parenchyme ovarien bien visible (⇢).

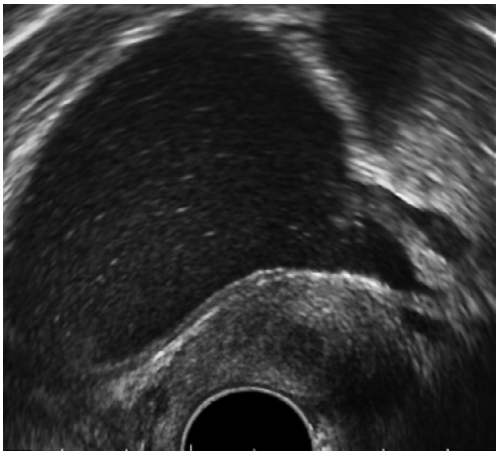

Figure 33.10. Kyste lutéinique hémorragique de 7 cm.
Il est finement échogène avec son aspect en toile d'araignée.

fréquemment une hypervascularisation périphérique (ou halo hypervasculaire) et une absence de vascularisation au sein des caillots plus ou moins volumineux. L'ensemble reste mobilisable et dépressible. Ce n'est pas le cas dans les tumeurs malignes où la composante solide contient de nombreux vaisseaux. L'endométriome ne présente pas de vascularisation périphérique. Un contrôle échographique, après 2 ou 3 cycles, peut être utile même si le caillot peut persister plus de deux mois. Dans ce cas, des modifications d'échostructure sont présentes (figures 33.10 à 33.13).

Hydro-pyo-hématosalpinx

La trompe de Fallope n'est habituellement pas visible à l'échographie transvaginale. Quand la trompe contient un liquide, elle prend un aspect boudiné contourné. Contrairement aux kystes, les images échogènes se suivent sur un trajet tortueux. Ce qui semble être des cloisons incomplètes sont en fait des replis de la paroi de la trompe distendue. La présence d'indentations pariétales signe la présence de plis tubaires œdématiés.

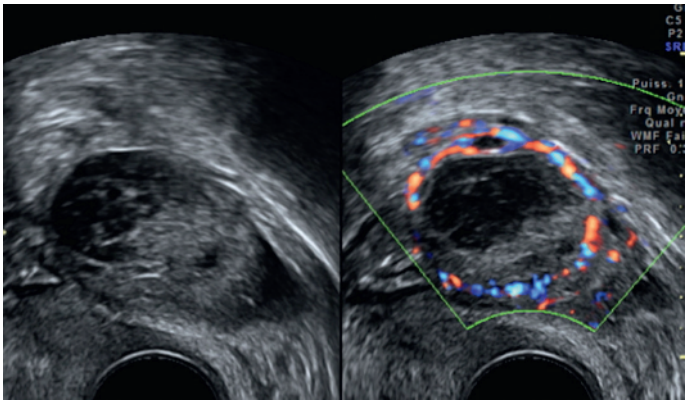

Figure 33.11. Corps jaune.
Formation hétérogène avec contenu hypo- et hyperéchogène, présentant de petits septa, l'ensemble du contenu est non vascularisé (A). Mais vascularisation périphérique typique en Doppler énergie : « anneau de feu » (B).

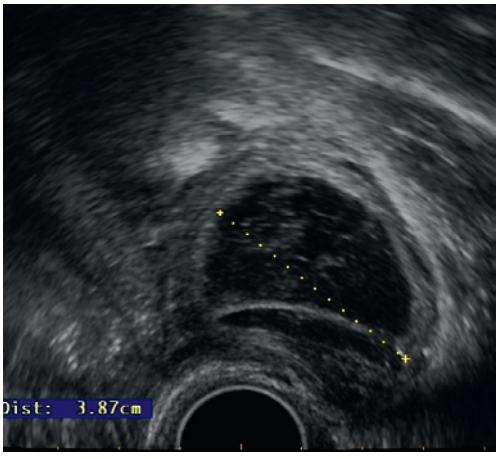

Figure 33.12. Kyste lutéinique hémorragique.
Il est finement échogène, biloculé.

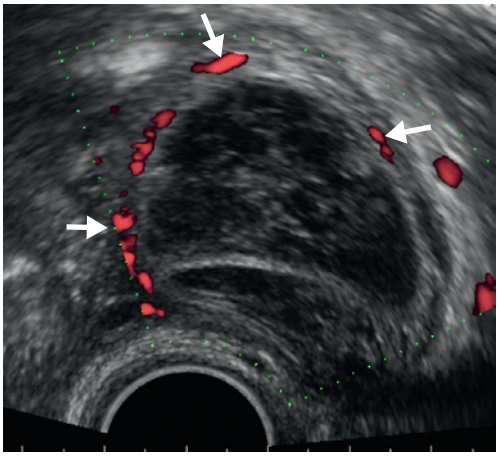

Figure 33.13. Kyste lutéinique hémorragique.
Vascularisé en périphérie exclusivement (→).

L'hydrosalpinx a un contenu anéchogène. Le pyosalpinx est de contenu finement échogène avec une paroi épaissie crénelée, la vascularisation est riche au Doppler couleur, l'examen est douloureux. Il s'accompagne d'un épanchement dans le Douglas. L'abcès tubo-ovarien a une structure kystique uniloculaire avec des parois épaisses et un contenu homogène hyperéchogène (figures 33.14 à 33.17). Les tumeurs tubaires ou du mésosalpinx sont rares.

Kystes para-ovariens

Ce sont des reliquats embryonnaires, ils apparaissent mobiles par rapport à l'ovaire. Ils peuvent donc être séparés de l'ovaire lors de la mobilisation entre la sonde et la main abdominale. Ils sont de contenu anéchogène ou finement échogène, et de petite taille habituellement (< 20 mm). Ils ne rentrent pas dans le compte folliculaire.

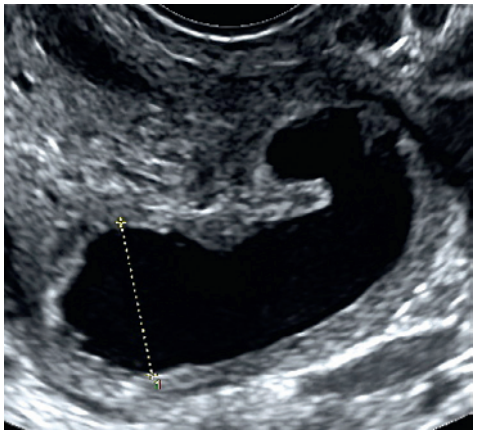

Figure 33.14. Hydrosalpinx : aspect contourné, paroi épaisse.

Endométriose

Il existe trois types d'endométriose :
- sous-péritonéale ou profonde ;
- péritonéale ou superficielle ;
- ovarienne.

Endométriose sous-péritonéale

L'endométriose sous-péritonéale correspond à l'infiltration à plus de 5 mm sous la surface péritonéale de cellules endométriosiques. Elle se présente sous forme de lésions nodulaires d'aspect hypoéchogène hétérogène à parois irrégulières

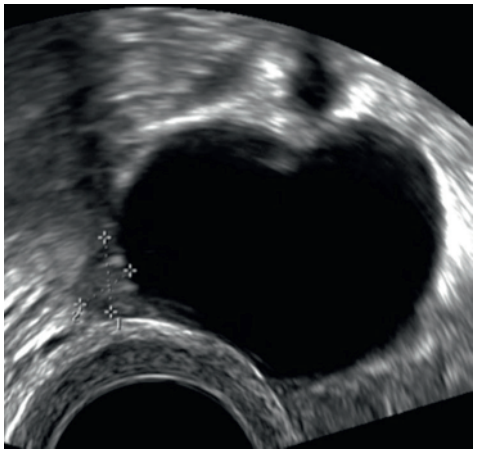

Figure 33.15. Kyste paratubaire ou kyste vestigial. Formation anéchogène de localisation para-ovarienne, siégeant le plus souvent dans le mésosalpynx. L'ovaire se distingue parfaitement du kyste.

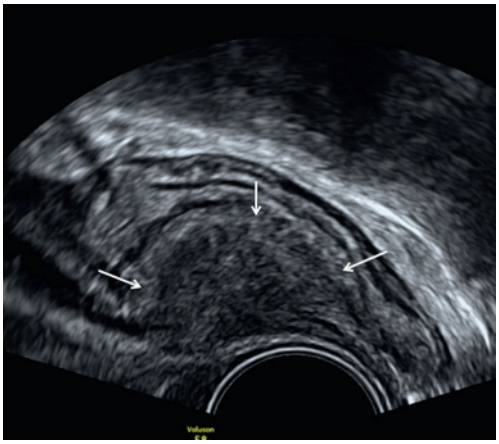

Figure 33.16. Échographie du recto-sigmoïde. Mise en évidence d'un nodule d'endométriose, infiltrant la musculeuse du recto-sigmoïde.

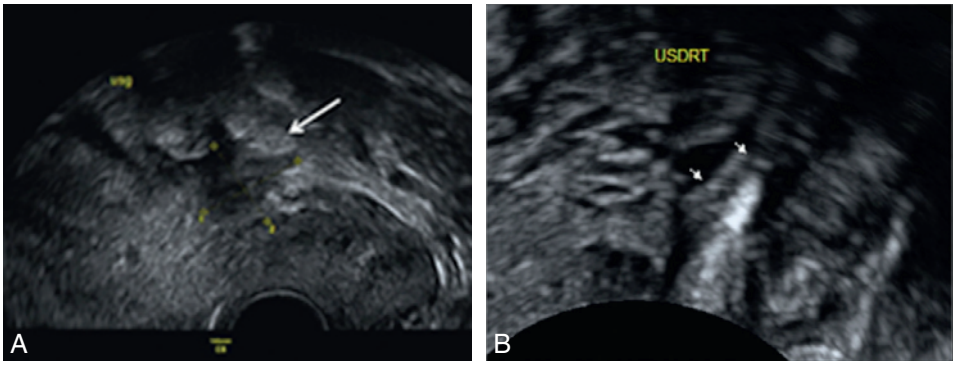

Figure 33.17. Ligaments utéro-sacrés.
A. Coupe parasagittale passant par un ligament utéro-sacré montrant un nodule hypoéchogène à contours irréguliers d'endométriose profond. B. Ligament utéro-sacré fin et régulier, particulièrement bien vu, du fait du liquide péritonéal le contournant.

et mal définies, solidarisant les organes pelviens deux à deux. Cet aspect adhérent peut concerner les anses digestives ou la vessie et peut modifier l'anatomie habituelle du petit bassin. La paroi digestive ou vésicale peut être infiltrée jusqu'à la musculeuse, sous forme de nodules très hypoéchogènes. L'atteinte peut aboutir à un pelvis bloqué dit « gelé ». L'utérus peut subir une rotation autour de son grand axe présentant par exemple une discordance entre sa flexion et sa version.

Les localisations d'endométriose profonde les plus fréquentes à rechercher sont :
- le cul-de-sac vaginal postérieur ;
- le torus uterinum : partie postérieure de l'isthme utérin ;
- les ligaments utéro-sacrés ;
- la paroi antérieure du recto-sigmoïde, avec symphyse du cul-de-sac recto-utérin ;
- la paroi vésicale avec symphyse du cul-de-sac vésico-utérin.

Endométriose superficielle

L'endométriose superficielle est souvent sous-estimée par l'imagerie échographique et l'IRM, les nodules bleutés vus en cœlioscopie étant de très petite taille sans échogénicité particulière.

Les localisations de l'endométriose superficielle, lorsque les nodules péritonéaux sont de taille visible, sont :
- le cul-de-sac recto-utérin ;
- le cul-de-sac vésico-utérin ;
- les fossettes ovariennes.

Pseudo-kystes péritonéaux

Ce sont des collections liquidiennes entre des adhésions secondaires à un processus inflammatoire péritonéal ou une intervention chirurgicale. Leur paroi dessine le contour pelvien avec un ovaire suspendu, adhérent au kyste ou intrakystique. Le contenu peut être anéchogène ou finement échogène. Leur caractéristique échographique est leur déformabilité à la palpation abdominale.

Échographie de la torsion annexielle

Il s'agit d'un diagnostic échographique difficile. La torsion annexielle associe trois ordres de signes potentiels, ovariens, tubaires et péritonéaux. La torsion survient le plus fréquemment sur une tumeur ovarienne préexistante. Toutes les tumeurs ovariennes peuvent se tordre, mais d'autant plus fréquemment que leur densité est élevée (kystes dermoïdes, fibromes ovariens, etc.). Une torsion sur un ovaire hyperstimulé après induction de l'ovulation est possible ; l'ovaire concerné apparaît plus volumineux, d'aspect globuleux, sphérique, œdématié par rapport à l'ovaire controlatéral. Les follicules sont refoulés en périphérie. Le signe le plus spécifique est la détection échographique de l'épaississement tubaire et/ou des pédicules lombo-ovariens de façon adjacente à la tumeur ovarienne. Le Doppler montre éventuellement un arrêt de la vascularisation artérielle. Des signes péritonéaux se traduisent par une ascite parfois abondante (figure 33.18), (vidéos 33.4 et 33.5).

Compléments en ligne

Des compléments numériques sont associés à ce chapitre (vidéos). Ils sont signalés dans le texte par un picto .

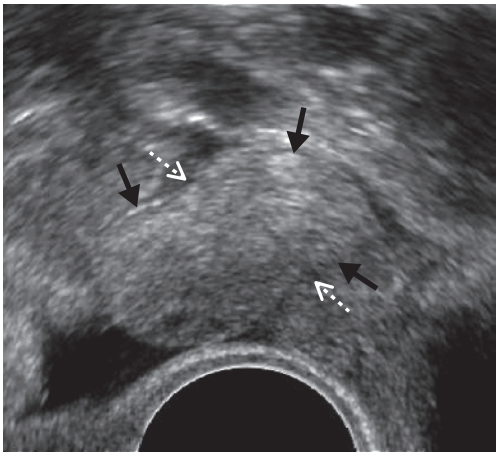

Figure 33.18. Tour de spire complet d'une torsion d'annexe.

Pour voir ces compléments, connectez-vous sur http://www.em-consulte/e-complement/474891 et suivez les instructions.

Vidéo 33.1. Kyste ovarien avec végétation intrakystique.

Vidéo 33.2. Kyste ovarien biloculaire à paroi épaisse.

Vidéo 33.3. Grossesse extra-utérine.

Vidéo 33.4. Torsion annexielle : tours de spire visibles.

Vidéo 33.5. Volumineux kyste dermoïde.

Références

Bazot M, Darai E. Value of transvaginal sonography in assessing severe pelvic endometriosis. Ultrasound Obstet Gynecol 2010 ; 36 : 134–5.

Bazot M, Cortez A, Sananes S, et al. Imaging of pure primary ovarian choriocarcinoma. AJR Am J Roentgenol 2004 ; 182 : 1603–4.

Bottomley C, Bourne T. Diagnosis and management of ovarian cyst accidents. Best Pract Res Clin Obstet Gynaecol 2009 ; 23 : 711–24.

Buy JN, Hugol D, Ghossain M, et al. Tumeurs malignes de l'ovaire. Rôle de la radiologie. J Radiol 2000 ; 81(Suppl. 12) : 1833–43.

Buy JN, Ghossain MA, Hugol D, et al. Characterization of adnexal masses: combination of color Doppler and conventional sonography compared with spectral Doppler analysis alone and conventional sonography alone. AJR Am J Roentgenol 1996 ; 166 : 385–93.

Marret H, Cayrol M. Échographie et Doppler dans le diagnostic des tumeurs ovariennes présumées bénignes. J Gynecol Obstet Biol Reprod (Paris) 2013 ; 42(8) : 730–43.

Millischer AE, Salomon L, Santulli P, et al. Fusion imaging for evaluation of deep infiltrating endometriosis: feasibility and preliminary results. Ultrasound Obstet Gynecol 2015 ; 46(1) : 109–17.

Thomassin-Naggara I, Dubernard G, Lafont C, et al. Imagerie de l'infection pelvienne. J Radiol 2008 ; 89 : 134–41.

Veyer L, Marret H, Bleuzen A, et al. Preoperative diagnosis of ovarian tumors using pelvic contrast-enhanced sonography. J Ultrasound Med 2010 ; 29 : 1041–9.

Chapitre 34

Bilan d'infertilité

Le bilan d'infertilité comporte une échographie, car celle-ci permet d'avoir non seulement un état des lieux **morphologique** des **organes pelviens** à la recherche d'une étiologie, mais également une évaluation de la **réserve ovarienne** par le compte des follicules antraux (CFA) au **3e jour du cycle**.

Utérus

La position et les dimensions de l'utérus ayant été d'abord analysées, son examen peut être complété si possible par une échographie en 3D par voie vaginale, permettant la visualisation de la cavité utérine sur un seul cliché.

Endomètre

L'endomètre est atrophié au 3e jour du cycle. En cas d'endomètre supérieur à 5 mm, il faut évoquer une hyperplasie, la présence d'un polype ou un fibrome sous-muqueux. L'**hystérosonographie** peut permettre de compléter le bilan.

Malformations utérines

Les différentes malformations utérines sont bien visualisées en échographie.

Utérus bicorne ou unicorne

L'utérus bicorne ou unicorne conduit à un nombre d'embryons transférés minimum afin d'éviter les grossesses gémellaires.

Cloison utérine

En présence de cloison utérine, la mesure du mur de sécurité, c'est-à-dire la distance entre la séreuse du fond utérin et la cavité utérine, est primordiale. La cloison est aussi mesurée. Cette description précise permettra une préparation correcte de l'**hystéroscopie opératoire** (figure 34.1).

Fibromes

Ce sont les fibromes **sous-muqueux** et **interstitiels** déformant la cavité utérine, qui doivent être décrits. Là encore, la description précise de ces masses et de l'épaisseur du myomètre en arrière permettra de préparer l'hystéroscopie opératoire.

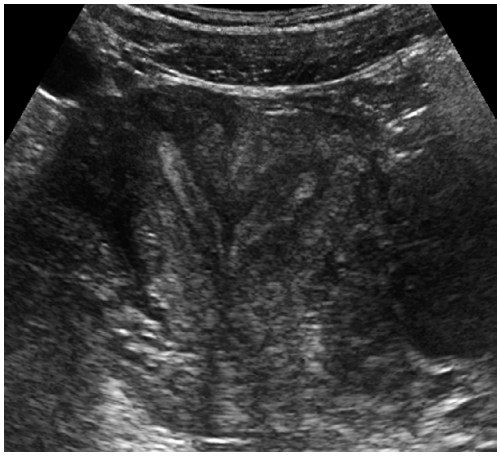

Figure 34.1. Utérus cloisonné total.

© 2016, Elsevier Masson SAS. Tous droits réservés

Annexes

Trompes

L'échographie recherche un **hydrosalpinx** qui a un impact négatif sur les réussites de d'assistance médicale à la procréation (AMP).

Ovaires

La position des ovaires est notée en vue des ponctions.

Compte des follicules antraux (CFA)

Ce compte peut être effectué entre le 3e et le 5e jour du cycle. Il consiste à compter tous les follicules entre 2 et 9 mm. Ce sont ceux qui vont répondre à la FSH (*Follicle-stimulating Hormone*). Il existe un lien entre le volume ovarien, le compte folliculaire, le taux de FSH et l'âge de la patiente. Le CFA va permettre de prédire la réponse aux stimulations ovariennes mais pas une grossesse. Selon les auteurs, il doit exister au moins 4 à 11 follicules. Le follicule dominant est identifiable à partir du 7e jour. Il atteint environ 22 mm en période préovulatoire. Sur un cycle spontané, les follicules grandissent de 1,6 mm par jour, c'est-à-dire un petit peu moins que lors des stimulations.

L'étude Doppler des vaisseaux ovariens n'est pas contributive.

Corps jaune

Le corps jaune développe une néoangiogenèse durant son développement. Sa taille maximum varie de 25 à 40 mm. Certains contiennent une cavité kystique. Le contenu peut être hématique. La vascularisation est maximale à 72 heures.

Syndrome des ovaires polykystiques (SOPK)

Il est caractérisé par une hypertrophie stromale avec disposition des follicules en périphérie, c'est-à-dire en position sous-corticale. Ils sont trop nombreux et l'ovaire est augmenté de volume. Très volumineux, il dépasse 9 cm^3, sa plus grande surface est de plus de 6 cm^2 et son plus grand diamètre peut excéder 5 cm. Les ovaires polykystiques contiennent de nombreux kystes folliculaires à paroi fine et hyperéchogènes. Il existe plus de 12 follicules mesurant entre 2 et 9 mm de diamètre et le stroma est hyperéchogène. Certains auteurs ont un seuil à 20 follicules pour les jeunes patientes. Au Doppler couleur, la vascularisation est riche.

Kystes

En cas de kystes, il faut savoir les décrire. Un **endométriome** supérieur à 30 mm est associé à un mauvais pronostic des fécondations *in vitro* (FIV). Il est également un facteur de dysovulation. L'endométriome ovarien peut être ponctionné sous échographie.

Surveillance d'une stimulation ovarienne

L'intérêt de l'échographie est de déterminer l'effet de la stimulation sur les ovaires, qui a pour objectif de sélectionner un follicule dominant dans le cadre d'une stimulation simple ou d'une insémination intra-utérine (IIU). En cas de fécondation *in vitro*, plusieurs follicules sont recrutés pour que les ovocytes puissent être prélevés. À partir de J8-J10, l'échographie permet d'adapter régulièrement le traitement à la réponse ovarienne. Il faut savoir qu'il n'y a pas de relation directe entre le taux d'estradiol sérique et le nombre de follicules et leur diamètre. Les deux examens sont complémentaires.

L'échographie transvaginale est le gold standard. Le compte et la mesure des follicules sont effectués par sonde endovaginale à haute fréquence. L'ovaire doit occuper au moins la moitié de l'écran ; le balayage est lent et régulier. Il faut être attentif à l'aspect homogène des follicules ou à l'existence d'une cohorte inhomogène quand la stimulation privilégie les follicules les plus avancés. Aujourd'hui, la technologie 3D permet

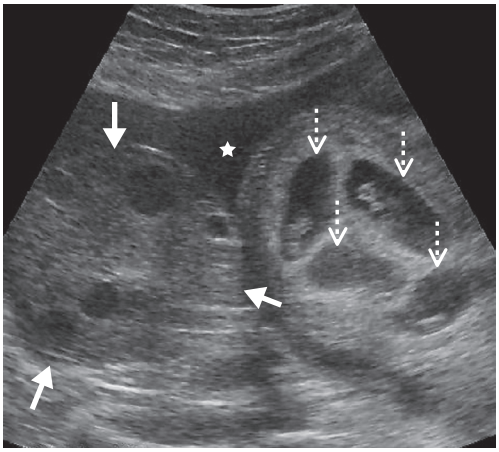

Figure 34.2. Hyperstimulation ovarienne : coupe abdominale maternelle sagittale.
Volumineux ovaire stimulé (➞); grossesse quadruple (⇢); ascite (★).

un **compte automatisé** de ces follicules antraux. Il convient de positionner la sonde contre l'ovaire afin d'éviter les cônes d'ombre. L'acquisition se fait en l'absence de tout mouvement maternel ou de l'opérateur. Puis chaque follicule doit être contrôlé dans le volume acquis en raison des artefacts et erreurs d'analyse présents pour la moitié des patientes environ. Cette technique n'est pas plus fiable que l'échographie 2D mais pourrait permettre un gain de temps chez les opérateurs entraînés car le logiciel crée également le compte rendu.

L'ovulation est déclenchée avec de l'HCG (hormone chorionique gonadotrope) pour des follicules ayant atteint 20 mm environ. En cas de fécondation *in vitro*, la ponction ovocytaire transvaginale échoguidée est effectuée 30 heures après.

L'échographie permet également de repérer les patientes à risque d'**hyperstimulation ovarienne**. En cas de grossesse, le syndrome d'hyperstimulation ovarienne est exacerbé. Il s'y associe une ascite qui parfois peut nécessiter un drainage (figure 34.2).

Références

Dewailly D, Gronier H, Poncelet E, et al. Diagnosis of polycystic ovary syndrome (PCOS) : revisiting the threshold values of follicle count on ultrasound and of the serum AMH level for the definition of polycystic ovaries. Hum Reprod 2011 ; 26 : 3123–9.

Lédée N. Uterine receptivity and the two and three dimensions of ultrasound. Ultrasound Obstet Gynecol 2005 ; 26 : 695–8.

Maubon A, Pouquet M, Piver P, et al. Imagerie de l'infertilité féminine. J Radiol 2008 ; 89 : 172–83.

Chapitre 35

Grossesses extra-utérines et fausses couches

À l'échographie, un **sac gestationnel** est habituellement visible dès 1 500 unités d'HCG. Ce seuil dépend des laboratoires et des techniques de dosage. Quoi qu'il en soit, à partir de 2 000 unités, le sac gestationnel doit être vu dans la cavité utérine surtout si la croissance hormonale est régulière. La présence du sac gestationnel est attestée par la visualisation de la vésicule vitelline. Il est habituel de considérer que le taux d'HCG doit doubler tous les 2 jours. Il faut savoir aussi que le sac gestationnel hypoéchogène doit grandir de presque 1 mm par jour. Ainsi, en cas de suspicion de grossesse extra-utérine, la patiente peut être examinée toutes les 48 heures. Il faut considérer que le diagnostic de grossesse intra-utérine exclut la possibilité d'une grossesse hétérotopique, c'est-à-dire de grossesse extra-utérine associée. Ce n'est pas le cas pour les patientes ayant eu un traitement d'assistance médicale à la procréation.

Grossesses extra-utérines

Depuis la fin des années 1980, le nombre de grossesses extra-utérines (GEU) diminue avec la prévalence des chlamydioses. Le principal facteur de risque aujourd'hui est le **tabagisme**.

L'échographie et le dosage des β-HCG sont les deux piliers du diagnostic et de la prise en charge. Les antécédents de salpingite et les assistances médicales à la procréation (AMP) restent des facteurs de risque importants. Les femmes les plus à risque de développer une grossesse extra-utérine sont les patientes ayant déjà eu un tel événement. Aussi, une échographie précoce chez ces patientes particulières est-elle nécessaire en cas de grossesse. Pour les autres, le diagnostic est évoqué devant des douleurs ou des métrorragies ou encore une localisation extra-utérine à l'échographie du 1er trimestre.

Toute patiente, qui se présente aux urgences pour des douleurs pelviennes ou abdominales généralisées, doit bénéficier d'un test de grossesse et d'une échographie abdomino-pelvienne.

Examen de l'utérus

Il convient d'effectuer l'examen par sonde endovaginale. La grossesse intra-utérine doit être différenciée d'un kyste endométrial ou d'une collection liquidienne intra-utérine : le classique « pseudo-sac ». La grossesse intra-utérine comporte une couronne hyperéchogène donnant un aspect de cocarde ; elle n'est pas centrée dans la cavité utérine qu'elle laisse libre. Le kyste endométrial n'a pas de couronne hyperéchogène. Enfin, le pseudo-sac sépare l'endomètre en deux épaisseurs égales (figures 35.1 à 35.3) (vidéo 35.1 e).

Examen des annexes

La grossesse extra-utérine est le plus souvent tubaire, soit au niveau de l'ampoule soit de l'isthme qui est la partie la plus proximale de l'utérus. Elle est rarement interstitielle (cornuale) ou ovarienne (vidéos 35.2 à 35.5 e).

© 2016, Elsevier Masson SAS. Tous droits réservés

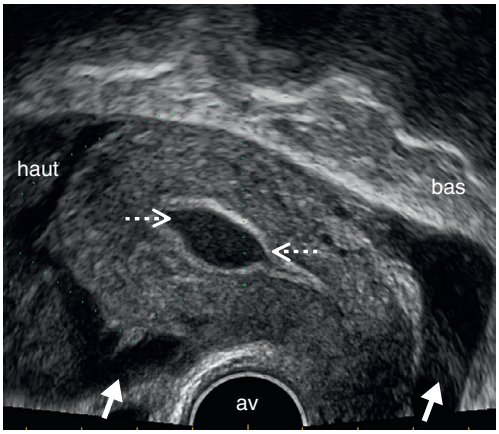

Figure 35.1. GEU avec pseudo-sac intra-utérin (⋯➤) : hématométrie associée ; épanchement dans le Douglas et le cul-de-sac vésico-utérin (➞).

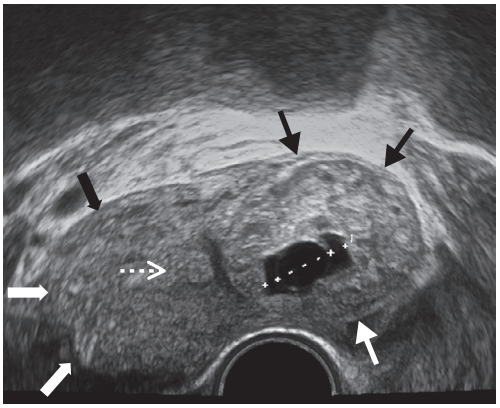

Figure 35.3. Grossesse cornuale : le myomètre est suivi en périphérie (➞) ; endomètre (⋯➤) ; corps utérin (➡).

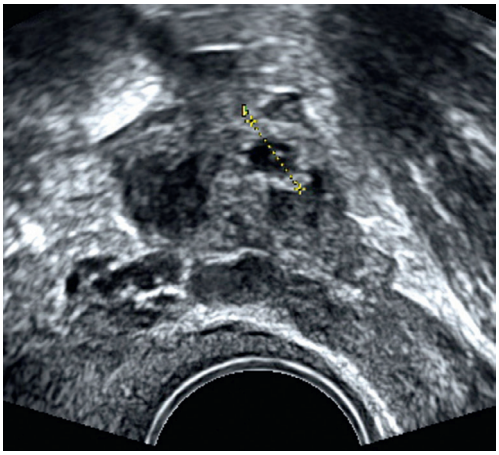

Figure 35.2. Grossesse extra-utérine sans épanchement péritonéal.

La localisation du corps jaune peut orienter vers le diagnostic car la grossesse extra-utérine est souvent homolatérale, mais ceci n'est pas systématique. Quand une masse annexielle est visualisée, il faut rechercher la vésicule vitelline, l'embryon, et son activité cardiaque. L'aspect en cocarde ne suffit pas pour poser le diagnostic. En effet, cet aspect peut être celui du kyste du corps jaune.

L'examen du cul-de-sac de Douglas recherche un hémopéritoine. Son importance est évaluée par son association avec la présence de sang dans le cul-de-sac vésico-utérin et par voie abdominale dans les gouttières coliques et la loge inter-hépato-rénale de Morisson.

La présence d'un épanchement dans le Douglas ne signe pas la rupture tubaire car le principal diagnostic différentiel est la rupture d'un kyste du corps jaune. Néanmoins, l'indication opératoire dans un cas comme dans l'autre doit être discutée devant des signes cliniques et/ou devant un épanchement de moyenne abondance, c'est-à-dire présent dans l'espace vésico-utérin.

Le Doppler couleur n'aide pas au diagnostic car il ne permet pas de différencier un corps jaune d'une grossesse extra-utérine.

Prise en charge

L'échographie est associée à la prise en charge dans la mesure où elle rentre dans les critères pour choisir l'expectative armée, le traitement par méthotrexate ou la chirurgie. Les choix thérapeutiques peuvent varier d'une équipe à l'autre. L'indication opératoire doit être préférée pour une GEU de plus de 35 mm, un embryon visible avec activité cardiaque, une défense abdominale, un taux d'HCG supérieur à 20 000 unités, ou une patiente qui aura des difficultés avec un suivi médical régulier pouvant se prolonger jusqu'à plusieurs semaines.

Il faut connaître la localisation de grossesses extra-utérines telles la grossesse cervicale, cornuale ou la grossesse abdominale.
Les grossesses dans la cicatrice utérine sont évoquées dans le chapitre Placenta (chapitre 9), sous le titre Placenta accreta.

Fausse couche

Le diagnostic de fausse couche ou grossesse arrêtée ne se fait que dans deux conditions :

- 1/un embryon est bien visible de plus de 10 mm sans activité cardiaque ;
- 2/deux échographies pelviennes avec au moins 7 jours d'intervalle montrent une absence de croissance du sac gestationnel.

Ce contrôle est nécessaire à la certitude diagnostique. Elle permet aussi de donner le temps à la patiente de se préparer à l'éventualité d'une fausse couche, qui peut survenir naturellement dans l'intervalle. De plus, il n'y a aucun caractère d'urgence à poser un diagnostic de grossesse arrêtée ; il convient de savoir entourer une patiente psychologiquement dans ces circonstances.

Le diagnostic d'« œuf clair », c'est-à-dire la présence d'un sac gestationnel sans embryon ni vésicule vitelline, est difficile. Quelle que soit sa taille, un contrôle est préférable car il n'existe pas de seuil de mesure du sac sans embryon permettant d'affirmer la fausse couche de façon certaine : 20, 25 ou 30 mm. Le diagnostic se fait sur l'absence d'évolutivité (figure 35.4). Les RPC françaises sont strictes, elles demandent selon les circonstances un contrôle à une ou deux semaines.

Compléments en ligne

Des compléments numériques sont associés à ce chapitre (vidéos, QCM interactifs). Ils sont signalés dans le texte par un picto .

Pour voir ces compléments, connectez-vous sur http://www.em-consulte/e-complement/474891 et suivez les instructions.



Figure 35.4. Fausse couche macrokystique.

Vidéo 35.1. GEU : grossesse cornuale interstitielle à 8 SA.

Vidéo 35.2. GEU.

Vidéo 35.3. GEU avec activité cardiaque.

Vidéo 35.4. Grossesse cervicale.

Vidéo 35.5. Grossesse isthmique sur une cicatrice d'hystérotomie.

QCM 14.

QCM 22.

QCM 45.

Références

Grossesses extra-utérines

Kirk E, Bourne T. Diagnosis of ectopic pregnancy with ultrasound. Best Pract Res Clin Obstet Gynaecol 2009 ; 23 : 501–8.

Fausses couches

Delabaere A, Huchon C, Lavoue V, Lejeune V, Iraola E, Nedellec S, et al. Standardisation de la terminologie des pertes de grossesse : consensus d'experts du Collège national des gynécologues et obstétriciens français (CNGOF). J Gynecol Obstet Biol Reprod (Paris) 2014 ; 43(10) : 756–63.

CNGOF. Les pertes de grossesse. Recommandations pour la pratique clinique. 2014. (www.cngof.asso.fr/data/RCP/CNGOF_2014_pertes_grossesse.pdf).

Chapitre 36

Échographie mammaire

Le cancer du sein est le cancer le plus fréquent de la femme, avec plus de 52 000 nouveaux cas par an en 2010. L'incidence des cancers du sein a été en augmentation entre 2000 et 2005 (+2,1 % par an en moyenne), puis s'est stabilisée, alors que la mortalité, elle, est en décroissance depuis 2000. Avec un peu plus de 11 000 décès par an, il reste encore la première cause de mortalité par cancer chez la femme.

L'échographie mammaire est indispensable ou très utile :

- **pour reconnaître le caractère liquidien d'un kyste ;**
- **pour caractériser une image ambiguë en mammographie ;**
- **pour compléter la mammographie, en dépistage, en cas de densité mammaire élevée, surtout chez les femmes à haut risque de cancer du sein ;**
- **pour guider un prélèvement percutané pour les images visibles en échographie.**

Indications

La mammographie est la seule technique dont il a été prouvé que l'usage en dépistage permet une diminution de la mortalité par cancer du sein avec un rapport coût/efficacité acceptable. En effet, elle a une sensibilité de plus de 80 % en gardant une spécificité supérieure à 90 %. Elle est donc la **technique validée pour le dépistage organisé du cancer du sein**.

Femmes à haut risque de cancer du sein

La sensibilité de la mammographie décroît avec la densité mammaire ; aussi l'usage de l'échographie est-il recommandé en dépistage en cas de forte densité mammaire et chez les femmes à haut risque de cancer du sein. L'IRM est associée en dépistage annuel si le risque est très haut. Ce risque est évalué sur la base des antécédents personnels et familiaux en consultation d'oncogénétique. Cette consultation permet le calcul de probabilité d'être porteuse d'une mutation prédisposant au cancer du sein ou d'identifier une mutation connue.

Femmes de moins de 30 ans

Chez les femmes de moins de 30 ans qui présentent une pathologie mammaire symptomatique, l'échographie, non irradiante, doit être réalisée en première intention. En effet, la mammographie est peu contributive à cet âge. L'échographie permet de différencier une masse solide d'un kyste et fait correctement le diagnostic d'adénofibrome.

Femme enceinte

Chez la femme enceinte, l'échographie est également réalisée en première intention. En cas de suspicion de malignité, une mammographie doit être effectuée, un tablier plombé couvrant l'abdomen et le pelvis.

© 2016, Elsevier Masson SAS. Tous droits réservés

Syndrome inflammatoire

L'échographie est aussi l'examen de choix en cas de syndrome inflammatoire car la mammographie est alors douloureuse et difficile à interpréter en raison de la surdensité liée à l'œdème. Elle permet de rechercher un abcès ou une masse, de suivre l'évolution sous traitement d'épreuve. En cas de suspicion de cancer inflammatoire, la mammographie devra être réalisée à la recherche de microcalcifications.

Images mammographiques ambiguës et histologie

L'évolution technologique en ultrasons permet de **détecter** des lésions de plus en plus petites et de mieux **caractériser** les images mammographiques ambiguës ou une masse palpable sans traduction mammographique.

Enfin, l'échographie est une technique de choix pour guider des prélèvements histologiques. Même si elle n'a aucun intérêt pour rechercher des microcalcifications, elle peut permettre de guider des prélèvements si les microcalcifications sont associées à une masse hypoéchogène visible.

Technique

L'examen doit être effectué avec une patiente en **décubitus dorsal bras relevés**. Pour l'examen des quadrants externes, le **côté à étudier est légèrement surélevé** par un petit coussin sous l'épaule, mais l'examen des quadrants internes se fait à plat. L'intérêt de surélever légèrement le côté examiné est de permettre le glissement du sein vers le côté controlatéral et de rendre plus fin le quadrant supéro-externe qui est la zone la plus épaisse et où les cancers sont le plus souvent localisés.

Le balayage avec la sonde linéaire haute fréquence large bande (10 à 15 MHz) se fait quadrant par quadrant avec des **plans orthogonaux** (radiaire et antiradiaire ou axial et longitudinal). La zone rétromamelonnaire est difficile à visualiser en raison des cônes d'ombre ; il faut donc compléter l'exploration par des mouvements circulaires en inclinant la sonde vers l'arrière du mamelon (figure 36.1).

En raison de la variabilité de l'épaisseur du sein, **la profondeur de la fenêtre et la focalisation doivent être régulièrement ajustées**. Il faut également s'aider de la **compression tissulaire** par la sonde pour évaluer une masse, les lésions bénignes étant volontiers plus souples et compressibles que les lésions malignes. Suivant les appareils, le mode harmonique permet de réduire le bruit de fond et d'augmenter le contraste. La technique du *compound* consiste à combiner des angles de tir différents de manière à obtenir une image plus riche et une diminution des artefacts. Mais cette dernière technique peut faire disparaître les ombres acoustiques postérieures utiles à la caractérisation d'un nodule.

L'élastographie évalue la déformation d'une masse par rapport aux tissus environnants. Elle fournit un codage colorimétrique de la dureté des tissus et permet une approche quantitative. La probabilité de malignité augmente avec la dureté du tissu. Son apport diagnostique et sa place dans la prise en charge des nodules mammaires restent néanmoins à évaluer.

L'intérêt du Doppler couleur et du Doppler énergie est modeste et n'améliore pas la sensibilité.

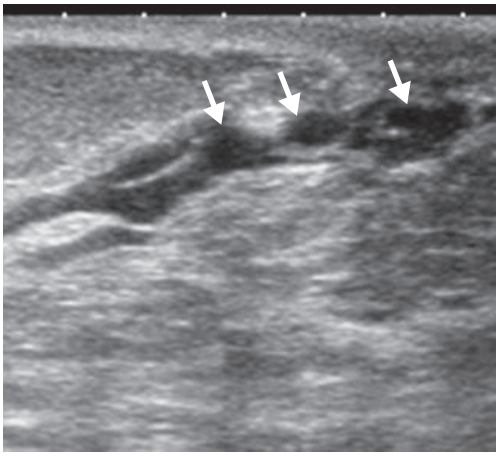

Figure 36.1. Zone rétro-aréolaire : canaux galactophores visibles.

Enfin, l'utilisation de produits de contraste fait l'objet de recherches et ne relève pas de la routine clinique.

Résultats

Sein normal

Le sein est glandulaire et fibreux. À l'échographie, **le tissu glandulaire est hyperéchogène**, parcouru par des canaux galactophores au contenu liquidien anéchogène, plus ou moins bien visibles selon l'âge de la patiente et leur contenu. **Le tissu adipeux est hypoéchogène**, organisé en lobules entremêlés à la glande. La proportion entre ces deux composantes varie avec l'âge, qui entraîne une involution adipeuse du sein. Les **ligaments de Cooper** qui amarrent le tissu glandulaire au plan sous-cutané, apparaissent comme des lignes **hyperéchogènes à la manière d'un réseau** et peuvent être source d'artefacts d'atténuation que l'on reconnaîtra en modifiant l'axe de la sonde (figures 36.2 et 36.3). Dans le creux axillaire, les ganglions sont visibles sous forme de structures ovalaires au cortex hypoéchogène fin (moins de 3 mm) et au hile central hyperéchogène.

Pathologie

Pour être retenue, une masse doit être visualisée dans deux plans de coupe orthogonaux et individualisée par rapport aux tissus environnants. Sa description doit faire appel au lexique BI-RADS (*Breast Imaging Reporting and Data System*) de l'ACR (*American College of Radiology*), dont l'objectif est d'harmoniser la description des images mammaires en encourageant l'usage d'un vocabulaire commun et de proposer une prise en charge standardisée. Développé depuis 1990 aux États-Unis, le BI-RADS a été adapté en France sous le terme de classification ACR par la Haute Autorité de santé (HAS).

La description de la lésion précise :

- sa **forme** : ovale, ronde, irrégulière ;
- son **orientation** par rapport au revêtement cutané : un axe horizontal est parallèle à la tête de la sonde, un axe vertical est parallèle à l'axe du faisceau ultrasonore. La plupart des tumeurs malignes ont un axe vertical alors que les tumeurs bénignes ont un axe horizontal ;
- ses **contours** : c'est la zone de transition entre la masse et le tissu environnant. Ils peuvent être circonscrits, lobulés, anguleux, indistincts ou spicules, cernés d'un halo hyperéchogène ;
- l'**interface** avec les tissus adjacents. En cas de lésion agressive, une interruption du tissu normal adjacent au contact de la lésion peut être visible. Un nodule bénin qui respecte l'architecture de la glande mammaire refoule plutôt les tissus environnants sans les envahir. Un halo hyperéchogène irrégulier peut être visible à l'interface entre un carcinome infiltrant et le tissu normal adjacent alors qu'en périphérie des nodules bénins, il s'agit plutôt d'un liseré échogène fin et régulier ;

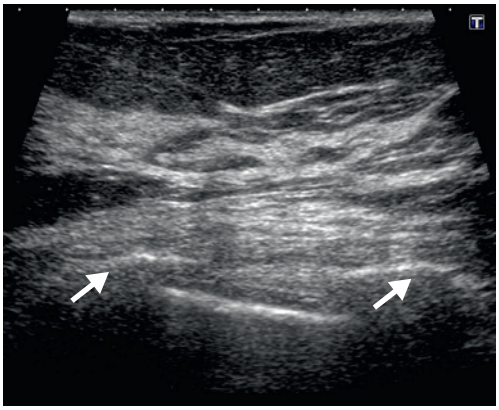

Figure 36.2. Aspect normal du sein : côtes (⟶).

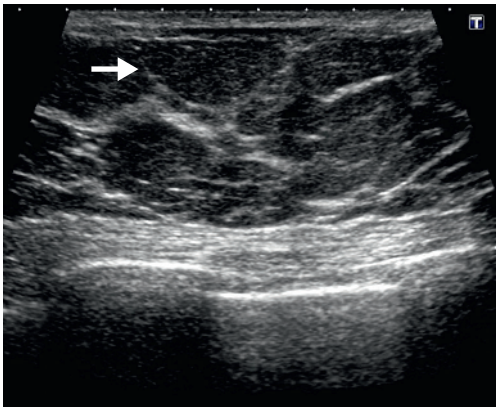

Figure 36.3. Sein d'aspect normal : ligament de Cooper (⟶).

- le type d'**échogénicité** : anéchogène, hyperéchogène, hypoéchogène ou isoéchogène, homogène ou hétérogène. L'échogénicité s'apprécie par rapport à celle de la graisse mammaire. Le caractère anéchogène, c'est-à-dire sans aucun écho interne traduit le contenu liquidien de l'image et permet de caractériser un kyste ou une ectasie galactophorique. Les cancers sont le plus souvent hypoéchogènes, mais l'échogénicité est un signe peu fiable, certains cancers pouvant être isoéchogènes. Un bon réglage du gain est indispensable pour évaluer ce paramètre ;
- les **modifications acoustiques postérieures**. Selon les caractéristiques propres des tissus traversés, le faisceau ultrasonore peut être modifié. En arrière d'un kyste bénin, le renforcement du faisceau est franc car la propagation du faisceau ultrasonore est facilitée en milieu liquidien. À l'inverse, en arrière d'une lésion dense, une atténuation postérieure (ou « cône d'ombre ») est en faveur d'une néoplasie. Ce signe doit être utilisé avec prudence car certains cancers hautement cellulaires ont un renforcement postérieur ;
- la **vascularisation** : une néoangiogenèse peut être recherchée en Doppler couleur, mais ne permet pas une orientation diagnostique particulière.

Ainsi, les arguments en faveur de la malignité sont principalement :

- des limites irrégulières ou spiculées ;
- une interruption de l'architecture normale des structures en périphérie de l'image ;
- un axe vertical ;
- une atténuation postérieure du faisceau ultrasonore.

Les critères présentant la plus forte valeur prédictive en faveur de la malignité sont l'irrégularité de la forme et des contours, alors que les signes ayant la plus forte valeur prédictive **en faveur de la bénignité** sont :

- la forme ovalaire ;
- l'axe horizontal ;
- un liseré périphérique fin et échogène ;
- une faible lobulation des contours ;
- l'absence de cône d'ombre.

Compte rendu et classification BI-RADS

Le compte rendu précise l'histoire clinique et l'indication de l'examen, l'analyse de l'image, sa localisation en indiquant le **rayon horaire** et la **distance par rapport au mamelon**, les dimensions de la masse dans les trois plans orthogonaux, ainsi que la corrélation avec les autres imageries. En cas d'anomalies multiples, il est très utile d'établir un schéma indiquant la localisation des images décrites. Le compte rendu doit conclure en classant l'image selon la classification BI-RADS de l'ACR et la **recommandation pour la conduite à tenir** qui en découle.

Le résultat échographique peut être classé dans **sept catégories** différentes.

- *ACR0* : ce classement indique que des éléments sont manquants pour la conclusion (nécessité de comparer l'examen aux précédentes explorations, recours à d'autres examens d'imagerie). C'est une classification d'attente.
- *ACR1* : l'échographie ne montre pas d'anomalie.
- *ACR2* : les anomalies décrites sont typiquement bénignes. Elle regroupe les kystes typiques, les aspects cicatriciels post-chirurgicaux, les images de cytostéatonécrose.
- *ACR3* : ce sont des images **très probablement bénignes** (valeur prédictive positive de malignité inférieure à 2 %) et qui font l'objet d'une surveillance selon un protocole établi : premier contrôle à 4 mois, second à 1 an et troisième encore 1 an plus tard. En cas de stabilité de l'image sur ces deux ans, elle peut être reclassée ACR2, et la patiente peut reprendre son rythme de dépistage habituel. Si, en revanche, elle évolue, elle doit être prélevée sous guidage échographique. Cette catégorie inclut les masses solides, ovales, parallèles au plan cutané, à bords circonscrits, les kystes à contenu échogène, la dystrophie microkystique (figure 36.4).
- *ACR4* : ce sont les images associées à une VPP (valeur prédictive positive) **de malignité comprise entre 3 et 94 %.** Elle comprend les masses complexes, kystes avec végétations, kystes dont la paroi est plus épaisse que 0,5 mm, et masses

solides suspectes. Ce classement indique une ponction ou microbiopsie échoguidée.

- *ACR5* : cette classification recouvre les **lésions très suspectes : VPP supérieure à 95 %**. Ainsi, pour une masse, tous les critères de malignité sont réunis : contours spiculés, forme irrégulière, grand axe verticalisé, atténuation postérieure du faisceau ultrasonore. Il est indiqué de biopsier ces masses pour planifier la stratégie thérapeutique (ganglion sentinelle, traitement néoadjuvant).
- *ACR6* : ce sont les lésions dont la malignité est déjà prouvée par histologie.

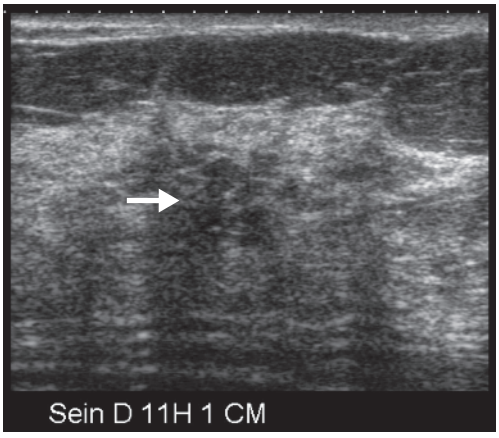

Figure 36.4. Plage de dystrophie mammaire : la zone est hétérogène.

Tumeurs malignes

Carcinome canalaire *in situ*

Il est peu détectable par échographie car il n'existe pas de phénomène d'infiltration. Son diagnostic relève de la mammographie qui montre des **microcalcifications**. Rarement, certains foyers de microcalcifications peuvent être détectés, s'ils sont associés à une plage hypoéchogène. Le carcinome canalaire *in situ* peut parfois se présenter sous forme de nodules hypoéchogènes.

Carcinome invasif (figure 36.5)

Le cancer invasif se traduit typiquement par une **masse hypoéchogène, aux limites spiculées** ou irrégulières avec une interruption des tissus adjacents à l'interface, un **halo périphérique hyperéchogène** épais et irrégulier, un cône d'ombre postérieur, un axe verticalisé et un caractère non mobilisable et non compressible. Plus rarement, certains cancers très proliférants peuvent avoir des contours réguliers (figure 36.6A et B).

Dans sa forme lobulaire infiltrante, le carcinome mammaire peut être difficile à mettre en évidence, se traduisant par une simple plage d'atténuation ou une distorsion de l'architecture (figure 36.7A à C).

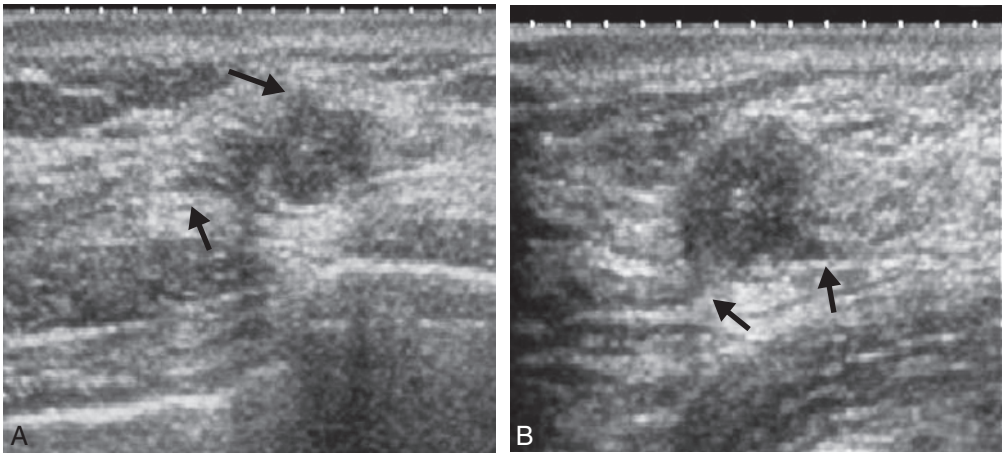

Figure 36.5. A, B. Cancer visualisé dans les deux plans orthogonaux : les contours sont spiculés.

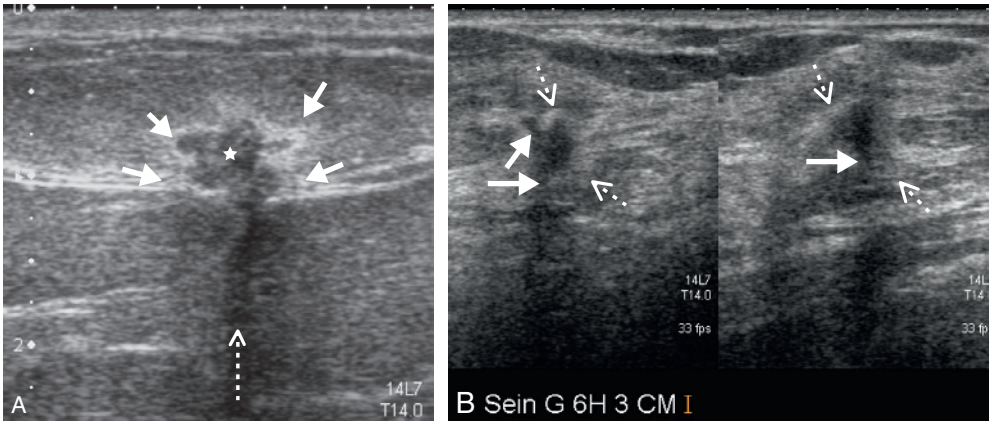

Figure 36.6. A. Cancer canalaire infiltrant (★) : l'interface est hétérogène (➞), les contours sont spiculés. Il existe un cône d'ombre (⋯➢). B. Carcinome canalaire infiltrant sur deux plans orthogonaux : spicules (➞), halo hyperéchogène (⋯➢).

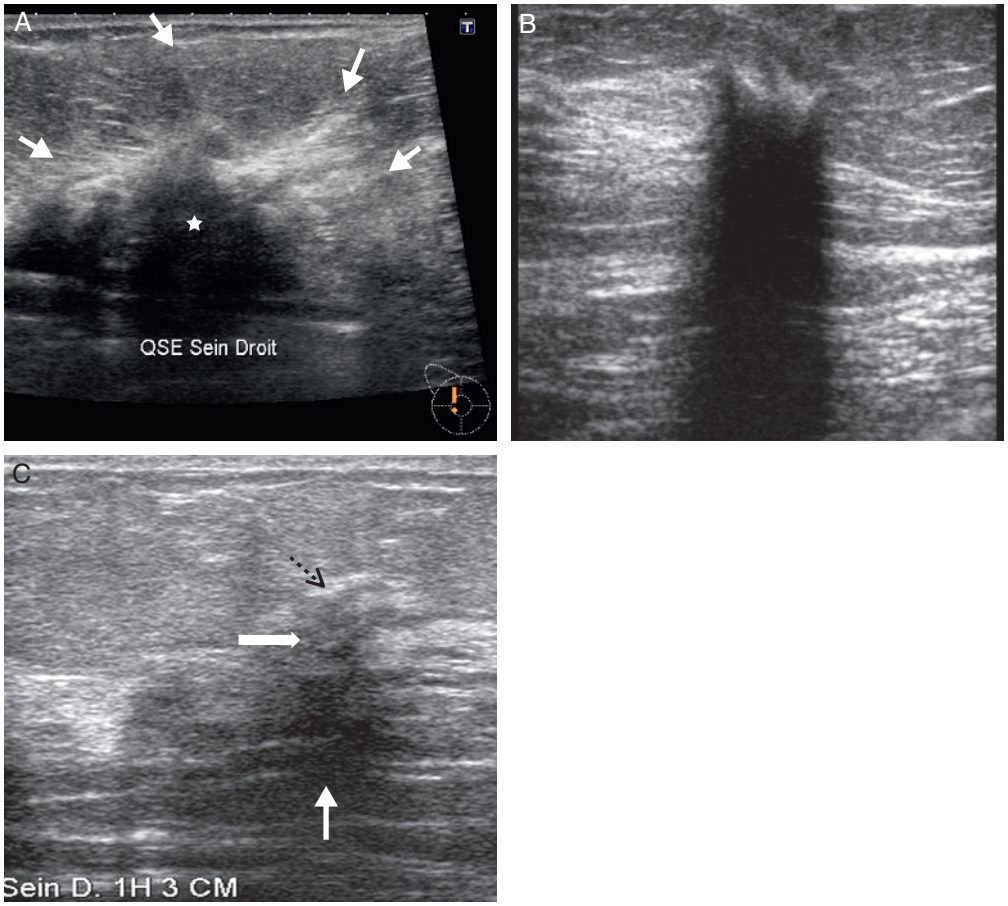

Figure 36.7. A. Carcinome lobulaire infiltrant : simple plage hypoéchogène (★) avec modification de l'architecture environnante d'aspect radié. B. Cancer lobulaire infiltrant : atténuation postérieure, contours mal définis. C. Cancer lobulaire infiltrant : place hypoéchogène (⋯➢) avec interface hyperéchogène (➡) et atténuation postérieure (➞).

Carcinomes médullaires et mucineux

Il s'agit de cancers qui se présentent typiquement sous forme de **lésions arrondies d'aspect, pseudo-bénin**. Le diagnostic différentiel avec un adénofibrome peut être difficile. Le contexte (âge et évolution) et l'analyse attentive, qui montre des **zones indistinctes, ou de fines microlobulations**, à l'encontre de la bénignité, permettent de les suspecter.

Le carcinome médullaire apparaît sous forme d'une masse arrondie, très hypoéchogène (attention au réglage du gain pour ne pas l'interpréter à tort comme un contenu liquidien), éventuellement hétérogène dans son contenu, avec un renforcement postérieur. Il est souvent **rapidement évolutif et palpable**.

Le carcinome mucineux se présente également le plus souvent comme une lésion qui paraît bien circonscrite, d'évolution lente, volontiers isoéchogène, avec un renforcement postérieur. Le contenu peut être hétérogène, mixte, à la fois solide et kystique.

Carcinome papillaire

Le carcinome papillaire peut se présenter comme une **masse intracanalaire** ou une lésion kystique complexe contenant des portions charnues qui peuvent être vascularisées en Doppler couleur.

La différence entre tumeur maligne et tumeur bénigne en cas de masse intracanalaire est difficile à l'échographie et nécessite une vérification histologique.

Tumeur phyllode maligne

Les tumeurs phyllodes sont des tumeurs fibro-épithéliales de taille variable, parfois très volumineuse et de **croissance rapide**. Elles sont classées en trois grades histologiques : grade 1, bénigne, grade 2, à malignité incertaine, grade 3, maligne autrefois dénommée sarcome phyllode. Échographiquement, elle se présente sous forme d'une masse ovalaire, le plus souvent bien limitée, avec renforcement postérieur et ressemble donc à un adénofibrome. L'âge moyen de survenue d'une tumeur phyllode est de 15 à 20 ans plus élevé que celui d'un adénofibrome. La tumeur phyllode contient volontiers des **plages anéchogènes en périphérie** qui ne sont pas visibles en cas d'adénofibrome (figure 36.8).

Tumeurs bénignes

Mastopathie

La glande est ferme ; il existe des **ectasies galactophoriques et des kystes**. Une zone de mastopathie focalisée peut se présenter sous la forme d'une plage hypoéchogène à contours irréguliers. Une biopsie sous échographie permet alors d'éliminer une tumeur maligne.

Kyste

La masse est de **forme simple, ronde ou ovale** ; son contenu est anéchogène avec une paroi fine et un renforcement postérieur des échos. Il n'interrompt pas l'architecture périphérique. Les kystes à contenu épais présentent des échos

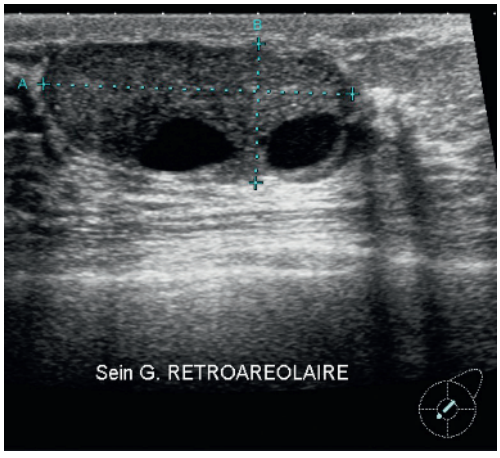

Figure 36.8. Tumeur phyllode bien limitée ; l'aspect est rassurant ; l'évolution permet d'évoquer le diagnostic.

internes et peuvent mimer un nodule tissulaire. Une ponction-aspiration sous échographie permet d'en faire la distinction en ramenant un matériel liquidien et en affaissant l'image (figures 36.9 à 36.11).

Adénofibrome

Il s'agit le plus souvent d'un nodule **ovale** ou macrolobulé, aux **contours réguliers**, d'axe **horizontalisé**, **compressible** et **mobile**. Il est d'**échostructure homogène**, plutôt **hypoéchogène**. L'échogénicité postérieure est variable : renforcement postérieur en cas d'adénofibrome jeune, plutôt cellulaire ; atténuation postérieure possible en cas d'adénofibrome plus ancien, riche en fibrose. Des calcifications grossières périphériques, typiques de l'adénofibrome, peuvent donner des ombres acoustiques (figures 36.12 et 36.13).

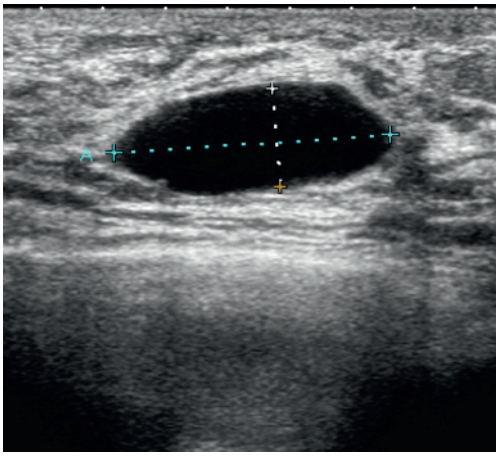

Figure 36.9. Kyste bénin à grand axe horizontal ; à contours nets.

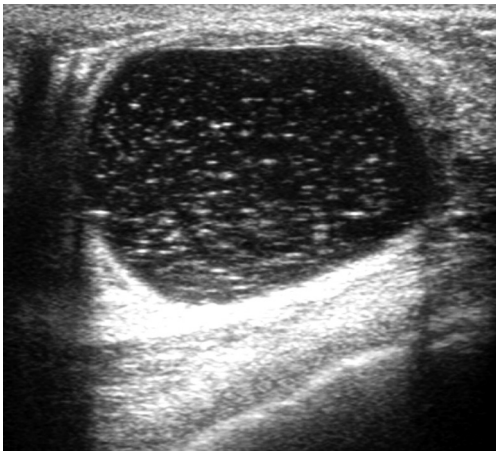

Figure 36.10. Kyste bénin à contenu finement échogène : renforcement postérieur.

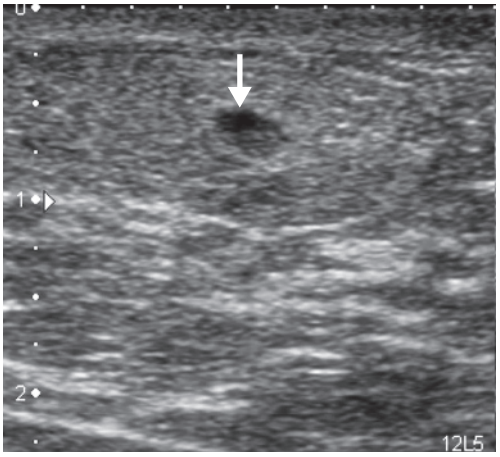

Figure 36.11. Cytostéatonécrose (→) : lésion inflammatoire bénigne secondaire à un traumatisme.

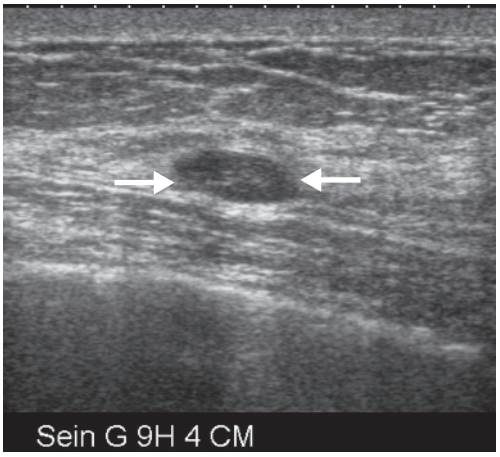

Figure 36.12. Adénofibrome : bien limité ; axe horizontal.
Sur le cliché, il est indiqué qu'il s'agit du sein gauche. La masse est à 9 heures en considérant le mamelon comme le centre du cadran, et à 4 cm de celui-ci.

Les principaux diagnostics différentiels sont les kystes à contenu épais et la tumeur phyllode.

Lobule graisseux

C'est une image bien limitée, compressible, de **même échogénicité que le tissu adipeux**, avec un **axe horizontal**. Son aspect est labile selon les incidences : s'il paraît nodulaire dans un plan, l'examen dans le plan orthogonal montre son raccordement à la graisse et permet de le reconnaître (figure 36.14A et B).

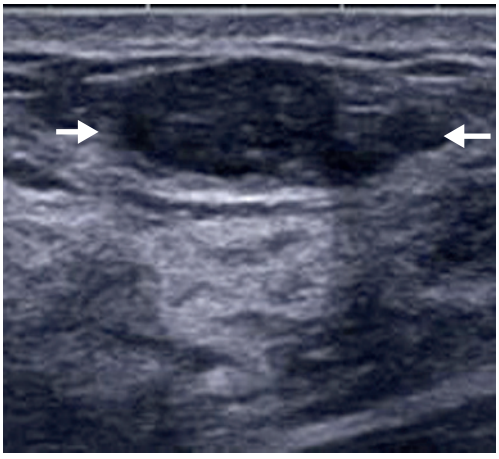

Figure 36.13. Fibroadénome horizontalisé.

Papillome intragalactophorique

C'est une image solide, non mobile dans la lumière d'un canal galactophore, modérément échogène, **préférentiellement rétroaréolaire** dans la forme du papillome solitaire, ou périphériques quand ils sont multiples. Un pédicule vasculaire peut être mis en évidence en Doppler couleur et permet de les différencier de concrétions intracanalaires.

Échographie axillaire

L'échographie axillaire fait partie intégrante de l'examen échographique du sein. Elle recherche une adénopathie et une glande accessoire (figure 36.15). Le repère en avant est le muscle pectoral, en arrière le grand dorsal et, en haut les vaisseaux axillaires.

Les caractéristiques en faveur d'une atteinte ganglionnaire sont :

- un épaississement du cortex, supérieur à 3 mm, en particulier s'il est irrégulier ou nodulaire focal ;
- la disparition du hile central hyperéchogène ;
- une forme globalement ronde ;
- et des contours irréguliers (figures 36.16 à 36.18).

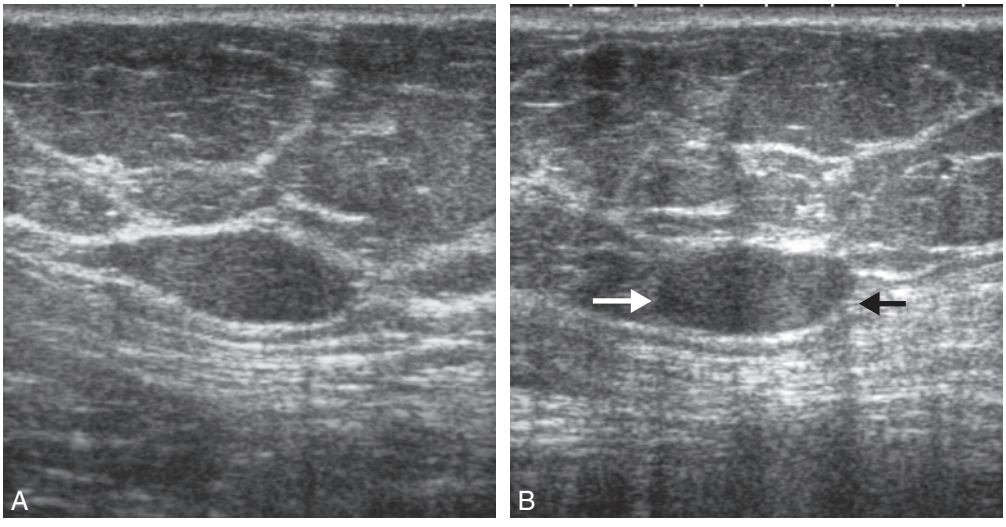

Figure 36.14. A. Lobule graisseux finement échogène : bien limité, plan orthogonal. B. Lobule graisseux finement échogène : bien limité.

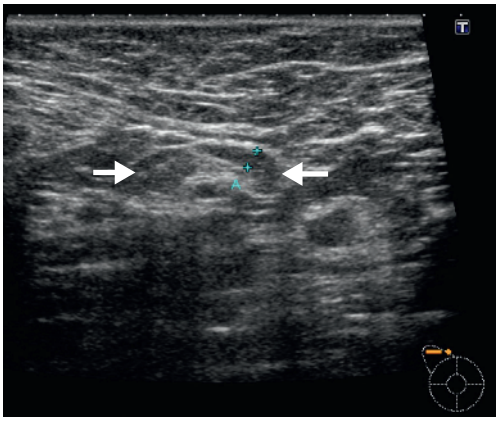

Figure 36.15. Ganglion d'aspect normal.

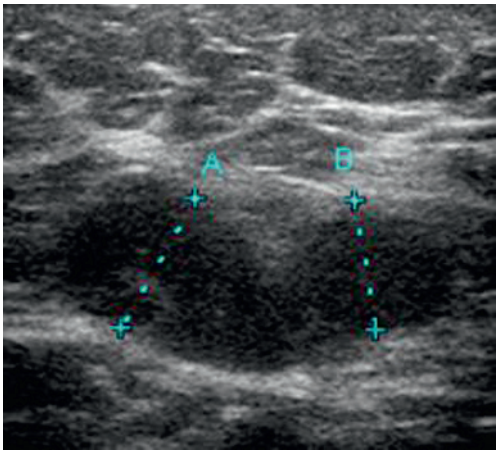

Figure 36.16. Adénopathie suspecte par la perte de l'aspect du hile.

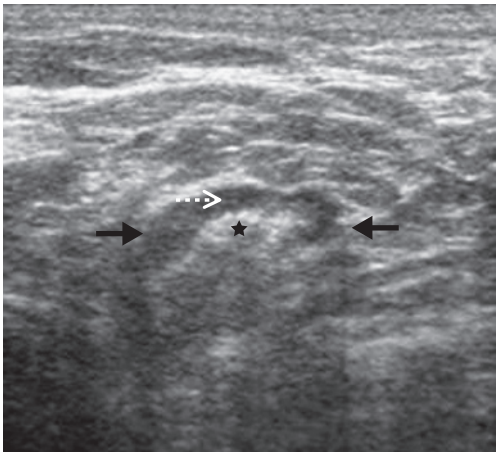

Figure 36.17. Ganglion axillaire d'aspect normal : cortex (⋯>), médullaire (★).

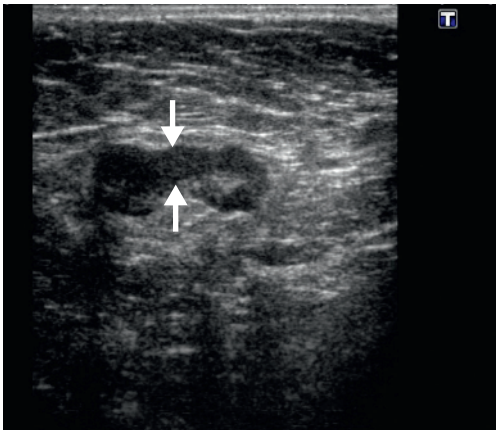

Figure 36.18. Adénopathie avec cortex épaissi.

Conclusion

L'échographie est un outil indispensable dans la prise en charge de la pathologie mammaire. Elle doit être conduite de manière rigoureuse, interprétée en fonction du contexte clinique et des autres explorations mammaires. La classification BI-RADS de l'ACR doit être utilisée : grâce à un lexique commun, elle permet une **harmonisation des pratiques**.

Référence

Mendelson E, Böhm-Vélez M, Berg W, et al. ACR BI-RADS Ultrasound Atlas, American College of Radiology. VA : Breast Imaging Reporting and Data System Reston ; 2013.

Chapitre 37

Annexes

Article L2131-1 du Code de la santé publique

(Modifié par la loi n° 2011–814 du 7 juillet 2011 – art. 20)

I.-Le diagnostic prénatal s'entend des pratiques médicales, y compris l'échographie obstétricale et fœtale, ayant pour but de détecter *in utero* chez l'embryon ou le fœtus une affection d'une particulière gravité.

II.-Toute femme enceinte reçoit, lors d'une consultation médicale, une information loyale, claire et adaptée à sa situation sur la possibilité de recourir, **à sa demande**, à des examens de biologie médicale et d'imagerie permettant d'évaluer le risque que l'embryon ou le fœtus présente une affection susceptible de modifier le déroulement ou le suivi de sa grossesse.

III.-Le prescripteur, médecin ou sage-femme, communique les résultats de ces examens à la femme enceinte et lui donne toute l'information nécessaire à leur compréhension.

En cas de risque avéré, la femme enceinte et, si elle le souhaite, l'autre membre du couple sont pris en charge par un médecin et, le cas échéant ou à sa demande, orientés vers un centre pluridisciplinaire de diagnostic prénatal. Ils reçoivent, sauf opposition de leur part, des informations sur les caractéristiques de l'affection suspectée, les moyens de la détecter et les possibilités de prévention, de soin ou de prise en charge adaptée du fœtus ou de l'enfant né. Une liste des associations spécialisées et agréées dans l'accompagnement des patients atteints de l'affection suspectée et de leur famille leur est proposée.

IV.-En cas de risque avéré, de nouveaux examens de biologie médicale et d'imagerie à visée diagnostique peuvent être proposés par un médecin, le cas échéant membre d'un centre pluridisciplinaire de diagnostic prénatal, au cours d'une consultation adaptée à l'affection recherchée.

V.-Préalablement à certains examens mentionnés au II et aux examens mentionnés au IV du présent article, le consentement prévu au troisième alinéa de l'article L. 1111–4 est recueilli par écrit auprès de la femme enceinte par le médecin ou la sage-femme qui prescrit ou, le cas échéant, qui effectue les examens. La liste de ces examens est déterminée par arrêté du ministre chargé de la santé au regard notamment de leurs risques pour la femme enceinte, l'embryon ou le fœtus et de la possibilité de détecter une affection d'une particulière gravité chez l'embryon ou le fœtus.

VI.-Préalablement au recueil du consentement mentionné au V et à la réalisation des examens mentionnés aux II et IV, la femme enceinte reçoit, sauf opposition de sa part dûment mentionnée par le médecin ou la sage-femme dans le dossier médical, une information portant notamment sur les objectifs, les modalités, les risques, les limites et le caractère non obligatoire de ces examens.

En cas d'échographie obstétricale et fœtale, il lui est précisé en particulier que l'absence d'anomalie détectée ne permet pas d'affirmer que le fœtus soit indemne de toute affection et qu'une suspicion d'anomalie peut ne pas être confirmée ultérieurement.

© 2016, Elsevier Masson SAS. Tous droits réservés

Fiche d'information (CNGOF) de l'échographie pendant la grossesse à remettre à la patiente ou à faire figurer sur le compte rendu[2]

Au cours de la grossesse, trois échographies de dépistage anténatal vous seront proposées en cas d'évolution normale : au 1er, au 2e et au 3e trimestre de la grossesse (11–13, 22–24, 32–34 semaines d'aménorrhée). L'échographie permet d'obtenir certaines informations qu'aucun autre examen ne peut fournir : par exemple l'âge exact de la grossesse, le nombre de fœtus, la mesure de la clarté nucale (impérativement entre 11 et 13 semaines d'absence de règles pour être interprétable ; participant au dépistage de la trisomie 21), la morphologie de l'enfant, sa croissance, la localisation du placenta. Ces examens sont recommandés mais ne sont pas obligatoires et il vous est possible de signaler au médecin que vous ne souhaitez pas que soit effectuée une recherche de malformation fœtale.

Qu'est-ce qu'une échographie ?

L'échographie permet d'obtenir des images grâce à des ultrasons émis par une sonde et renvoyés par le fœtus. Ces signaux sont transformés par la machine en images visualisées pendant l'examen sur un écran. Des photos peuvent être prises au cours de l'examen mais la meilleure analyse des images se fait « en temps réel » au cours même de l'échographie et non après.

Le Doppler permet de mesurer la vitesse du flux sanguin dans certains vaisseaux du fœtus ou du placenta. Cet examen ne sera réalisé que dans certaines situations à risque ou pathologiques.

L'échographie permet de mettre en évidence certaines malformations éventuelles du fœtus. L'échographie 3D n'est pas une nécessité pour le diagnostic des anomalies. Malgré les améliorations techniques, l'échographie n'est pas parfaite et il peut se produire qu'une anomalie pourtant bien présente ne soit pas détectée par l'examen.

À l'inverse, certains aspects observés à l'échographie peuvent faire évoquer à tort une malformation du fœtus. Si un doute survenait au cours de l'examen, d'autres examens complémentaires (comme une amniocentèse ou des prélèvements de sang par exemple) et des examens de contrôle vous seraient proposés selon la situation. Dans ce cas, l'échographie peut être une source d'anxiété pour les futurs parents.

En pratique, comment se passe une échographie ?

En pratique, l'examen est réalisé par un médecin ou par une sage-femme. Il est totalement indolore et ne présente pas de risque connu pour la mère ou pour l'enfant. Une sonde est posée sur l'abdomen après application d'un gel pour faciliter l'émission et la réception des ultrasons. (La qualité des images est variable d'une patiente à l'autre. Compte tenu des propriétés des ondes ultrasonores, l'épaisseur de la paroi abdominale peut constituer une gêne en raison du tissu adipeux sous-cutané.)

L'utilisation d'une sonde introduite dans le vagin peut s'avérer nécessaire et apporter des renseignements complémentaires très utiles.

Il n'est pas nécessaire de venir à jeun. Lors de l'échographie du 1er trimestre et dans certains cas pour les suivantes, il peut être demandé d'avoir la vessie pleine au moment de l'examen. Évitez d'appliquer une crème antivergetures dans les jours qui précédent l'examen.

2 Modèle déposé 2009. Ne peut être modifié sans l'accord du CNGOF.

Compte rendu écho (Comptes rendus CTE avril 2005)

Éléments devant figurer dans le compte rendu de l'examen de dépistage du 1er trimestre (de préférence entre 11 SA + 0 j et 13 SA + 6 j)

- Identification du praticien effectuant l'échographie :
  - Nom
  - Prénom
  - Adresse
  - Téléphone
- Identification de la patiente :
  - Nom
  - Prénom
  - Date de naissance
- Identification du demandeur de l'examen
- Indication de la machine utilisée :
  - Marque
  - Type
  - Date de première mise en circulation
- Informations initiales :
  - Date de l'examen
  - Date des dernières règles
  - Date de début de grossesse si établi
  - Terme théorique (semaines et jours d'aménorrhée)
  - Terme corrigé (semaines et jours d'aménorrhée, mode de détermination du début de grossesse)
- Contenu de l'examen[3] :
  - Nombre de fœtus (en cas de grossesse multiple : les informations relatives à chacun des fœtus doivent être clairement individualisées. La chorionicité doit être précisée et documentée.)
  - Mobilité spontanée
  - Activité cardiaque (chiffrer la fréquence cardiaque si inhabituelle)
  - Longueur cranio-caudale (en mm)
  - Diamètre biparietal (en mm)
  - Contour de la boîte crânienne
  - Absence de particularité de la ligne médiane
  - Paroi abdominale antérieure
  - Présence de quatre membres comprenant chacun trois segments
  - Volume amniotique
  - Aspect du trophoblaste (placenta)
  - Absence de masse annexielle suspecte
  - Mesure de la clarté nucale exprimée en millimètres et 1/10 de millimètres (après information spécifique, et si la patiente le souhaite, il peut être procédé à un calcul de risque d'anomalie chromosomique)
- Conclusion :
  - Si examen sans particularité : une phrase synthétique pour l'ensemble.
  - Le cas échéant :
    - correction de terme exprimée en semaines + jours d'aménorrhée et sous forme de proposition de date de début de grossesse
    - proposition d'échographie diagnostique
    - difficulté technique rencontrée (préciser laquelle).
  - En cas de grossesse multiple : préciser le type de chorionicité.
- Iconographie :
  - Biométrie sur abaques référencés
  - Longueur cranio-caudale, marqueurs de mesure en place[4]
  - Diamètre biparietal, marqueurs de mesure en place[4]
  - Clarté nucale, marqueurs de mesure en place[4]
  - Illustration d'un éventuel élément suspect ou pathologique
  - En cas de grossesse multiple :
    - un jeu d'iconographie par embryon
    - image permettant d'affirmer la chorionicité (membranes)

Il n'est pas nécessaire de documenter le compte rendu par un enregistrement vidéo.

3 Par le mot « aspect », on entend que l'opérateur a examiné une structure ou un organe. Dans le compte rendu, une mention de type « structure d'aspect habituel » signifie que cette structure a été vue et a paru normale à l'examinateur. Dans la majorité des cas, il y a concordance entre le résultat du dépistage échographique et l'état de santé de l'enfant. Cependant, comme pour tout dépistage, des faux négatifs sont possibles : une structure considérée comme vue et normale à l'échographie peut s'avérer en réalité absente ou anormale. Des faux positifs sont également possibles : une structure considérée comme non vue ou anormale à l'échographie peut s'avérer en réalité présente ou normale.

4 Selon la figure 37.1.

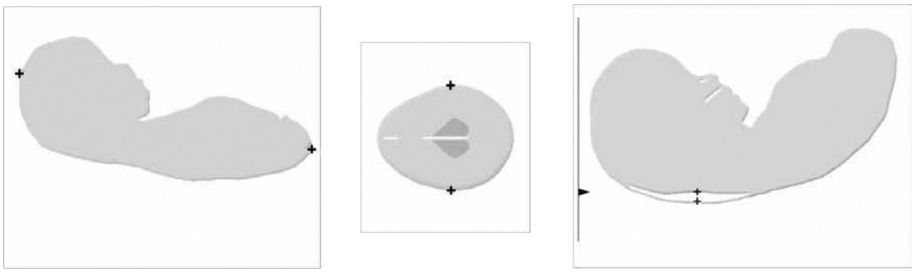

Figure 37.1. Compte rendu de l'examen de dépistage du 1er trimestre (de préférence entre 11 SA + 0 j et 13 SA + 6 j).

Éléments devant figurer dans le compte rendu de l'examen de dépistage du 2e trimestre (entre 20 et 25 SA)

- Identification du praticien effectuant l'échographie :
  - Nom
  - Prénom
  - Adresse
  - Téléphone
- Identification de la patiente :
  - Nom
  - Prénom
  - Date de naissance
- Identification du demandeur de l'examen
- Indication de la machine utilisée :
  - Marque
  - Type
  - Date de première mise en circulation
- Informations initiales :
  - Date de l'examen
  - Date des dernières règles
  - Date de début de grossesse si établi
  - Terme théorique (semaines et jours d'aménorrhée)
  - Terme corrigé (semaines et jours d'aménorrhée, mode de détermination du début de grossesse)
- Contenu de l'examen[5] :
  - Nombre de fœtus (en cas de grossesse multiple : les informations relatives à chacun des fœtus doivent être clairement individualisées. Il faut s'efforcer de confirmer ou de déterminer la chorionicité. Identification de la position de chaque fœtus et de chaque placenta)
  - Mobilité spontanée
  - Activité cardiaque (chiffrer la fréquence cardiaque si inhabituelle)
  - Diamètre biparietal (en mm)
  - Périmètre céphalique (en mm)
  - Périmètre abdominal (en mm)
  - Longueur fémorale (en mm)
  - Contour de la boîte crânienne
  - Aspect des ventricules latéraux
  - Aspect de la ligne médiane
  - Cavum du septum pellucidum
  - Aspect de la fosse postérieure et du cervelet
  - Continuité de la lèvre supérieure
  - Aspect des poumons
  - Position du cœur
  - Quatre cavités cardiaques
  - Équilibre des cavités
  - Aspect et position des gros vaisseaux
  - Position de l'estomac
  - Aspect de l'intestin
  - Aspect de la paroi abdominale antérieure
  - Aspect et volume de la vessie
  - Aspect des reins

5 Par le mot « aspect », on entend que l'opérateur a examiné une structure ou un organe. Dans le compte rendu, une mention de type « structure d'aspect habituel » signifie que cette structure a été vue et a paru normale à l'examinateur. Dans la majorité des cas, il y a concordance entre le résultat du dépistage échographique et l'état de santé de l'enfant. Cependant, comme pour tout dépistage, des faux négatifs sont possibles : une structure considérée comme vue et normale à l'échographie peut s'avérer en réalité absente ou anormale. Des faux positifs sont également possibles : une structure considérée comme non vue ou anormale à l'échographie peut s'avérer en réalité présente ou normale.

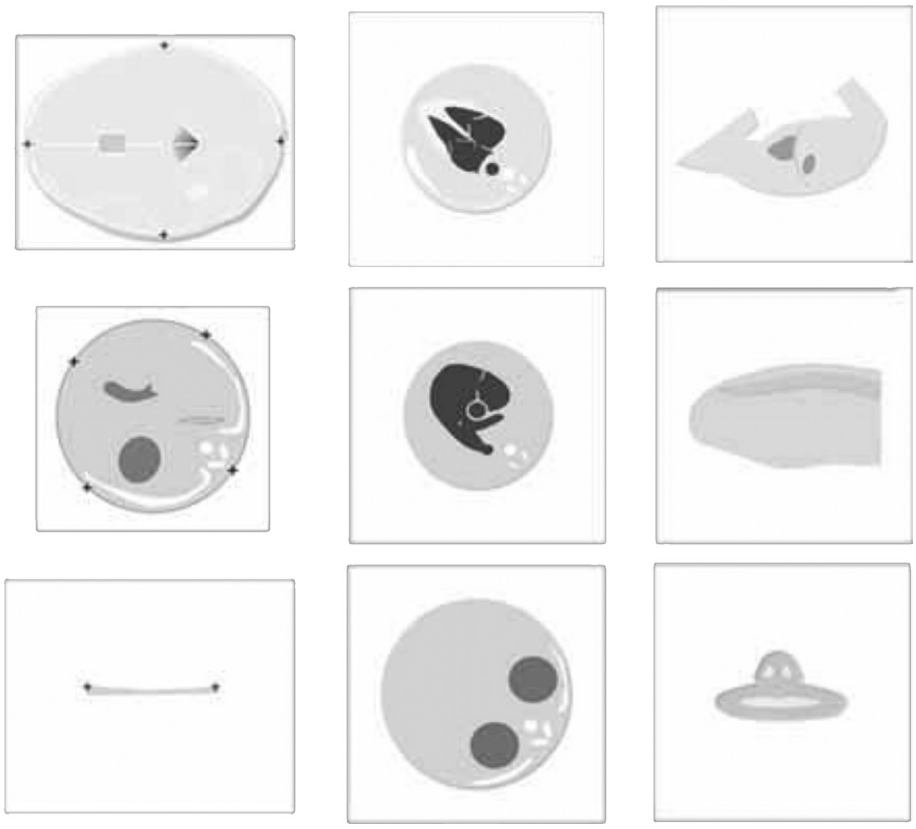

Figure 37.2. Compte rendu de l'examen de dépistage du 2e trimestre (entre 20 et 25 SA).

  - Aspect du rachis
  - Présence de quatre membres
  - Présence des trois segments de chaque membre
  - Estimation qualitative du volume amniotique
  - Aspect du placenta
  - Localisation du placenta : signaler et décrire si bas-inséré.
- Conclusion :
  - Si examen sans particularité :
    - Nombre de fœtus
    - Phrase synthétique résumant la biométrie
    - Indiquer que l'examen morphologique n'a pas permis de révéler d'anomalie
  - Le cas échéant :
    - Élément inhabituel ou suspect
    - Demande d'avis diagnostique
    - Difficulté technique rencontrée (préciser laquelle)
- Iconographie :
  - Inscription des mesures sur des abaques référencés
  - Mesure du diamètre bipariétal (marqueurs en place)[6]
  - Mesure du périmètre céphalique (marqueurs en place)[6]
  - Mesure du périmètre abdominal (marqueurs en place)[6]
  - Mesure de la longueur fémorale (marqueurs en place)[6]
  - Images correspondant aux schémas morphologiques annexés[6]
  - Illustration d'un éventuel élément suspect ou pathologique[6]
  - En cas de gémellité ou de grossesse multiple : un jeu de clichés par fœtus

Il n'est pas nécessaire de documenter le compte rendu par un enregistrement vidéo.

6 Selon la figure 37.2.

Éléments devant figurer dans le compte rendu de l'examen de dépistage du 3e trimestre (entre 30 et 35 SA)

- Identification du praticien effectuant l'échographie :
  - Nom
  - Prénom
  - Adresse
  - Téléphone
- Identification de la patiente :
  - Nom
  - Prénom
  - Date de naissance
- Identification du demandeur de l'examen
- Indication de la machine utilisée :
  - Marque
  - Type
  - Date de première mise en circulation
- Informations initiales :
  - Date de l'examen
  - Date des dernières règles
  - Date de début de grossesse si établi
  - Terme théorique (semaines et jours d'aménorrhée)
  - Terme corrigé (semaines et jours d'aménorrhée, mode de détermination du début de grossesse)
- Contenu de l'examen[7] :
  - Nombre de fœtus (en cas de grossesse multiple : les informations relatives à chacun des fœtus doivent être clairement individualisées. Il faut s'efforcer de confirmer ou de déterminer la chorionicité. Identification de la position de chaque fœtus et de chaque placenta)
  - Présentation
  - Côté du dos
  - Mobilité spontanée
  - Diamètre biparietal (en mm)
  - Périmètre céphalique (en mm)
  - Périmètre abdominal (en mm)
  - Longueur fémorale (en mm)
  - Contour de la boîte crânienne
  - Aspect de la ligne médiane
  - Cavum du septum pellucidum
  - Aspect de la fosse postérieure et du cervelet
  - Aspect des poumons
  - Position du cœur
  - Quatre cavités cardiaques
  - Aspect et position des gros vaisseaux
  - Position de l'estomac
  - Aspect de l'intestin
  - Aspect de la vessie
  - Aspect des reins
  - Aspect du rachis
  - Estimation qualitative du volume amniotique
  - Aspect habituel du placenta
  - Localisation du placenta : signaler et décrire si bas-inséré
- Conclusion :
  - Si examen sans particularité :
    - Nombre de fœtus et présentation
    - Indiquer que l'examen morphologique n'a pas permis de révéler d'anomalie
    - Phrase synthétique résumant la biométrie
    - Localisation placentaire
  - Le cas échéant :
    - Difficulté rencontrée (préciser laquelle)
    - Élément inhabituel ou suspect
    - Demande d'avis diagnostique
- Iconographie :
  - Inscription des mesures sur des abaques référencés
  - Mesure du diamètre biparietal (marqueurs en place)[8]
  - Mesure du périmètre céphalique (marqueurs en place)[8]
  - Mesure du périmètre abdominal (marqueurs en place)[8]
  - Mesure de la longueur fémorale (marqueurs en place)[8]
  - Images correspondant aux schémas morphologiques annexés[8]
  - Illustration d'un éventuel élément suspect ou pathologique
  - En cas de gémellité ou de grossesse multiple : un jeu de clichés par fœtus

Il n'est pas nécessaire de documenter le compte rendu par un enregistrement vidéo.

7 Par le mot «aspect», on entend que l'opérateur a examiné une structure ou un organe. Dans le compte rendu, une mention de type «structure d'aspect habituel» signifie que cette structure a été vue et a paru normale à l'examinateur. Dans la majorité des cas, il y a concordance entre le résultat du dépistage échographique et l'état de santé de l'enfant. Cependant, comme pour tout dépistage, des faux négatifs sont possibles : une structure considérée comme vue et normale à l'échographie peut s'avérer en réalité absente ou anormale. Des faux positifs sont également possibles : une structure considérée comme non vue ou anormale à l'échographie peut s'avérer en réalité présente ou normale.

8 Selon la figure 37.3.

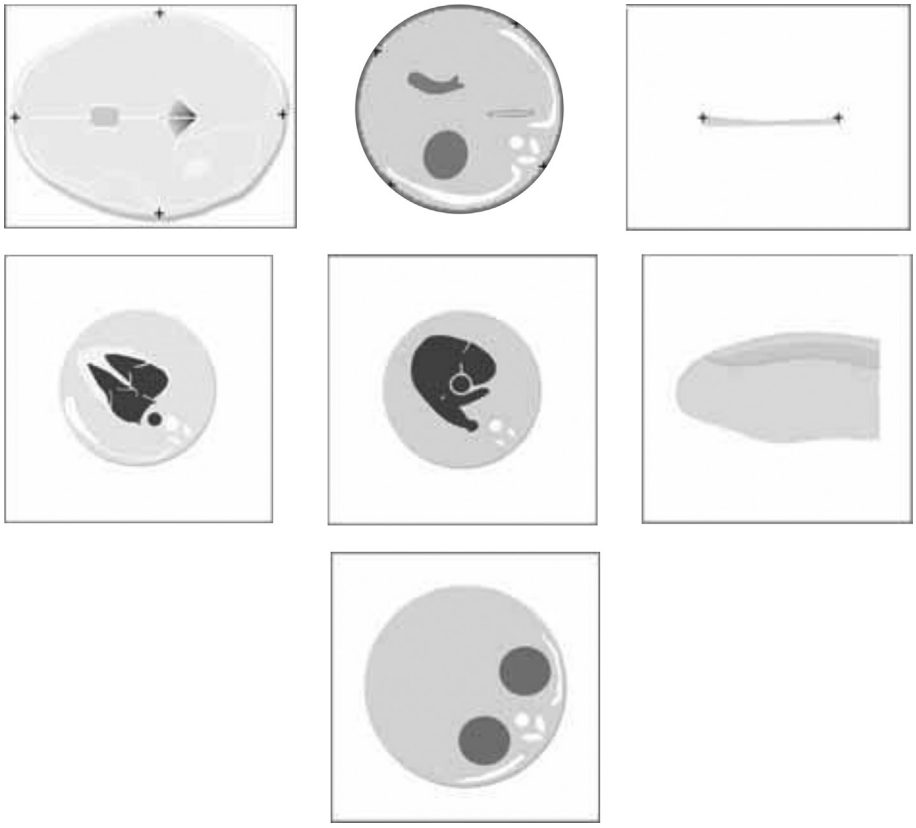

Figure 37.3. Compte rendu de l'examen de dépistage du 3e trimestre (entre 30 et 35 SA).

EPP et DPC - Extraits de l'arrêté du 23 juin 2009 publié au *JO* du 3 juillet 2009

Examen échographique

Dans un but d'amélioration des pratiques, le contrôle de qualité des mesures de la clarté nucale et de la longueur cranio-caudale, prises en compte dans le calcul de risque, repose sur :

- l'adhésion des échographistes à un programme d'assurance qualité portant sur la mesure de la clarté nucale et de la longueur cranio-caudale, dans le cadre de l'évaluation des pratiques professionnelles;
- la production d'images documentant la qualité des mesures; deux clichés explicites figurent dans le dossier médical et permettent de juger :
  - de la qualité du plan sagittal, de la position des curseurs, de l'agrandissement pour le cliché de la clarté nucale,
  - de la qualité du cliché de la longueur cranio-caudale.

Le respect de ces critères relève de la responsabilité de l'échographiste;

- un suivi des médianes et de la distribution des mesures de la clarté nucale;
- l'adhésion des échographistes à un réseau de périnatalité associé à un ou plusieurs CPDPN.

Les médecins spécialistes en gynécologie-obstétrique ou en imagerie médicale et les sages-femmes, ayant débuté l'exercice de l'échographie obstétricale à partir des années 1994–1995, doivent être titulaires du diplôme interuniversitaire d'échographie en gynécologie-obstétrique ou de l'attestation en échographie obstétricale pour les sages-femmes. Les médecins généralistes et les autres médecins spécialistes doivent avoir validé le DIU d'échographie générale ainsi que son module optionnel de gynécologie-obstétrique.

Suivi

Les praticiens agréés pour effectuer les analyses mentionnées au 6 de l'article R. 2131–1 doivent être en mesure de fournir :

- le pourcentage de femmes considérées à risque (risque supérieur à 1/250) au sein de l'ensemble des femmes pour lesquelles le calcul a été réalisé ;
- la structure d'âge de la population testée ;
- la valeur prédictive positive du test pour la trisomie 21 (proportion de femmes porteuses d'un fœtus atteint de trisomie 21 parmi l'ensemble des femmes considérées comme à risque) ;
- les médianes et la distribution de chacun des marqueurs biochimiques ;
- les médianes et la distribution de la clarté nucale, par opérateur (désigné par son identifiant) ;
- le suivi des issues de grossesse y compris le taux de « perdues de vue ».

À cet effet, une procédure de transmission des données entre l'ensemble des professionnels concernés est établie par le ou les réseaux de périnatalité.

Organisation et accès aux soins

Les professionnels concourant au dépistage et au diagnostic prénatals avec utilisation des marqueurs sériques maternels de la trisomie 21 adhèrent à un réseau de périnatalité associé à un ou plusieurs centres pluridisciplinaires de diagnostic prénatal.

Conformément à la circulaire du 30 mars 2006 relative au cahier des charges national des réseaux de santé en périnatalité, ces derniers organisent la coordination et les relais nécessaires entre tous les acteurs à tous les stades de suivi et de prise en charge de la femme enceinte. Leur champ d'intervention couvre l'amont et l'aval de la prise en charge à la naissance incluant le suivi de toute grossesse normale ou pathologique.

Les réseaux de périnatalité ont naturellement vocation à coordonner l'ensemble des professionnels concourant au dépistage prénatal, et notamment les échographistes effectuant des mesures de clarté nucale et les biologistes agréés pour effectuer les analyses mentionnées au 6 de l'article R. 2131–1.

Les centres pluridisciplinaires de diagnostic prénatal ont notamment pour mission de constituer un pôle de compétences cliniques et biologiques au service des patients et des praticiens (article R. 2131-10-1). À ce titre, ils s'associent à un ou plusieurs réseaux de périnatalité dont ils constituent la référence en matière d'expertise.

L'adhésion des échographistes mentionnés au troisième alinéa à un réseau de périnatalité est conditionnée à leur engagement à respecter les critères de qualité mentionnés au point 2 de la présente annexe. Le réseau de périnatalité délivre alors un identifiant unique à chaque échographiste adhérant au réseau. Cet identifiant permet notamment au biologiste de prendre en compte les mesures échographiques dans le calcul de risque.

Tableaux de références biométriques

Biométrie : âge gestationnel/longueur cranio-caudale

LCC (mm)	AG (SA + jours)
15	8 + 3
17	8 + 4
19	8 + 6
21	9 + 0
23	9 + 1
25	9 + 3
27	9 + 4
29	9 + 5
31	10 + 0
33	10 + 1
35	10 + 2
37	10 + 3
39	10 + 5
41	10 + 6
43	11 + 0
45	11 + 1
47	11 + 2
49	11 + 4
51	11 + 5
53	11 + 6
55	12 + 0
57	12 + 1
59	12 + 2
61	12 + 3

63	12 + 4
65	12 + 6
67	13 + 0
69	13 + 1
71	13 + 2
73	13 + 3
75	13 + 4
77	13 + 5
79	13 + 6
81	14 + 0
83	14 + 1
85	14 + 2
87	14 + 3
89	14 + 4
91	14 + 5
93	14 + 6
95	15 + 0

LLC : longueur cranio-caudale ; AG : âge gestationnel.

Biométrie : périmètre abdominal (PA), périmètre crânien (PC), fémur et estimation du poids fœtal

Deux références sont présentées ici. L'une est historique et reste d'actualité : c'est celle de la maternité des auteurs de ce livre, elle combine des données de Chitty et al. et de Aubry. L'autre est celle publiée par Intergrowth-21th en 2014, elle est une référence internationale.

PA, PC et fémur (données issues de la maternité de Port-Royal)

SA	Périmètre abdominal (mm)				Périmètre crânien (mm)		
	3e percentile	10e percentile	50e percentile	97e percentile	– 3 DS	3e percentile	97e percentile
13	52	57	66	80	61	69	95
14	61	67	77	93	75	83	110
15	73	79	89	105	88	96	124
16	82	88	100	118	100	109	138
17	93	99	111	129	113	122	151
18	104	111	124	144	125	134	165
19	112	119	132	152	136	146	178
20	120	128	142	164	148	158	191
21	137	145	159	181	160	170	203
22	143	151	165	187	172	182	216
23	154	163	178	202	183	193	227
24	164	173	190	216	192	203	239
25	176	185	202	228	203	214	250
26	181	191	209	237	213	224	261
27	191	201	219	247	223	234	272
28	203	213	231	259	231	243	282
29	208	219	238	268	240	252	292
30	217	228	247	277	248	260	301
31	226	237	258	290	255	268	310

SA	Périmètre abdominal (mm)				Périmètre crânien (mm)		
	3e percentile	10e percentile	50e percentile	97e percentile	– 3 DS	3e percentile	97e percentile
32	234	245	266	298	263	276	319
33	240	251	272	304	270	283	327
34	254	265	286	318	277	290	334
35	258	270	292	326	283	296	341
36	270	282	304	338	288	302	348
37	270	284	310	350	293	307	354
38	276	290	316	356	298	312	360
39	275	292	321	367	301	316	365
40	280	297	326	372	304	319	369
41	285	302	331	377	307	322	373

SA	Fémur (mm)	
	3 e percentile	97 e percentile
13	7	13
14	11	17
15	14	20
16	17	23
17	21	27
18	24	30
19	26	33
20	29	36
21	32	39
22	34	42
23	37	45
24	40	47
25	42	50
26	44	52
27	47	55
28	49	57
29	50	60
30	53	62
31	55	64
32	57	67
33	58	68
34	60	70
35	61	72
36	62	74
37	64	76
38	65	77
39	66	78
40	67	79
41	68	80

PA, PC et fémur (données publiées par Intergrowth-21th en 2014)

SA	Périmètre crânien (mm)			
	– 3 DS	3 e percentile	50 e percentile	97 e percentile
14	81	87	98	108
15	93	99	110	122
16	104	111	123	135
17	116	123	135	148
18	127	135	148	161
19	139	147	160	174
20	150	158	172	186
21	161	170	185	199
22	173	181	196	211
23	184	193	208	223
24	194	203	219	235
25	205	214	230	246
26	215	224	241	257
27	224	234	251	267
28	234	244	260	277
29	242	253	270	287
30	251	261	278	296
31	258	269	287	304
32	266	276	294	312
33	272	283	302	320
34	278	289	308	327
35	283	295	314	334
36	287	299	319	340
37	291	303	324	345
38	293	306	328	350
39	295	308	331	354
40	295	310	334	358

SA	Périmètre abdominal (mm)			
	3e percentile	10e percentile	50e percentile	97e percentile
14	73	75	81	88
15	83	86	92	101
16	93	96	103	113
17	103	107	114	126
18	113	117	126	138
19	123	128	137	150
20	133	138	148	162
21	143	148	159	174
22	153	159	170	186
23	163	169	180	197
24	173	179	191	209
25	183	189	202	220
26	193	199	212	232
27	203	209	223	243
28	212	219	233	255
29	221	229	244	266
30	231	238	254	277
31	240	247	264	288
32	248	257	274	299
33	257	266	284	311
34	265	274	294	322
35	273	283	303	333
36	281	291	313	345
37	288	299	322	356
38	295	307	332	368
39	302	314	341	380
40	308	321	350	392

SA	Fémur (mm)		
	3e percentile	50e percentile	97e percentile
14	10	13	16
15	13	16	19
16	16	19	23
17	19	23	26
18	22	26	29
19	25	28	32
20	28	31	35
21	31	34	37
22	33	37	40
23	36	39	43
24	38	42	46
25	41	44	48
26	43	47	51
27	45	49	53
28	47	51	55
29	49	53	58
30	51	56	60
31	53	58	62
32	55	59	64
33	57	61	66
34	58	63	68
35	60	65	70
36	61	66	72
37	63	68	73
38	64	69	75
39	65	71	77
40	66	72	78

D'après Papageorghiou AT, Ohuma EO, Altman DG, Todros T et al. International standards for fetal growth based on serial ultrasound measurements : the Fetal Growth Longitudinal Study of the INTERGROWTH-21st Project. Lancet 2014 ; 384 (9946) : 869–79.

Estimation du poids fœtal (sources combinées)

SA	Estimation du pois fœtal							
	Poids*			Poids(g) d'après le CFEF**				
	10e percentile	50e percentile	90e percentile	3e percentile	10e percentile	50e percentile	90e percentile	97e percentile
17				148	159	182	205	216
18				203	216	243	270	283
19				251	267	299	332	348
20				298	316	357	397	416
21				346	369	418	467	490
22				400	428	487	547	575
23	474	575	698	462	495	567	638	672
24	532	646	784	534	574	659	743	783
25	609	740	898	617	664	764	864	911
26	703	854	1037	713	768	884	1001	1055
27	813	987	1198	821	884	1019	1154	1217
28	935	1136	1379	942	1014	1168	1322	1395
29	1070	1299	1577	1073	1155	1331	1506	1588
30	1214	1474	1790	1214	1307	1505	1703	1796
31	1366	1659	2014	1362	1466	1689	1911	2016
32	1525	1851	2248	1514	1630	1879	2127	2244
33	1688	2050	2489	1667	1796	2072	2348	2477
34	1854	2251	2733	1817	1960	2265	2570	2713
35	2021	2454	2980	1959	2116	2452	2787	2944
36	2187	2656	3225	2088	2260	2628	2995	3167
37	2350	2854	3466	2198	2386	2787	3188	3376
38	2510	3048	3701	2282	2486	2923	3359	3563
39	2663	3234	3927					
40	2800	3400	4129					
41	2944	3575	4341					
42	3068	3726	4524					

* D'après Chitty LS et al. Br J Obstet Gynaecol 1994 et Aubry JP (données personnelles). Adapté de Gardosi J, Mongelli M, Wilcox M, Chang A. An adjustable fetal weight standard. Ultrasound Obstet Gynecol 1995 ; 6 : 168–74.

** D'après Massoud M, Duyme M, Fontanges M, Collège français d'échographie fœtale (CFEF), Combourieu D. Courbe d'estimation de poids fœtal 2014 par le Collège français d'échographie fœtale (CFEF) J Gynecol Obstet Biol Reprod (Paris) 2015.

Os longs

SA	Cubitus		Humérus	
	3e percentile	50e percentile	3e percentile	50e percentile
14	8	11	11	14
15	10	14	14	17
16	13	17	17	20
17	16	19	20	23
18	18	22	22	26
19	20	24	25	29
20	23	27	27	32
21	25	29	30	34
22	27	31	32	36
23	29	33	34	39
24	30	35	36	41
25	32	37	38	43
26	34	38	40	45
27	35	40	42	47
28	37	41	44	49
29	38	43	46	50
30	39	44	47	52
31	40	45	49	54
32	41	46	50	55
33	42	48	51	56
34	43	49	53	58
35	44	50	54	59
36	45	51	55	60
37	46	52	56	62
38	47	53	57	63
39	48	53	58	64
40	48	54	59	65
41	49	55	60	66

D'après Chitty LS et al. Charts of fetal size : limb bones. BJOG 2002.

SA	Tibia (mm)	
	3e percentile	50e percentile
12	4	8
13	6	9
14	8	11
15	11	14
16	13	17
17	16	20
18	19	23
19	22	26
20	25	29
21	27	31
22	30	34
23	32	36
24	34	39
25	37	41
26	39	43
27	41	45
28	43	47
29	44	49
30	46	51
31	48	53
32	49	54
33	51	56
34	52	58
35	54	59
36	55	60
37	56	62
38	57	63
39	58	64
40	59	65
41	60	66
42	61	67

D'après Chitty LS et al. Charts of fetal size : limb bones. BJOG 2002.

Mesure du foie

C'est la plus grande hauteur du lobe droit elle va du bord inférieur au diaphragme, idéalement sur une coupe frontale.

SA	Hauteur de la flèche hépatique (mm)		
	5e percentile*	50e percentile*	95e percentile*
14	10	16	22
15	12	17	23
16	13	19	25
17	15	21	27
18	16	22	28
19	18	24	30
20	20	26	31
21	21	27	33
22	23	29	35
23	25	30	36
24	26	32	38
25	28	34	39
26	29	35	41
27	31	37	43
28	33	38	44
29	34	40	46
30	36	42	48
31	37	43	49
32	39	45	51
33	41	46	52
34	42	48	54
35	44	50	56
36	45	51	57
37	47	53	59
38	49	55	60
39	50	56	62
40	52	58	64

* Percentiles lissés.

D'après Tongprasert F, Srisupundit K, Luewan S, Tongsong T. Normal length of the fetal liver from 14 to 40 weeks of gestational age. J Clin Ultrasound 2011.

Mesure du rein

SA	Hauteur du rein (mm)		
	3e percentile	50e percentile	97e percentile
14	8	9	12
15	9	11	14
16	10	13	16
17	12	15	18
18	13	16	20
19	15	18	23
20	16	20	25
21	18	22	27
22	19	24	29
23	20	25	32
24	22	27	34
25	23	29	36
26	24	30	38
27	26	32	40
28	27	33	42
29	28	35	43
30	29	36	45
31	30	37	46
32	31	38	48
33	32	39	49
34	32	40	50
35	33	41	51
36	34	42	52
37	34	43	53
38	35	43	54
39	35	44	54
40	35	44	55
41	36	45	55

D'après Chitty LS, Altman DG. Charts of fetal size: kidney and renal pelvis measurements. Prenat Diagn 2003 ; 23 : 891–7.

Biométrie du système nerveux central

SA	Diamètre cérébelleux transverse (mm)		
	5e percentile	Moyenne	95e percentile
17	16	18	19
18	17	19	20
19	18	20	22
20	19	21	23
21	20	22	24
22	21	23	26
23	22	24	27
24	23	26	29
25	25	27	30
26	26	29	32
27	28	31	34
28	29	32	36
29	31	34	38
30	33	36	40
31	35	38	42
32	37	40	45
33	39	43	47
34	41	45	50

D'après Vinkesteijn AS, Mulder PG, Wladimiroff JW. Fetal transverse cerebellar diameter measurements in normal and reduced fetal growth. Ultrasound Obstet Gynecol 2000 ; 15 (1) : 47–51.

AG (en semaines)	Vermis cérébelleux			
	Sagittal antéropostérieur ± DS (mm)[a]	Sagittal hauteur ± DS (mm)[a]	Circonférence ± DS (mm)[a]	Surface ± DS (cm^2)[a]
21–22	10,6 ± 1,4	11,1 ± 1,1	43,8 ± 3,3	0,9 ± 0,2
23–24	12,9 ± 1,1	12,3 ± 1,4	47,5 ± 5,5	1,2 ± 0,2
25–26	13,5 ± 2,1	13,6 ± 0,9	50,9 ± 4,4	1,4 ± 0,2
27–28	16,3 ± 2,7	16,0 ± 1,6	58,9 ± 6,8	2,0 ± 0,5
29–30	17,5 ± 2,2	17,7 ± 2,1	64,7 ± 6,5	2,3 ± 0,4
31–32	19,0 ± 1,9	19,2 ± 1,1	70,7 ± 6,9	2,8 ± 0,4
33–34	19,2 ± 1,9	21,2 ± 2,3	72,7 ± 8,3	3,0 ± 0,8
35–36	21,4 ± 1,5	19,8 ± 1,0	77,6 ± 5,1	3,4 ± 0,3
37–38	22,1 ± 3,8	23,0 ± 4,6	80,7 ± 9,9	3,9 ± 1,4
39–40	25,7 ± 2,3	25,0 ± 2,6	86,7 ± 7,0	4,9 ± 0,7

D'après Malinger G, Ginath S, Lerman-Sagie T, Watemberg N, Lev D, Glezerman M. The fetal cerebellar vermis: normal development as shown by transvaginal ultrasound. Prenat Diagn 2001 ; 21 : 687–92.

AG (en semaines)	Tronc cérébral	
	5e percentile	Moyenne
21	6,7	7,9
22	6,9	8,4
23	7,2	8,8
24	7,6	9,3
25	8,1	9,9
26	8,5	10,4
27	8,9	10,8
28	9,4	11,3
29	9,8	11,7
30	10,2	12,1
31	10,5	12,5
32	10,8	12,9
33	11,0	13,3
34	11,2	13,7
35	11,4	14,1
36	11,6	14,5

D'après Mirlesse V, Courtiol C, Althuser M ; CFEF, Duyme M. Ultrasonography of the fetal brainstem : a biometric and anatomical, multioperator, cross-sectional study of 913 fetuses of 21–36 weeks of gestation. Prenat Diagn 2010 ; 30 : 739–45. voir figure 15.55

Un tableau sur le corps calleux est disponible en consultant : The corpus callosum : normal fetal development as shown by transvaginal sonography. AJR Am J Roentgenol 1993 ; 161 : 1041–3.

Thyroïde fœtale

Mesure transverse de la thyroïde (avec la trachée) sur une coupe axiale ; la mesure prend les deux lobes et passe entre les deux par la trachée.

SA	Mesure transverse de la thyroïde (mm)	
	50e percentile	97,5e percentile
22	12	16
23	12	16
24	13	17
25	14	17
26	14	18
27	15	18
28	15	19
29	16	19
30	16	20
31	17	20
32	17	21
33	18	22
34	18	22
35	19	23

D'après Bernardes LS, RuanR, Sapienza AD, Maganha CA, Zugaib M. Nomograms of fetal thyroid measurements estimated by 2-dimensional sonography. J Clin Ultrasound 2008 ; 36 : 193–9.

Doppler

SA	Doppler ombilical : index de résistance		
	5e percentile	50e percentile	95e percentile
24	0,62	0,72	0,83
25	0,60	0,71	0,82
26	0,59	0,70	0,81
27	0,58	0,69	0,80
28	0,57	0,68	0,79
29	0,56	0,67	0,78
30	0,55	0,66	0,78
31	0,54	0,65	0,77
32	0,53	0,64	0,76
33	0,52	0,63	0,75
34	0,51	0,62	0,74
35	0,50	0,61	0,73
36	0,49	0,60	0,72
37	0,48	0,59	0,72
38	0,47	0,58	0,71
39	0,45	0,57	0,70
40	0,44	0,56	0,69
41	0,43	0,55	0,68
42	0,42	0,54	0,67

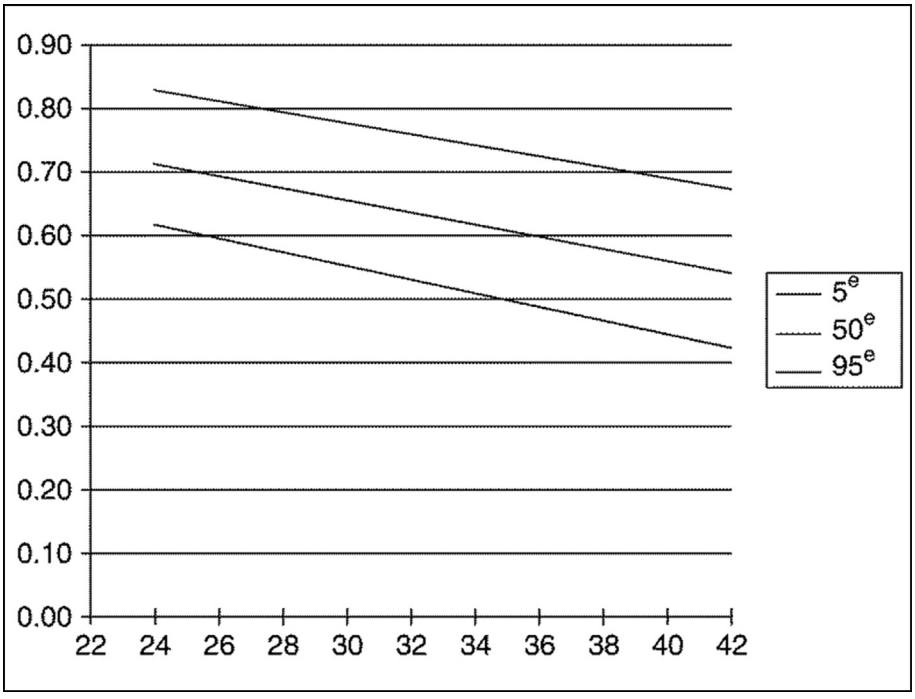

Figure 37.4.

D'après Kurmanavicius et al. Unltrasound Obstet Gynecol 1997.

Pic systolique de l'artère cérébrale moyenne pour le diagnostic d'anémie fœtale

Cf. figure 37.5.

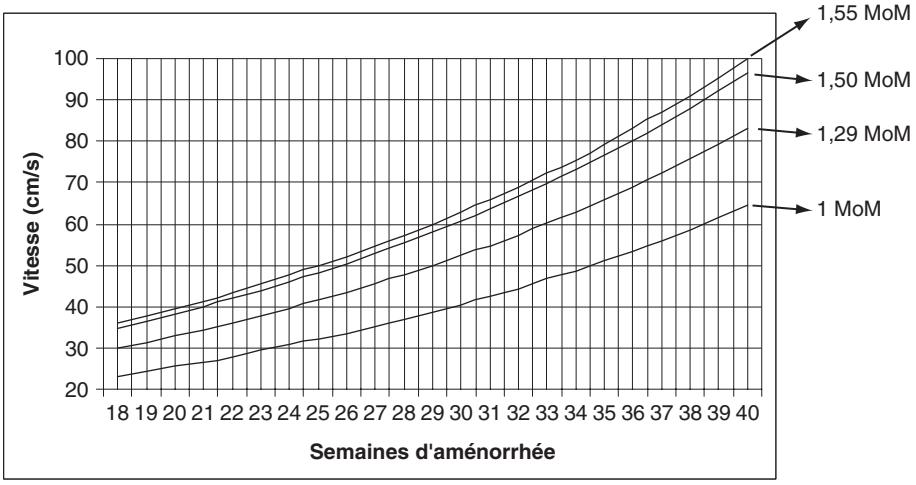

Figure 37.5. Courbe du pic systolique de vélocité au niveau de l'artère cérébrale moyenne.
1 MoM = médiane ; 1,29 MoM = anémie légère ; 1,50 MoM = anémie modérée ; 1,55 MoM = anémie sévère.

Risque de trisomie 21 en fonction de l'âge maternel

Âge	Risque
20	1/1 500
21	1/1 500
22	1/1 450
23	1/1 400
24	1/1 400
25	1/1 300
26	1/1 250
27	1/1 200
28	1/1 130
29	1/1 030
30	1/920
31	1/800
32	1/690
33	1/580
34	1/480
35	1/380
36	1/300
37	1/230
38	1/180
39	1/140
40	1/100
41	1/80
42	1/60
43	1/50
44	1/40
45	1/30
46	1/20

D'après Hecht CA, Hook EB. The imprecision in rates of Down syndrome by 1-year maternal age intervals : a critical analysis of rates used in biochemical screening. Prenat Diagn 1994 ; 14 : 729–38.

Facteur multiplicatif du risque de trisomie 21 en fonction de la CN et de la LCC (mm)

Il s'applique au risque maternel en l'absence de dosage des marqueurs sériques ou au résultat de celui-ci au 2e trimestre (car il tient compte de l'âge).

Le résultat des marqueurs sériques du 1er trimestre tient déjà compte de tous les paramètres, il n'y a donc pas de calcul à faire ; ce tableau alors est inutile.

	LCC (mm)							
CN	45	50	55	60	65	70	75	80
1,3	0,25	0,2	0,2	0,2	0,17	0,17	0,17	0,17
1,5	0,4	0,3	0,25	0,2	0,2	0,2	0,17	0,17
1,7	0,75	0,5	0,35	0,3	0,25	0,2	0,2	0,2
1,9	1,4	0,9	0,6	0,4	0,35	0,3	0,25	0,2
2,1	2,7	1,6	1	0,7	0,5	0,4	0,35	0,3
2,3	5,3	2,8	1,7	1,1	0,8	0,6	0,5	0,4
2,5	10	5,3	3	1,8	1,2	0,9	0,7	0,6
2,7	20	10	5,3	3,2	2	1,5	1	0,8
2,9	40	20	10	5,5	3,4	2,3	1,6	1,2
3,1	85	35	17	10	5,7	3,6	2,6	1,9
3,3	85	70	32	16	10	6	4,1	3
3,5	85	85	55	28	16	10	6,5	5
3,7	85	85	85	49	27	16	10	7
3,9	85	85	85	85	45	26	16	11
4,1	85	85	85	85	75	41	26	17
4,3	85	85	85	85	85	69	41	27

CN : clarté nucale ; LCC : longueur cranio-caudale.

D'après Herman A, Dreazen E, Herman AM, Batukan CE, Holzgreve W, Tercanli S. Bedsite estimation of Down syndrome risk during first-trimester ultrasound screening. Ultrasound Obstet Gynecol 2002 ; 20 : 468–75.

Table des compléments en ligne

Pour compléter votre lecture et évaluer votre maîtrise du sujet, des compléments numériques (Vidéos et QCM interactifs) sont associés à cet ouvrage. Ils sont indiqués par un picto dans le texte.

Pour accéder à ces compléments, connectez-vous sur http://www.em-consulte.com/e-complement/474891 et suivez les instructions pour activer votre accès.

Chapitre 2

Vidéo introductive
Vidéo 2.1.
L'artère utérine croise les vaisseaux iliaques.

Chapitre 3

Vidéo introductive
Vidéo 3.1.
Cadence image (CI) elle diminue quand la profondeur augmente (de 22 à 19 fps).

Chapitre 7

Vidéo introductive

Chapitre 8

Vidéo introductive
QCM 1.
QCM 36.
QCM 42.

Chapitre 9

Vidéo 9.1.
Hématome rétroplacentaire.

Vidéo 9.2.
Coupes axiales sus-pubiennes de l'utérus montrant un vaisseau vélamenteux à proximité du col.

Vidéo 9.3.
Vaisseau vélamenteux à proximité du col sur une coupe longitudinale.

Vidéo 9.4.
Circulaire du cordon à 25 SA.

Vidéo 9.5.
Placenta d'aspect normal.

Vidéo 9.6.
Placenta percreta.
QCM 18.
QCM 48.
QCM 58.

Chapitre 10

Vidéo 10.1.
Liquide hyperéchogène sans signification pathologique.
QCM 10.

Chapitre 11

QCM 10.

Chapitre 12

Vidéo introductive
Vidéo 12.1.
Doppler ombilical.

Vidéo 12.2.
Polygone de Willis en Doppler énergie.

Vidéo 12.3.
Ductus venosus entre la veine ombilicale et la veine cave inférieure.

Vidéo 12.4.
Ductus venosus entre la veine ombilicale et la veine cave inférieure en Doppler énergie.

Vidéo 12.5.
Ductus venosus entre la veine ombilicale et la veine cave inférieure.

Vidéo 12.6.
Onde a négative du spectre du ductus venosus.

Vidéo 12.7.
Doppler utérin pathologique à 23 SA.

Vidéo 12.8.
Doppler utérin pathologique avec notch.
QCM 7.
QCM 12.
QCM 19.

QCM 26.
QCM 34.
QCM 39.

Chapitre 13

QCM 39.

Chapitre 14

Vidéo introductive
Vidéo 14.1.
Embryon à 7 SA.

Vidéo 14.2.
Embryon à 9 SA.

Vidéo 14.3.
Exencéphalie ou anencéphalie à 11 SA.

Vidéo 14.4.
Exencéphalie ou anencéphalie à 12 SA.

Vidéo 14.5.
Exencéphalie ou anencéphalie à 11 SA.

Vidéo 14.6.
Holoproencéphalie à 12 SA.

Vidéo 14.7.
Laparoschisis à 12 SA, coupe axiale.

Vidéo 14.8.
Laparoschisis à 12 SA, coupe sagittale.

Vidéo 14.9.
Hernie diaphragmatique à 14 SA.

Vidéo 14.10.
Cavités cardiaques et départ des gros vaisseaux à 12 SA par voie abdominale.

Vidéo 14.11.
Cavités cardiaques et départ des gros vaisseaux à 12 SA par voie abdominale.

Vidéo 14.12.
Cavités cardiaques par voie abdominale à 12 SA.

Vidéo 14.13.
Embryon de 12 SA en coupe sagittale.

Vidéo 14.14.
Embryon de 12 SA en coupe sagittale.

Vidéo 14.15.
Circulaire du cordon à 12 SA.
QCM 13.
QCM 16.
QCM 23.
QCM 30.

Chapitre 15

Vidéo introductive
Vidéo 15.1.
Coupe sagittale en Doppler couleur montrant l'artère péricalleuse.

Vidéo 15.2.
Kystes sous-épendymaires de la corne frontale.

Vidéo 15.3.
Anencéphalie dans le cadre d'une grossesse gémellaire à 20 SA.

Vidéo 15.4.
Encéphalocèle occipitale à 15 SA.

Vidéo 15.5.
Ventriculomégalie sévère.

Vidéo 15.6.
Agénésie du corps calleux sur une coupe axiale.

Vidéo 15.7.
Agénésie partielle du corps calleux sur une coupe sagittale.

Vidéo 15.8.
Agénésie complète du corps calleux sur une coupe sagittale.

Vidéo 15.9.
Agénésie complète du corps calleux sur une coupe sagittale.

Vidéo 15.10.
Agénésie complète du corps calleux sur une coupe frontale.

Vidéo 15.11.
Agénésie complète du corps calleux sur une coupe frontale.

Vidéo 15.12.
Agénésie complète du corps calleux sur une coupe frontale.

Vidéo 15.13.
Holoproencéphalie sur une coupe sagittale au deuxième trimestre.

Vidéo 15.14.
Holoproencéphalie alobaire au premier trimestre.

Vidéo 15.15.
Hyperéchogénicité cérébelleuse.

Vidéo 15.16.
Porencéphalie ou leucomalacie.

Vidéo 15.17.
Myéloméningocèle à 16 SA par voie vaginale.

Vidéo 15.18.
Myéloméningocèle à 16 SA par voie vaginale.

Vidéo 15.19.
Colpocéphalie et signe de la banane.
QCM 2.
QCM 3.
QCM 29.
QCM 42.
QCM 52.
QCM 53.
QCM 56.

Chapitre 16

Vidéo 16.1.
Face fœtale normale.

Vidéo 16.2.
Fente labio-maxillaire bilatérale sur des coupes frontales.

Vidéo 16.3.
Fente labio-maxillaire et palatine bilatérale sur des coupes sagittales.

Vidéo 16.4.
Fente labio-maxillaire bilatérale sur des coupes axiales.

Vidéo 16.5.
Fente labio-maxillaire unilatérale sur des coupes frontales.

Vidéo 16.6.
Fente labio-maxillaire et palatine unilatérale sur des coupes sagittales.
QCM 41.
QCM 43.
QCM 46.

Chapitre 17

Vidéo introductive
Vidéo 17.1.
Coupe quatre cavités normales.

Vidéo 17.2.
Coupe quatre cavités normales.

Vidéo 17.3.
Coupe quatre cavités normales.

Vidéo 17.4.
Coupe quatre cavités normales et départ des gros vaisseaux.

Vidéo 17.5.
Coupe quatre cavités normales.

Vidéo 17.6.
Départ de l'aorte, continuité septo-aortique.

Vidéo 17.7.
Départ de l'aorte, continuité septo-aortique.

Vidéo 17.8.
Départ de l'aorte, continuité septo-aortique.

Vidéo 17.9.
Départ de l'artère pulmonaire.

Vidéo 17.10.
Départ de l'artère pulmonaire.

Vidéo 17.11.
Coupe quatre cavités normales et départ des gros vaisseaux.

Vidéo 17.12.
Coupe quatre cavités normales et départ des gros vaisseaux.

Vidéo 17.13.
Coupe petit axe : visualisation des valves auriculo-ventriculaires.

Vidéo 17.14.
Coupe quatre cavités normales puis coupe petit axe.

Vidéo 17.15.
Coupe petit axe : canal atrio-ventriculaire.

Vidéo 17.16.
Coupe quatre cavités : canal atrio-ventriculaire.

Vidéo 17.17.
CIV membraneuse, aorte à cheval.

Vidéo 17.18.
CIV membraneuse, aorte à cheval.

Vidéo 17.19.
CIV membraneuse, aorte à cheval.

Vidéo 17.20.
Asymétrie de taille des ventricules et des gros vaisseaux sur une dysplasie pulmonaire.

Vidéo 17.21.
Asymétrie de taille des ventricules.

Vidéo 17.22.
Extrasystoles supraventriculaires bigéminées.

Vidéo 17.23.
Extrasystoles supraventriculaires.

Vidéo 17.24.
Extrasystoles visibles sur le Doppler ombilical.
QCM 9.
QCM 11.
QCM 20.
QCM 27.
QCM 31.
QCM 32.
QCM 35.
QCM 40.
QCM 46.
QCM 55.

Chapitre 18

Vidéo introductive
Vidéo 18.1.
Chylothorax bilatéral avec lame d'ascite.

Vidéo 18.2.
Drain thoracique droit en place pour la prise en charge d'un chylothorax.

Vidéo 18.3.
Hernie diaphragmatique gauche sur une coupe axiale.

Vidéo 18.4.
Hernie diaphragmatique gauche sur une coupe axiale.

Vidéo 18.5.
Hernie diaphragmatique gauche sur une coupe axiale.

Vidéo 18.6.
Hernie diaphragmatique gauche à 27 SA : angle VO-DV.

Vidéo 18.7.
Déviation de la veine ombilicale signant l'ascension du lobe gauche du foie dans le thorax.

Vidéo 18.8.
Maladie adénomatoide kystique pulmonaire (MAKP), forme microkystique.

Vidéo 18.9.
MAKP, forme microkystique, vascularisation pulmonaire.

Vidéo 18.10.
MAKP, forme microkystique.

Vidéo 18.11.
MAKP, forme macrokystique.

Vidéo 18.12.
MAKP, forme microkystique.
QCM 28.
QCM 31.
QCM 50.
QCM 51.
QCM 59.

Chapitre 19

Vidéo introductive
Vidéo 19.1.
Volvulus intestinal, diagnostiqué après diminution des mouvements actifs.

Vidéo 19.2.
Œsophage : en arrière de la trachée.

Vidéo 19.3.
Œsophage contenant du liquide amniotique.

Vidéo 19.4.
Atrésie de l'œsophage, cul-de-sac dilaté.

Vidéo 19.5.
Œsophage contenant du liquide entre l'aorte et l'auricule gauche à 27 SA.

Vidéo 19.6.
Œsophage et diaphragme à 21 SA.

Vidéo 19.7.
Atrésie duodénale : image en double bulle.

Vidéo 19.8.
Atrésie du grêle.

Vidéo 19.9.
Atrésie du grêle.

Vidéo 19.10.
Laparoschisis.

Vidéo 19.11.
Laparoschisis.

Vidéo 19.12.
Laparoschisis.

Vidéo 19.13.
Cordon court (*limb body wall complex*), une partie des viscères est située dans le cœlome externe.

Vidéo 19.14.
Cordon court (*limb body wall complex*), une partie des viscères est située dans le cœlome externe.

Vidéo 19.15.
Kystes péritonéaux suite à une péritonite méconiale, évolution favorable.

Vidéo 19.16.
Kyste de l'ovaire avec un contenu hémorragique sédimenté.

Vidéo 19.17.
Persistance de la veine ombilicale droite.
QCM 4.
QCM 8.
QCM 24.
QCM 25.
QCM 38.
QCM 50.
QCM 51.
QCM 54.
QCM 57.
QCM 60.

Chapitre 20

Vidéo introductive
Vidéo 20.1.
Multikystose rénale.

Vidéo 20.2.
Multikystose rénale bilatérale obstructive.

Vidéo 20.3.
Urétérocèle : image kystique intravésicale.

Vidéo 20.4.
Polykystose rénale bilatérale.

Vidéo 20.5.
Dilatation pyélocalicielle extrasinusale.

Vidéo 20.6.
Méga-uretère.

Vidéo 20.7.
Méga-uretère bilatéral en arrière de la vessie sur une coupe axiale.

Vidéo 20.8.
Péristaltisme du méga-uretère.

Vidéo 20.9.
Urétérocèle : image kystique intravésicale.

Vidéo 20.10.
Dilatation pyélique et péristaltisme du méga-uretère.

Vidéo 20.11.
Méga-uretère abouché sur le trigone avec miction chez une fille à 26 SA.

Vidéo 20.12.
Méga-uretère bilatéral en arrière de la vessie sur des coupes axiales.

Vidéo 20.13.
Méga-uretère tortueux.

Vidéo 20.14.
Récessus sous-vésical : valves de l'urètre postérieur.

Vidéo 20.15.
Atrésie de l'urètre à 21 SA.

Vidéo 20.16.
Agénésie rénale unilatérale.

Vidéo 20.17.
Duplication rénale.

Vidéo 20.18.
Rein en fer à cheval en avant de l'aorte sur une coupe axiale.
QCM 6.
QCM 19.
QCM 25.
QCM 44.
QCM 46.
QCM 47.

Chapitre 21

Vidéo 21.1.
Miction chez un garçon coupe sagittale.

Vidéo 21.2.
Fille coupe frontale.

Vidéo 21.3.
Fille coupe sagittale.
QCM 25.

Chapitre 22

Vidéo 22.1.
Fœtus mangeant son pied.

Vidéo 22.2.
Côtes courtes : le cœur semble positionné en avant.

Vidéo 22.3.
Ectromélie : l'avant-bras est réduit de moitié.

Vidéo 22.4.
Ectromélie : l'avant-bras est réduit de moitié.

Vidéo 22.5.
Arthrogrypose ; coude en extension et main bote radiale.

Vidéo 22.6.
Pied bot varus équin.

Vidéo 22.7.
Trigonocéphalie : les structures cérébrales ne sont pas visibles au travers de la suture métopique.

Chapitre 23

Vidéo 23.1.
Tératome sacro-coccygien à 12 SA.

Vidéo 23.2.
Tératome cérébral.

Vidéo 23.3.
Lymphangiome cervical.

Vidéo 23.4.
Lymphangiome thoraco-abdominal.

Vidéo 23.5.
Lymphangiome sous-cutané.

Vidéo 23.6.
Tumeurs cardiaques multiples.

Vidéo 23.7.
Neuroblastome à 39 SA.
QCM 49.

Chapitre 24

Vidéo 24.1.
Infection à CMV, hépatomégalie.

Vidéo 24.2.
Infection à CMV, hyperéchogénicités cérébrales.

Vidéo 24.3.
Abcès toxoplasmiques cérébraux.

Vidéo 24.4.
Abcès toxoplasmiques cérébraux.

Vidéo 24.5.
Anasarque : infection à parvovirus.

Vidéo 24.6.
Vitesses cérébrales élevées : infection à parvovirus.
QCM 12.

Chapitre 25

Vidéo 25.1.
Anasarque.

Vidéo 25.2.
Ascite.

Vidéo 25.3.
Épanchement péricardique et cardiomégalie.
QCM 12.

Chapitre 26

Vidéo introductive
Vidéo 26.1.
Grossesse monochoriale monoamniotique : les jumeaux et les cordons sont enlacés.

Vidéo 26.2.
Grossesse triple bichoriale triamniotique à 9 SA, signe du lambda présent d'un côté, membrane à peine visible de l'autre côté.

Vidéo 26.3.
Grossesse quadruple quadrichoriale, quadri-amniotique : signes du lambda présents.

Vidéo 26.4.
STT, avec jumeau coincé et hydramnios.

Vidéo 26.5.
STT, avec jumeau coincé et hydramnios.

Vidéo 26.6.
Siamois omphalopages.
QCM 13.
QCM 17.
QCM 37.
QCM 38.

Chapitre 27

QCM 6.
QCM 46.

Chapitre 28

Vidéo 28.1.
Bombement de la poche des eaux dans la cavité vaginale.
QCM 5.
QCM 33.

Chapitre 30

Vidéo 30.1.
Échographie sus-pubienne chez une patiente obèse.

Vidéo 30.2.
Échographie transombilicale chez une patiente obèse.

Chapitre 31

Vidéo introductive
QCM 21.

Chapitre 32

Vidéo 32.1.
Cloison utérine totale.

Vidéo 32.2.
Fibrome utérin sous-séreux.

Vidéo 32.3.
Ectasie vasculaire.

Vidéo 32.4.
Grossesse intra-utérine en voie d'expulsion : fausse couche spontanée.

Vidéo 32.5.
Tumeur du site trophoblastique.
QCM 15.

Chapitre 33

Vidéo 33.1.
Kyste ovarien avec végétation intrakystique.

Vidéo 33.2.
Kyste ovarien biloculaire à paroi épaisse.

Vidéo 33.3.
Grossesse extra-utérine.

Vidéo 33.4.
Torsion annexielle : tours de spire visibles.

Vidéo 33.5.
Volumineux kyste dermoïde.

Chapitre 35

Vidéo 35.1.
GEU : grossesse cornuale interstitielle à 8 SA.

Vidéo 35.2.
GEU.

Vidéo 35.3.
GEU avec activité cardiaque.

Vidéo 35.4.
Grossesse cervicale.

Vidéo 35.5.
QCM 14.
QCM 22.
QCM 45.

Index

A

Acardiaque, 272, 280
Accouchement prématuré, 291, 293
Acheirie, 234
Achondrogenèse, 235, 236
Achondroplasie, 238
Acromélie, 234
Adactylie, 234, 241
Addictions, 302
Adénofibrome, 354
Adénomyose, 305, 311, 316
Agénésie, 234
– du corps calleux, 138, 143
– du grand pectoral, 242
– rénale, 218, 220
– rénale bilatérale, 86
– sacrée, 244
– septale, 143
– urétrale, 86
– vermienne, 146
Ailes iliaques, 285, 288
Akinésie, 234
Aliasing
Allo-immunisation
– plaquettaire, 147
– Rhésus, 87, 269
Alphafœtoprotéine, 150
Amélie, 234
Amniodrainage, 188, 280
Amnionicité, 271
Amyotrophie, 234
Analyse spectrale, 34
Anamnios, 85, 215, 217, 218, 219, 277, 279
Anasarque, 73, 87, 95, 117, 149, 181, 187, 199, 205, 238, 251, 259, 262, 264, 267, 280, 283
Anastomose, 70, 278, 280
Anémie, 87, 95, 252, 259, 264, 267, 269, 278, 374
– de Fanconi, 241
Anencéphalie, 87, 111, 135
Anévrisme de la veine de Galien, 87, 149
Anophtalmie, 160, 284
Aorte, 165, 169, 171, 174, 181
Apert, 242, 246
Apodie, 234
Apple-peel syndrome, 197
Aqueduc de Sylvius, 120, 138
Arnold-Chiari, 144, 151
Artère
– cérébrale, 105
– cérébrale antérieure, 131, 139, 143
– cérébrale moyenne, 18, 94, 105, 120, 127, 269, 374
– mésentérique, 191, 197
– ombilicale, 93, 104
– ombilicale unique, 76, 287
– péricalleuse. *Voir* Artère cérébrale antérieure
– pulmonaire, 163, 170, 171, 174
– sylvienne. *Voir* Artère cérébrale moyenne
– utérine, 18, 96, 311
Arthrogrypose, 234, 243
Arythmie, 176, 268
Ascite, 199, 205, 218, 219, 259, 262, 263, 267, 268, 341
Atrésie
– bronchique, 186, 187
– de l'œsophage, 87, 194
– de l'urètre, 221
– des voies biliaires, 208
– digestive, 205
– du grêle, 87, 197
– duodénale, 87, 196, 285
– intestinale, 202
– pulmonaire, 173
– pylorique, 196
Atrium. *Voir* Oreillette
Atrophie endométriale, 310, 320, 321
Atténuation, 28, 30

B

Banane, 145, 151
Bartter, 87
Bassinet, 213, 217, 222, 288
Benckiser, 71
Biamniotique, 271
Bichoriale, 271, 273, 275, 277
Binder, 248
BI-RADS, 350

Blocs auriculo-ventriculaires, 176
Borderline, 331
Bourrelets génitaux, 225
Brachycéphalie, 236, 246
Brachydactylie, 234
Brachymésophalangie, 234, 287
Brenner, 330
Brides amniotiques, 74, 235, 240, 242
Bulbe, 120

C
Cadence image, 24, 28, 31, 32
Calcification(s), 318, 330, 331
– des épiphyses, 238
– en candélabre, 259
– hépatiques, 204
– péritonéales, 199, 205
– placentaire, 70
– tumorales, 252, 256
Campomélie, 234, 239
Camptodactylie, 234
Canal
– artériel, 164, 170
– atrioventriculaire, 173, 284
– d'Arantius, 105, 163, 184, 188, 194
– lacrymal, 160
– vitellin, 191
Cancer
– de l'endomètre, 323
– du sein, 347
– ovarien, 331
Candélabre, 259
Carcinome
– canalaire *in situ*, 351
– invasif, 351
– médullaire, 353
– mucineux, 353
– papillaire, 353
Cardiomégalie, 149, 259
Cataracte, 264, 266
Célosomie, 74, 112, 203
Céphalopage, 281
Cervelet, 66, 120, 144
Chlamydioses, 343
Chondrodysplasie, 117
– ponctuée, 238
Chorioangiome, 72
Choriocarcinome, 324, 325
Chorionicité, 271
Chylothorax, 188, 268
Cicatrice utérine, 78, 297
Circulaires du cordon, 76
Circulation fœtale, 163
Citerne postérieure, 143
Clarté nucale, 27, 54, 114, 115, 116, 277, 279, 283, 374
Classification
– BI-RADS, 350
– de Quintero, 280
Clastique, 138, 143, 260
Clinodactylie, 234, 287
Clitoris, 229
Cloaque, 191, 203, 225, 230
Cloison, 252
– utérine, 75, 315
CMV, 87, 148, 204, 259, 260, 268
Coarctation de l'aorte, 173, 176
Cœlome, 69, 274
Col utérin, 278, 309
Colonne vertébrale, 149
Colpocéphalie, 139, 151
Compte des follicules antraux (CFA), 340
Conotroncus, 174
Cordon, 17, 34, 71, 75
– court, 77, 203
Cornelia de Lange, 243
Corps
– calleux, 119, 127, 138, 372
– jaune, 312, 332, 340
Courbes personnalisées, 63
Cranioténose, 242, 245, 246
Cristallin, 264
Critères d'extraction, 106
Croissance, 57
Crosse de l'aorte, 181
Crouzon, 246
Cubitus, 369
Currarino, 198
Cyclopie, 143, 160
Cystadénome
– mucineux, 330
– séreux, 330
Cytomégalovirus, 260

D
Dacryocystocèle, 160
Dandy-Walker, 143
Datation, 53, 57, 59
Décision d'extraction fœtale, 103–108
Déflexion, 296
Déglutition, 159, 161, 195
Dépistage, 49
Dermoïde, 331
Désinfection de la sonde, 48, 307
Diabète, 86, 150, 296, 301
Diagnostic, 49
Diaphragme, 181
Diaphyse, 62, 286

Diastématomyélie, 150
Différenciation sexuelle, 229
Diffusion, 25, 28
Dilatation
– pyélique, 288
– ventriculaire, 285
DIU, 320
Diverticule de Meckel, 191
Dizygote, 271
Doigts, 242
Dolichocéphalie, 245
Doppler
– cérébral, 95, 269
– couleur, 36, 38
– énergie, 36, 317
– ombilical, 17, 93, 100, 104, 106, 373
– utérin, 18, 96, 99
Double bulle, 196
Down, 284
Drain pleuro-amniotique, 268
Ductus venosus, 19, 96, 105
Duodénum, 196
Duplication
– de l'œsophage, 182, 186
– de l'uretère, 221
– digestive, 186, 208
– rénale, 221
Dysostose, 234, 240
Dysplasie, 216, 234
– chondroectodermique, 239
– cléidocrânienne, 240
– diastrophique, 238
– du chiasma optique, 143
– mésenchymateuse placentaire, 74, 326
– oculo-auriculo-vertébrale, 249
– oto-mandibulaire, 248
– rénale, 214
– spondyloépiphysaire, 239
– thoracique asphyxiante, 239

E
Ebstein, 176
Échogénicité, 32
Ectasie
– de la veine ombilicale, 209
– vasculaire, 319
Ectopia cordis, 203
Ectrodactylie, 234
Ectromélie, 234
Effet Doppler, 33
Ellis-van Creveld, 239
Encéphalocèle, 136, 216, 284
Endomètre, 309, 317, 319, 321, 323, 339
Endométriome, 332, 340
Endométriose, 305
– sous-péritonéale, 335
– superficielle, 336
Ensellure nasale, 238
Entérolithiases, 230
Enzymes digestives, 191
Épanchement pleural, 187, 268
EPF, 57, 64, 368
Épispadias, 228
Ergonomie, 7
Erreur liée à la variabilité, 65
Estimation de poids fœtal. *Voir* EPF
Estomac, 192, 196
Éthique, 4
Évanescent, 274
Exencéphalie, 135
Exstrophie vésicale, 203
Extraction fœtale, 103–108
Extrasystoles, 178

F
Face, 14, 155, 248
Fausse couche, 345
Faux du cerveau, 125, 127
Fémur, 13, 17, 58, 62, 148, 235, 240, 286, 366
Fente, 44, 242
– faciale, 143
– labio-palatine, 157
Fibrome, 317, 339
Fistule artérioveineuse, 319
Flexion, 308
Focalisation, 28
Fœtus in fetu, 281
Foie, 188, 200, 256, 370
Follicule, 311, 312
Foramen oval, 165
Fosse postérieure, 13, 125, 127, 143
Franceschetti, 248
Fraser, 242
Fréquence, 23, 27, 28, 30, 31, 33
Fryns, 87

G
Gain, 24, 204
Galien, 149
Gelée de Wharton, 75
Gémellaire, 271–282, 272, 298
Giration, 120, 141, 149
Glioblastome, 256
Glossoptose, 161
Goitre, 161
Goldenhar, 249
Grande citerne, 143
Grannum, 70

Grêle, 197
Grossesse
– abdominale, 345
– cervicale, 345
– extramembraneuse, 75
– extra-utérine, 343
– hétérotopique, 343

H
Hamartome, 251
Harmonique, 30
HCG, 109, 284, 325, 341, 343
Hémangiome, 256
Hématome
– de début de grossesse, 71, 113
– de la surrénale, 257
– rétroplacentaire, 74, 297
– sous-chorial, 71
Hématométrie du post-partum, 323
Hématosalpinx, 333
Hémimatrices, 315, 316
Hémimélie, 234
Hémivertèbre, 234
Hémopéritoine, 344
Hémorragie
– cérébrale, 146
– de Benckiser, 71, 77, 297
– de la délivrance, 299
– fœto-maternelle, 95, 269
– intraventriculaire, 135
– sur placenta accreta, 77
Hépatomégalie, 262
Herman, 115
Hernie
– diaphragmatique, 183, 188
– ombilicale, 112, 191, 199
Herpès, 268
Hexadactylie, 136, 216, 284
Hirschprung, 199
Holoprosencéphalie, 111, 142, 160, 284
Holt-Oram, 241
Humérus, 235, 286, 369
Hydramnios, 85, 86, 152, 159, 161, 182, 183, 188, 194, 195, 196, 202, 236, 243, 252, 262, 279, 280, 284
Hydranencéphalie, 148
Hydrocèle, 227
Hydrocéphalie. *Voir* Ventriculomégalie
Hydrocolpos, 225, 229
Hydronéphrose. *Voir* Dilatation pyélocalicielle
Hydrosalpinx, 333, 340
Hydrothorax, 181
Hygroma. *Voir* Clarté nucale
– kystique, 287
Hyperplasie
– congénitale des surrénales, 229, 230
– endométriale, 322, 339
Hyperstimulation ovarienne, 336, 341
Hypertélorisme, 160
Hypertrophie endométriale. *Voir* Hyperplasie endométriale
Hypophosphatasie, 240
Hypoplasie
– cérébelleuse, 143
– fémorale, 240
– pulmonaire, 86, 201
– rénale, 222
Hypospade, 227, 229, 242
Hypotélorisme, 160
Hypotrophie. *Voir* Petit pour l'âge gestationnel
Hystérosonographie, 324

I
Immobilisme fœtal, 243
Impédance, 26
Imperforation hyménéale, 225, 229
Incompatibilités Rhésus, 267
Incurvation, 239
Index
– amniotique, 84
– amniotique de Phelan, 84
– cardiothoracique, 259
– de résistance, 93, 373
– mécanique, 28, 32, 38
– thermique, 28, 32, 38
Intestin, 192, 197
– hyperéchogène, 203, 262, 288
– primitif, 191

J
Jeune, 239
Jonction
– basse, 217
– haute, 217
Joubert. *Voir* Agénésie vermienne
Jumeau coincé, 279

K
Klinefelter, 283
Kyste, 329, 340
– arachnoïdien, 144, 148
– bronchogénique, 186
– chorial, 72
– de Gartner, 309
– de germinolyse, 135, 260
– de l'ouraque, 208
– de l'ovaire, 206
– de la poche de Blacke, 144

– de Naboth, 309
– dermoïde, 331
– des voies biliaires, 208
– du corps jaune, 332
– du mésentère, 208
– du plexus choroïde, 132, 288
– du septum pellucidum, 124
– endométrial, 343
– endométriosique, 332
– hémorragique, 305, 332
– hydatique, 312
– lacrymal, 160
– lingual, 159
– mammaire, 353
– neurentérique, 186
– para-ovarien, 334
– péritonéal, 336
– périventriculaire, 262

L

Lambda, 271, 273
Langue, 159, 161
Laparoschisis, 112, 201
Latérodéviation, 308
Lécithocèle, 191
Léiomyome. *Voir* Myome
Leucomalacie, 147
Lèvre supérieure, 14, 156, 157
LHR *(Lung to Head Ratio)*, 188
Ligaments de Cooper, 349
Limb Body Wall Complex, 203
Liquide amniotique, 83–88, 85, 89, 260, 277
Lissencéphalie, 260
Longueur cranio-caudale (LCC), 57, 364
Lymphangiome kystique, 87, 161, 162, 182, 255

M

Macrocéphalie, 236, 238
Macroglossie, 201, 217
Macrosomie, 55
Main(s)
– botes, 243
– crispée, 245
Maladie(s)
– adénomatoïde kystique pulmonaire, 184
– osseuses constitutionnelles, 234
– tubéreuse de Bourneville, 178
Malformation(s)
– adénomatoïde kystique pulmonaire, 184
– artérioveineuses, 319
– utérines, 315
Mammographie, 348
Manning, 91
Mastopathie, 353
Maxillaire, 156, 157
Meckel, 216, 284
Médico-légal, 4
Méga-grande citerne, 262
– isolée, 143
Méga-uretère, 217, 218, 221
Mégavessie, 214, 218
Méningocèle, 136, 151
Ménopause, 312
Mésentère commun, 191
Mésomélie, 234
Méthotrexate, 78, 344
Microcalcifications, 348, 351
Microcéphalie, 61, 148, 262
Micromélie, 234, 238
Microphtalmie, 160
Môle, 73, 324
Monoamniotique, 271
Monochoriale, 271, 272, 275, 278, 280
Mouvements fœtaux, 89
Mucoviscidose, 205
Multikystoses rénales, 214
Myéloméningocèle, 150, 151
Myocarde, 268
Myome, 318
Myomètre, 32, 79, 311, 316

N

Nager, 241
Nanisme
– campomélique, 239
– thanatophore, 236
Nécrobiose aseptique, 318
Néphroblastome, 257
Néphrome mésoblastique, 256
Néphromégalie, 216
Néphropathies, 214
Neuroblastome, 257
Non-fermeture du tube neural, 135, 150
Noonan, 268
Notch, 97, 100, 308
Nuque, 117
– épaisse, 287

O

Obésité, 301
Œdème
– généralisé, 283
– sous-cutané, 259
Œsophage, 182, 192, 194
Œuf clair, 345
Oligoamnios, 85, 89, 202, 216, 278, 280, 284
Omphalocèle, 112, 199, 203
Omphalopage, 281

Orbites, 113
Oreillette
– droite, 165
– gauche, 165
Os propres du nez, 49, 159, 288
Ostéochondrodysplasie, 159, 234, 240
Ostéogenèse imparfaite, 238, 239
Ovaires, 311
Ovulation, 312, 341

P
PAG (petit pour l'âge gestationnel), 59, 63
Papillome
– du plexus choroïde, 251
– intragalactophorique, 355
Parvovirus B19, 87, 264, 268
Pédoncules cérébraux, 120
Pénétration, 28, 301
Pénis, 227
Pentalogie de Cantrell, 203
Percentile, 57, 62
Péricarde, 188, 254, 259
Périmètre
– abdominal, 13, 57, 59, 65, 148, 277, 365
– crânien, 11, 13, 57, 61, 120, 148, 365
Péritonite méconiale, 197, 203, 204
Petit pour l'âge gestationnel. *Voir* PAG
Pfeiffer, 247
Phelan, 84
Phocomélie, 234, 241
Pied(s), 17, 244
– bots, 151
– équin, 234
– talus, 234
– varus, 234
Pierre Robin, 159, 161, 248
Placenta, 11, 69–82
– à masses multiples, 75
– accreta, 69, 77
– circumvalle, 75
– post-partum, 323
– prævia, 69, 295
– recouvrant, 70
Plaque
– basale, 70
– choriale, 70
Platyspondylie, 234
Plexus choroïde, 132, 142, 288
Plus grande citerne, 85, 86, 89
Poids fœtal, 365
Polydactylie, 234, 242
– côtes courtes, 238
Polygone de Willis, 18
Polykystose rénale, 215
Polype, 322, 324, 339
Porencéphalie, 147
Post-partum, 323
Potter, 221
Pouce adductus, 245
Poumon, 181, 188
– développement, 85
– hypoplasie, 86
Précarité, 302
Précision d'une mesure, 65
Présentation, 278, 296
PRF, 31, 33, 35
Proboscis, 143
Procidence du cordon, 298
Procubitus du cordon, 296
Profil fœtal, 14
Prune Belly, 218
Pseudo-kyste péritonéal, 336
Pseudo-sac, 343
Psychiatrie, 302
Pterygiums multiples. *Voir* Immobilisme fœtal
Pyélectasie, 214, 218, 222
Pyosalpinx, 333

Q
Quatre cavités, 164, 173
Quatrième ventricule, 120

R
Rachis, 149, 235, 247
Rachischisis, 152
Radius, 235
Rapport de vraisemblance, 50
Rayon, 234
RCIU, 54, 59, 64, 65, 85, 99, 103–108
– pour les gémellaires, 277
Récessus
– supra-pinéal, 138
– vésicale, 218
Reflux vésico-urétéral, 214, 217, 218
Régression caudale, 234
Régurgitation, 196
Rein(s), 213
– en fer à cheval, 221
– hyperéchogènes, 215, 217
– pelvien, 220, 221
Replis génitaux, 225
Résolution
– axiale, 26
– de contraste, 26
– latérale, 26
– spatiale, 26
– transversale, 27

Rétrognathisme, 159, 248
Rétroversion utérine, 308
Rhabdomyome, 178, 256
Rhésus, 267
Rhizomélie, 234
Rhombencéphale, 119, 120
Rhombencéphalosynapsis, 143, 145
Risque de trisomie 21, 374
Roberts, 241
Rokitansky, 315
Rubéole, 264
Rupture
– prématurée des membranes, 86, 243
– utérine, 297

S
Sarcome utérin, 318
Schizencéphalie, 143
Scissure
– calcarine, 120
– cingulaire, 127
– de Rolando, 120
– de Sylvius, 120
– interhémisphérique, 120
– pariéto-occipital interne, 137
Sclérose tubéreuse
– de Bourneville, 252, 256
Score
– de Bishop, 296
– de Manning, 91
Segment inférieur, 79
Sein, 349
Sensibilité, 49
Septostomie, 280
Septum
– inter-atrial, 165
– interventriculaire, 165, 169, 176
– pellucidum, 60, 120, 127, 137, 139, 143
– vergae, 127
Séquence de Pierre Robin, 87, 159
Séquestration pulmonaire, 185
Sexe, 225
Siamois, 281
Siège, 243, 244, 296
Sillon thalamo-caudé, 129
Sinus
– droit, 19
– porte, 59
– urogénital, 225, 230, 315
Sirénomélie, 234, 248
Smith-Lemli-Opitz, 227, 242
Spécificité, 49
Spina bifida, 244
– occulta, 150
Spina lipome, 150
Splénomégalie, 262
Spots hyperéchogènes intracardiaques, 286
Sténose
– duodénale, 196
– urétrale, 218
Stérilet, 320
Stimulation ovarienne, 340
Stuck Twin, 279
Stuve et Wiedemann, 239
Surrénale, 59, 230, 257
Syndactylie, 234
Syndrome. *Voir* également aux noms des syndromes
– des ovaires polykystiques, 340
– microcôlon-mégavessie, 198
– transfuseur-transfusé (STT), 278
Synéchie, 75, 321
Synthélencéphalie, 143
Syphilis, 269

T
Tachyarythmie, 176, 268
Tachycardie supraventriculaire, 178
Tamoxifène, 322
TAPS, 272
TAR, 241
Tente du cervelet, 125, 127, 143, 149
Tératome
– ovarien, 331
– sacro-coccygien, 251, 253
Tétralogie de Fallot, 173
Thalamus, 61, 120, 142
Thorax, 181
Thymus, 181
Thyroïde, 161, 372
Tibia, 235, 369
Torcular, 143, 149
Torsion annexielle, 336
Toxoplasmose, 259, 262
Trachée, 181, 182
Transfuseur-transfusé, 278
Transposition des gros vaisseaux, 174
TRAP, 272, 280
Treacher-Collins, 248
Trèfle, 235, 236, 246
Triploïdie, 283
Trisomie 21, 13, 18, 49, 159, 196, 204, 216, 223, 284, 289, 364, 374
Troisième ventricule, 120, 138
Trompes, 312
Tronc
– artériel brachio-céphalique, 163
– cérébral, 127, 144
Troubles du rythme cardiaque fœtal, 176

Tubercule génital, 225
Tumeur
– cardiaque, 178
– de Bolande, 256
– de Wilms, 257
– du blastème, 251
– du cœur, 256
– épithéliale, 330
– phyllode, 353
– trophoblastique, 73
Turner, 283

U
Uretère, 214
Urétérocèle, 214, 218, 221
Urinome, 214, 218
Utérus, 308, 339, 343
– bicorne, 315
– cloisonné, 316

V
VACTERL, 43, 195, 241, 248
Valeur prédictive
– négative (VPN), 50
– positive (VPP), 50
Valve
– atrioventriculaire, 165, 172
– de l'urètre postérieur, 218
Variabilité de la mesure, 65
Varicelle, 265
Variété de présentation, 297
Veine
– de Galien, 149
– ombilicale droite, 210
– pulmonaire, 168
Ventricule latéral, 119, 127, 136
Ventriculomégalie, 136, 138, 146, 148, 262
Vermis, 120, 127, 371
– cérébelleux, 143
Version, 308
Vertèbre, 235, 247
Vésicule
– biliaire, 208
– vitelline, 69, 343
Vieussens, 165
Voies biliaires, 208
Volvulus intestinal, 192

W
Wiedemann-Beckwith, 74, 201, 217, 326

Z
Zone germinative, 129
Zygocité, 271

474891 – I – (3,5) – silk 90 – SPI

Elsevier Masson SAS,
62, rue Camille-Desmoulins
92442 Issy-les-Moulineaux Cedex

Dépôt légal : mars 2016

Imprimé en Pologne par Dimograf